

# 急性腹膜炎



# 目的要求

- ①了解腹膜的解剖和生理
- ②熟悉急性弥漫性腹膜炎的病因、病理、临床表现和病程演变
- ③掌握急性弥漫性腹膜炎的诊断方法和治疗原则
- ④了解腹腔脓肿的临床表现和诊断

# 腹膜的解剖生理

- 解剖
- 腹膜分成壁层腹膜和脏层腹膜，前者贴附于腹壁横膈脏面和盆壁内面，后者贴附于内脏表面，将内脏悬垂或固定在膈肌，腹后壁或盆腔壁形成网膜系膜和韧带
- 二层腹膜间形成腹膜腔，男性封闭女性则经输卵管阴道与外界相通。正常情况下内仅有100ml液体起润滑作用
- 腹膜腔分腹腔和网膜囊，在盆底于膀胱、子宫、直肠间反折形成凹陷，如直肠膀胱陷凹，直肠子宫陷凹

# 生理

1. 分泌功能：减少刺激和稀释毒素发生粘连  
防止感染扩散修复受损组织
2. 吸收功能：吸收积液血液毒素
3. 其他：润滑作用，修复功能，防御功能

# 分类

## ■ 按病因分

- 1. 原发性腹膜炎
- 2. 继发性腹膜炎

## ■ 按病变范围分

- 1. 弥漫性腹膜炎
- 2. 局限性腹膜炎

## ■ 按临床经过分

- 1. 急性腹膜炎
- 2. 亚急性腹膜炎
- 3. 慢性腹膜炎



# 急性弥漫性腹膜炎

# 继发性腹膜炎

- **定义：**继发于腹腔内脏器穿孔损伤、破裂、炎症的腹膜急性炎症称继发性腹膜炎
- **病原菌：**主要为肠道内常驻菌群，如大肠杆菌最多见，其次是链球菌，变形杆菌，厌氧拟杆菌，多为混合感染

# 病因

炎症 急性阑尾炎 急性胰腺炎 急性输卵管炎

穿孔 胃十二指肠溃疡急性穿孔 急性胆囊炎坏疽穿孔

梗阻 绞窄性肠梗阻及 肠套叠

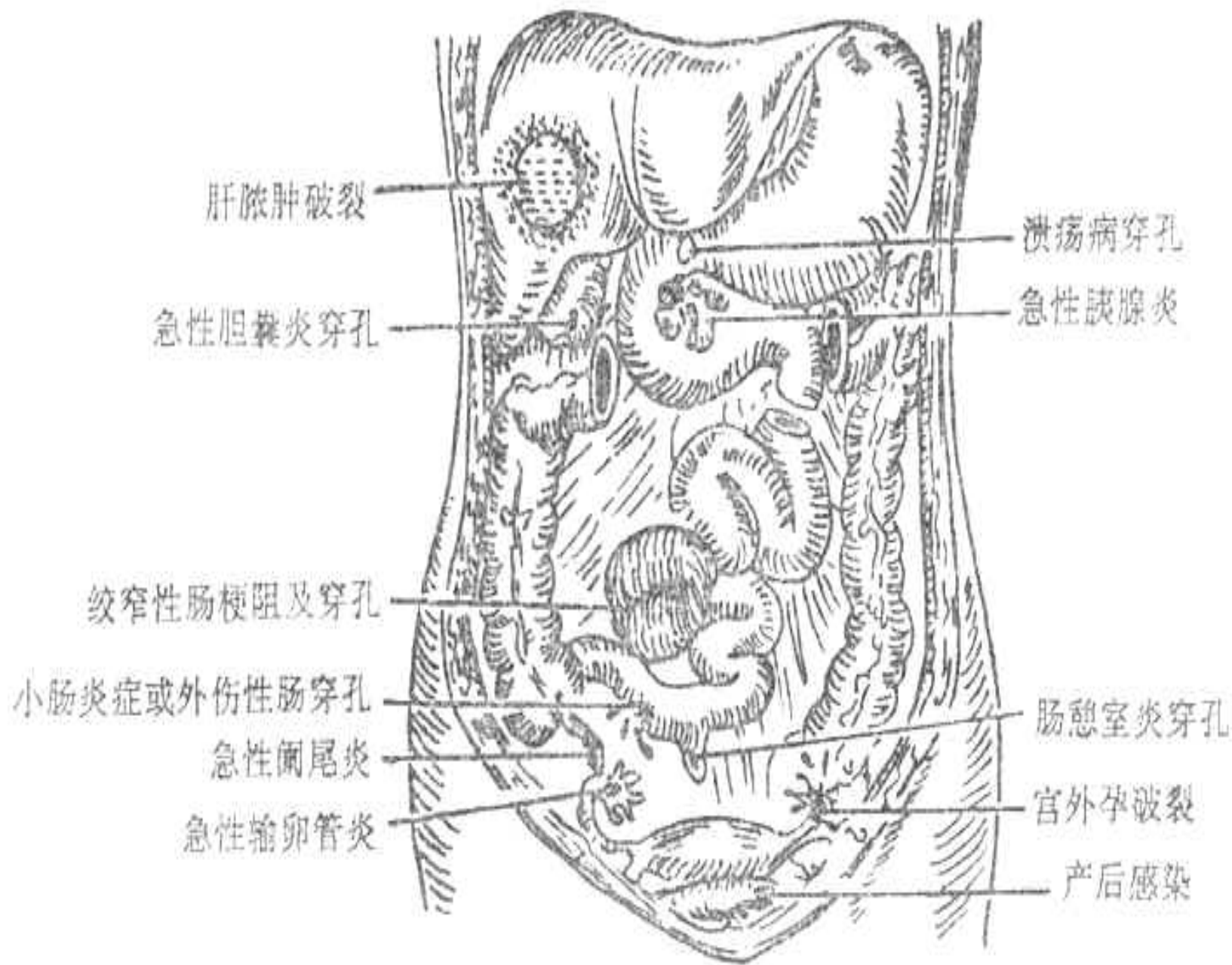
血管闭塞 肠系膜血管栓塞及血栓形成

出血 宫外孕破裂

外伤 肝脾破裂 肠管及膀胱破裂

医源性 手术损伤 术中腹腔污染, 胃肠道胆管吻合口漏



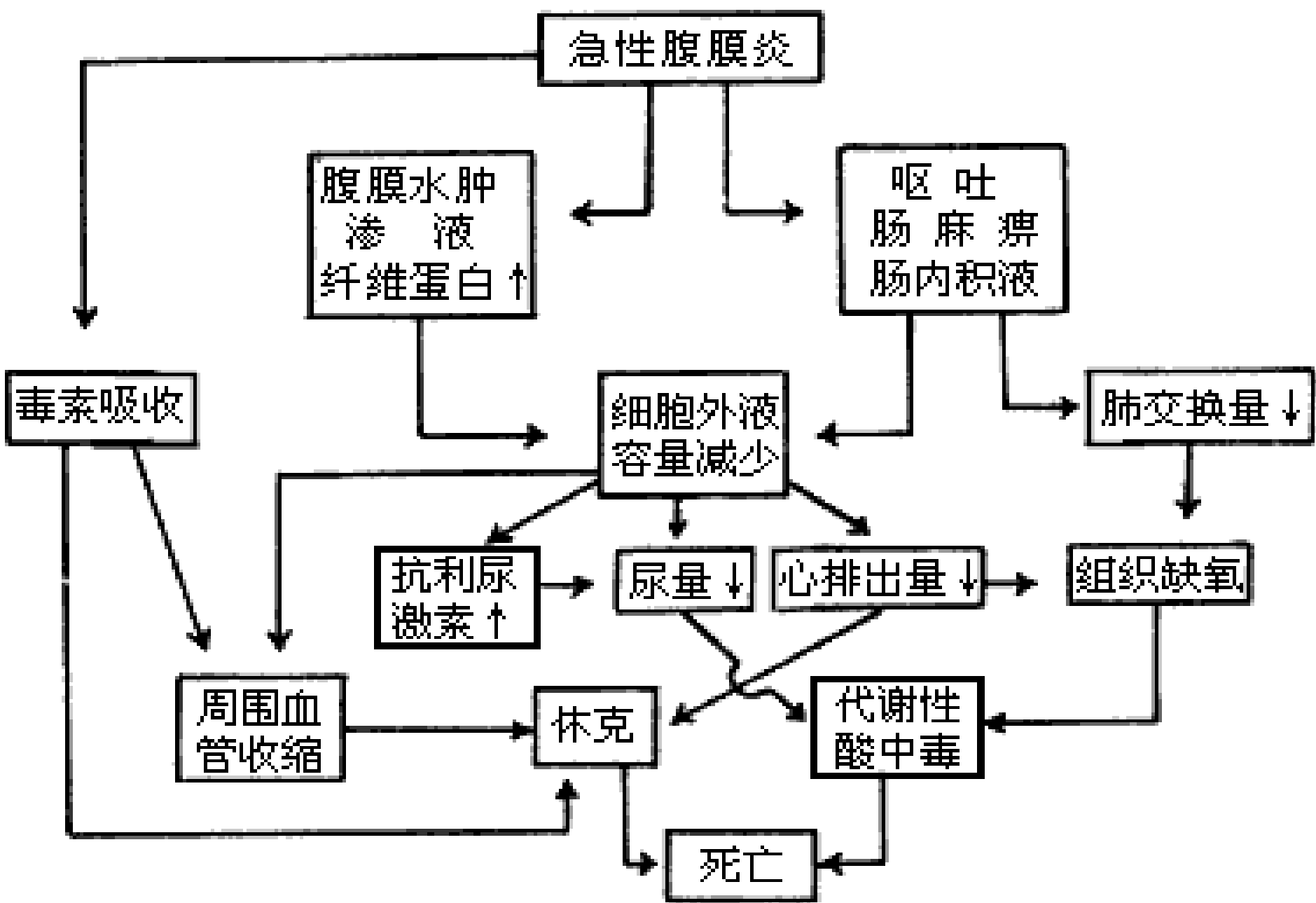


# 原发性腹膜炎

- **定义：** 腹腔内无原发病症或病因不明之腹膜炎
- **病原菌进入腹腔途径：**
  - ①血行播散：如肺炎泌尿系感染通过血性播散
  - ②上行感染：如女性通过泌尿生殖系感染
  - ③直接扩散：如泌尿系感染可通过腹膜直接进腹
  - ④透壁性感染：肠腔内细菌在抗体抵抗力下降时直接穿透肠壁进入腹膜腔
- **病原菌：** 多为溶血性链球菌肺炎 双球菌大肠杆菌

# 病理与转归

- 病理（略）
- 转归：
  - 决定于两个方面
  - 其一：病人全身及腹膜局部防御能力
  - 其二：致病病原菌的性质数量和时间
- 1. 炎症扩散中毒严重引起多器官功能障碍加重休克死亡
- 2. 炎症一般局限形成脓肿
- 3. 治愈后腹腔遗留轻重不等之粘连



急性腹膜炎的病理生理

# 临床表现

1. 腹痛：腹痛剧烈，难以忍受，呈持续性，深呼吸咳嗽转身时加剧
2. 恶心呕吐：反射性呕吐，为胃内容物，麻痹性肠梗阻时可吐有胆汁及肠内容物(粪水)
3. 感染中毒症状：
  - ①高热，脉速，呼吸浅，表情淡漠，大汗，口干
  - ②呕吐可引起脱水与电解质紊乱，代谢性酸中毒
  - ③严重可出现休克
4. 体征：腹胀腹式呼吸减弱或消失，腹部压痛，腹肌紧张，反跳痛，叩诊为鼓音，肝浊音界缩小（消失），移动性浊音，肠鸣音减弱或消失
5. 直肠指诊：直肠前窝饱满，触痛

## 6. 实验室检查：

- 血象：WBC↑、N↑，核左移，中毒性颗粒
- 血生化：早期无明显变化，后期可出现水电解质紊乱，酸中毒等
- 腹穿刺液涂片：可见WBC，脓球，细菌培养(+)

## 7. 其他辅助检查：

- 1) 腹部平片：广泛肠胀气征象，腹膜外脂肪线模糊或消失
- 2) “B”超、CT：可示腹腔内液体积聚，脓肿，或包裹情况
- 3) 诊断性腹腔穿刺或直肠、阴道后穹窿穿刺

以上内容仅为本文档的试下载部分，为可阅读页数的一半内容。如要下载或阅读全文，请访问：<https://d.book118.com/028002136100006123>