



掌跖角化病的 临床特征

汇报人：



目录

引言	1
临床表现	3
治疗与预防	5
病例分析	7
与听众的互动	9

2	疾病概述
4	诊断与鉴别诊断
6	掌跖角化病的治疗
8	预防与康复
10	结束语



引言



三 引言

今天我将为大家详细介绍一种常见的皮肤病——掌跖角化病



这是一种以手掌和足底皮肤过度角化为主要特征的疾病，其临床表现具有一定的特点

我将从疾病概述、临床表现、诊断与鉴别诊断、治疗与预防等方面，详细阐述掌跖角化病的临床特征



疾病概述



三 疾病概述

掌跖角化病，
又称为胼胝病，是一种慢性、进行性的皮肤病

该病多见于
中老年人，
男女发病率
相近

其发病原因尚
不明确，可能
与遗传、摩擦、
化学物质刺激
等因素有关



临床表现



第一章：疾病概述

2.1 症状描述

掌跖角化病的主要症状表现为手掌和足底皮肤出现过度角化，形成黄色或棕色的硬结。这些硬结常伴有明显的瘙痒和疼痛，严重时可能影响患者的日常生活和工作

三 临床表现

2.2 临床表现分型

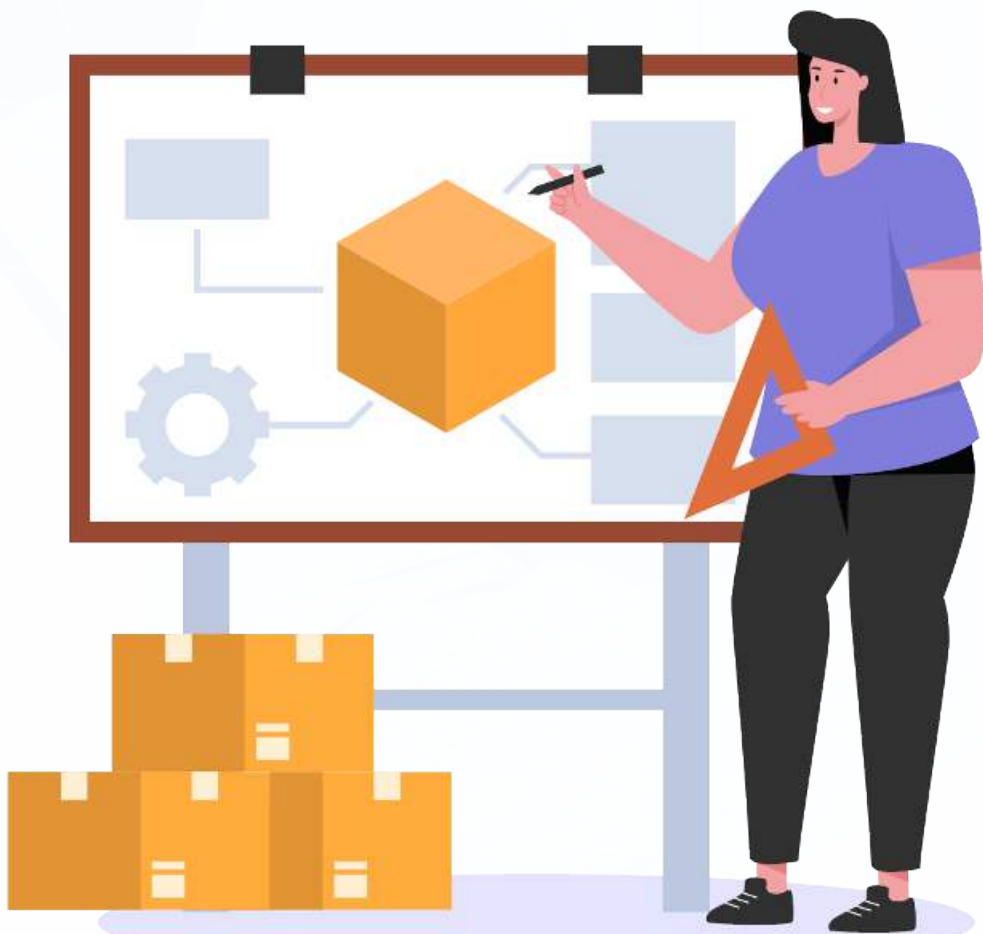2.2.1 局限型

局限型掌跖角化病主要表现为手掌或足底局部出现角化硬结

2.2.2 泛发型

泛发型掌跖角化病则表现为手掌和足底广泛性角化，常伴有明显的皮肤干燥和皲裂





2.3 病程与分期

掌跖角化病的病程通常较长，可分为早期、中期和晚期。早期症状较轻，角化硬结较小；随着病情发展，角化硬结逐渐增大，症状也逐渐加重




诊断与鉴别诊断



三 诊断与鉴别诊断

3.1 诊断依据

掌跖角化病的诊断主要依据临床表现、家族史及病理检查。典型的皮肤表现和角化硬结是重要的诊断依据





3.2 鉴别诊断

在诊断过程中，需要与手足癣、慢性湿疹、神经性皮炎等皮肤病进行鉴别。这些疾病在临床表现上可能与掌跖角化病相似，但通过详细的病史询问、体格检查和必要的实验室检查，可以加以区分



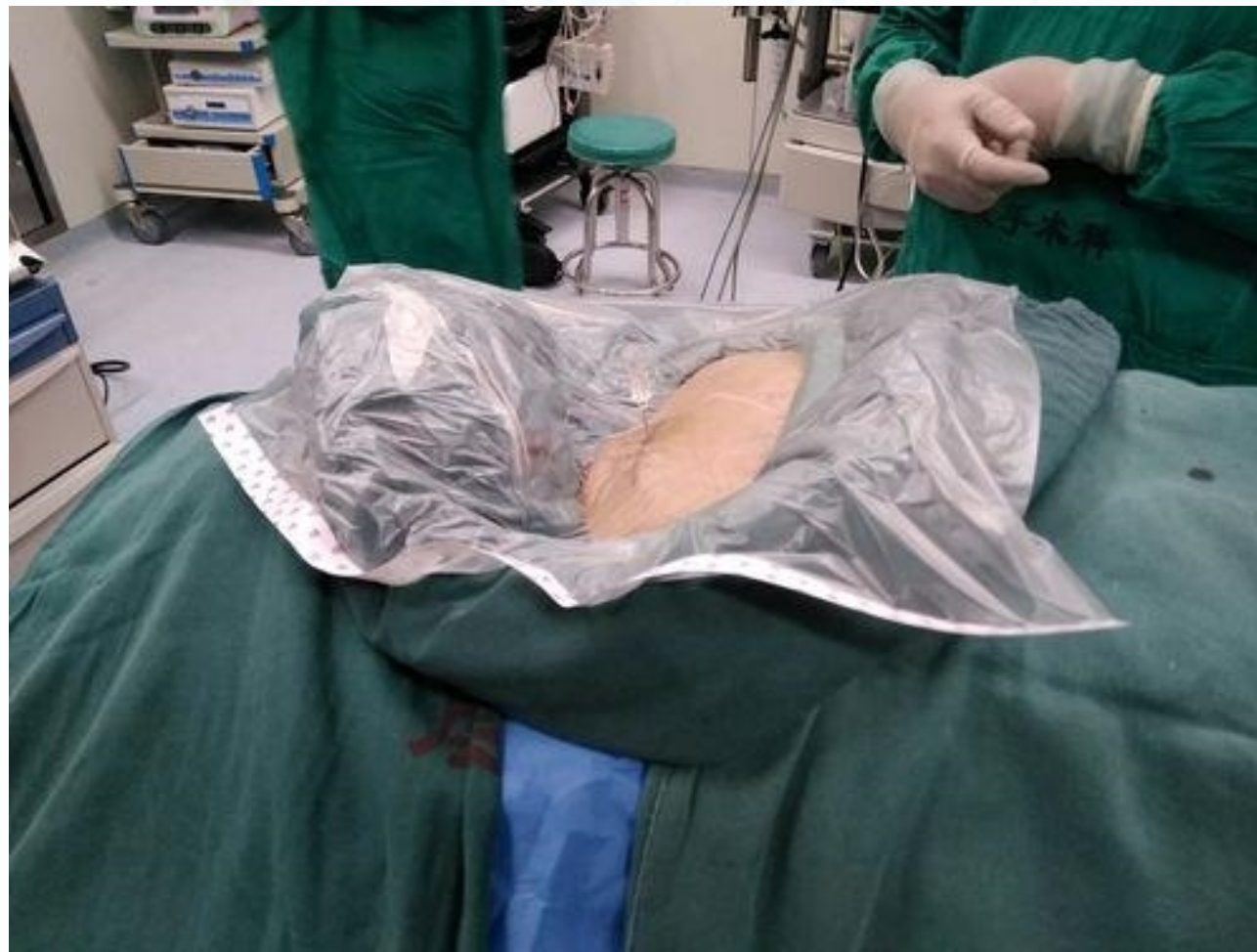治疗与预防



三 治疗与预防

4.1 治疗原则与方法

掌跖角化病的治疗原则是缓解症状、改善生活质量。治疗方法包括药物治疗、物理治疗和手术治疗等。药物治疗主要使用角质软化剂、保湿剂等；物理治疗包括激光、冷冻等；对于严重的病例，可以考虑手术治疗





4.2 预防措施

预防掌跖角化病的主要措施包括避免摩擦、减少化学物质刺激、保持皮肤清洁与湿润等。此外，定期进行体检和皮肤检查，及时发现并治疗皮肤疾病，也是预防掌跖角化病的重要措施

以上内容仅为本文档的试下载部分，为可阅读页数的一半内容。如要下载或阅读全文，请访问：
<https://d.book118.com/065121333130012014>