

Ilizarov 法骨移植治疗感染性骨缺损

Ilizarov Bone Ambulation cure Infectious bone defect

Ilizarov 是俄罗斯教授，他发明的多向性全环式外固定架，可在支架垂直交叉穿针，其特点是选用的针径细，为 1mm 针径，张力固定。使骨折的稳定性得到改善，加压骨折两端可以增加骨折端对位的稳定性，同时加压能促进骨折愈合，因而又用于治疗骨不连。Ilizarov 教授的医院在俄罗斯的一个小镇上，收治来自全世界的病人，Ilizarov 教授及其弟子们为世界卫生事业培养了众多人才，为世界卫生事业做出了贡献。

Ilizarov 技术，对外伤和骨病产生的骨皮肤缺损、骨不愈合、肢体畸形、骨短缩，在炎症的情况下，能一期完成手术，从而避免了多次手术给患者带来的创伤，最终达到治疗的目的。

胫骨感染性假关节的治疗，特别是合并骨皮肤缺损，以及已做过骨骼移植，腓骨移植，而仍然不能成功的病例，治疗更为困难。Papineau 手术，虽然适用于这类病人的治疗，但是由于自身缺乏大量的松质骨和海绵骨，已无法进行治疗。各种带血管骨皮瓣移植，仍然存在着患处因多次手术造成瘢痕多，找不到接收血管，而且技术要求高，一旦手术不能成功，患者又增加了新的创伤。北京骨髓炎医院与北京中日骨髓炎研究所对这类患者采取了病骨切除，川岛式冲洗，Ilizarov 骨延长法；取得了良好疗效。

其优点是：1、费用低；2、痛苦小；3、炎症完全治愈；4、骨愈合快，肯定；5、合并的皮肤缺损不需要做皮瓣移植，同时消灭创面；6，同时矫正小腿的畸形及踝关节畸形；7，可同时治疗同一肢体多处假关节骨髓炎；8、通过一次治疗，达到骨髓炎治愈骨愈合等多个目的；9、患者不需长期卧床。

病例 1

某女，25 岁，2 年前因外伤造成左小腿和左大腿开放性损伤，左股骨开放骨折，左胫骨开放骨折，在当地医院抢救虽保住了生命，但左股骨及左胫骨虽经多次手术，仍不能治愈，成为左股骨骨不愈合、患肢畸形；左胫骨骨不愈合、骨缺损、皮肤缺损，膝关节僵硬，踝关节僵硬。2003 年 10 月 17 日入北京骨髓炎医院治疗。2003 年 10 月 29 日在硬膜外麻醉下，首先行左股骨假关节切开复位，Décortication 手术及钢板内固定术。对左小腿行病灶清除，Ilizarov 外固定，骨延长、皮肤延长手术。以下为治疗经过：

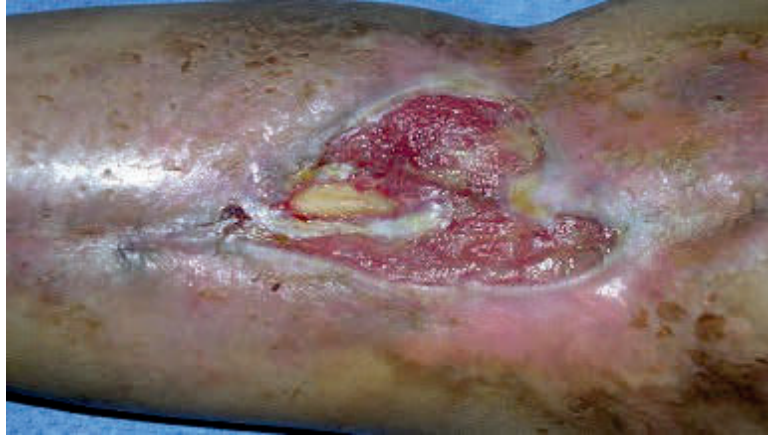
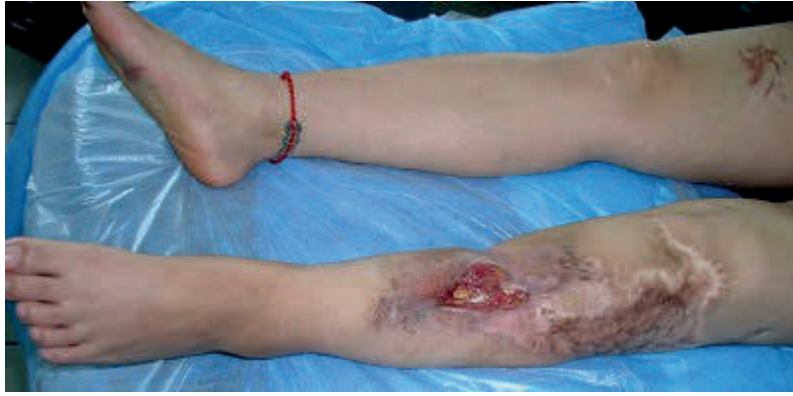
图 1、术前左小腿大体照，骨外露，皮缺损，假关节。图 2、术前大体局部照，显示皮肤缺损 6×8cm，骨外露。

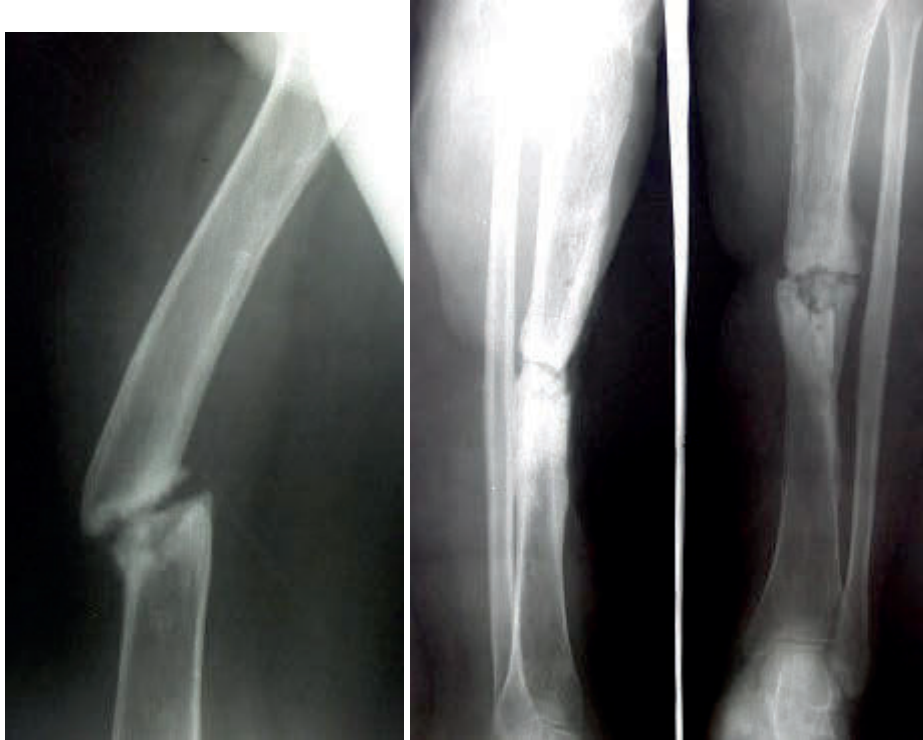

图 3、术前 2003 年 10 月 17 日 X 光片。左股骨骨不愈合，断端硬化，畸形。图 4、左胫骨正侧位片，显示骨不愈合。

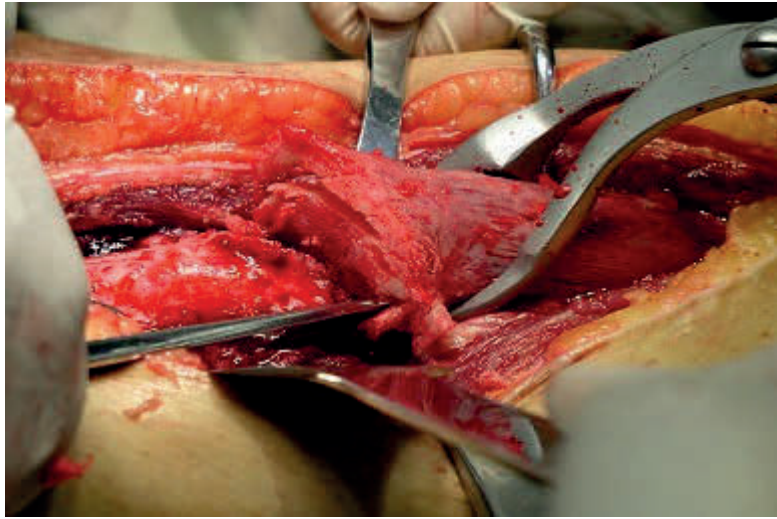


图 5，股骨切开复位和 Décortication 手术，将骨断端做成花瓣状。

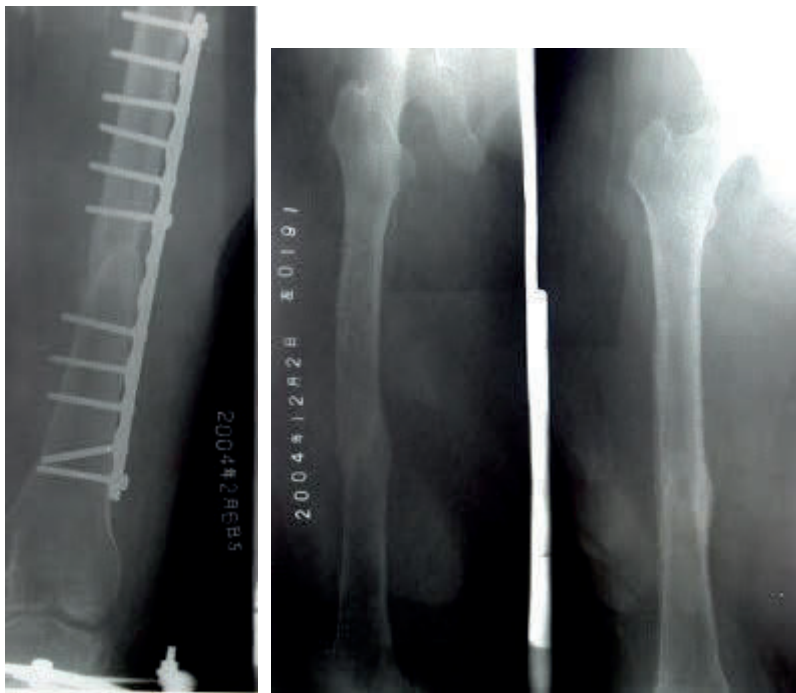

图 6、术后钢板内固定及四个月骨坚强愈合，拆除钢板。



图 7，左胫骨应用的 Ilizarov 外固定架，该架不仅能做骨延长手术，而且对踝关节畸形也能得到矫正。

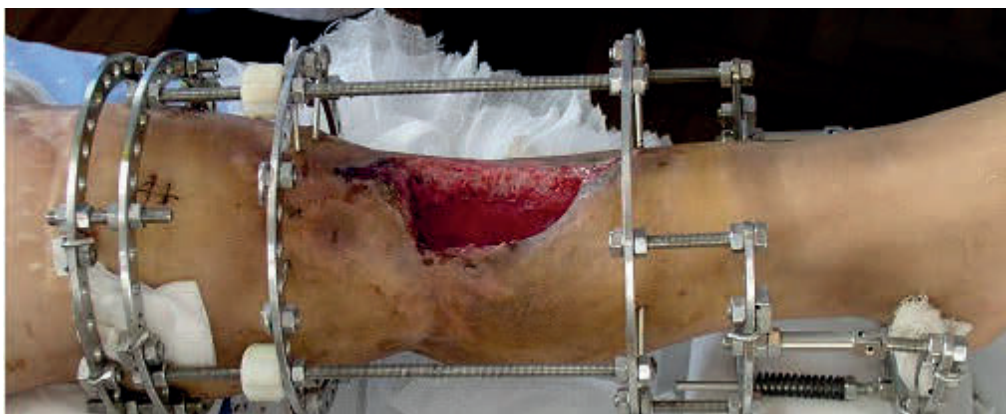

图 8，手术中照片，切除病灶及病骨后，巨大的骨创面留置。做骨延长的同时也做皮肤延长。

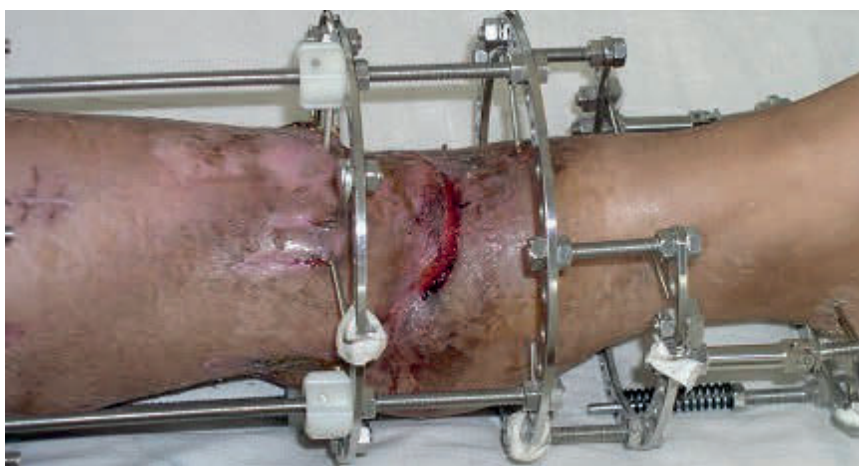

图 9，术后 3 个月完成骨延长及皮肤延长。

以上内容仅为本文档的试下载部分，为可阅读页数的一半内容。如要下载或阅读全文，请访问：<https://d.book118.com/085321302242011240>