

# 一例斯-琼综合征患儿护理

# 主要内容

---

引言部分

病例资料

护理要点

经验及教训

# 主要内容

---

■ 引言部分

# 斯-琼综合征

一种与免疫有关的急性非化脓性炎症。

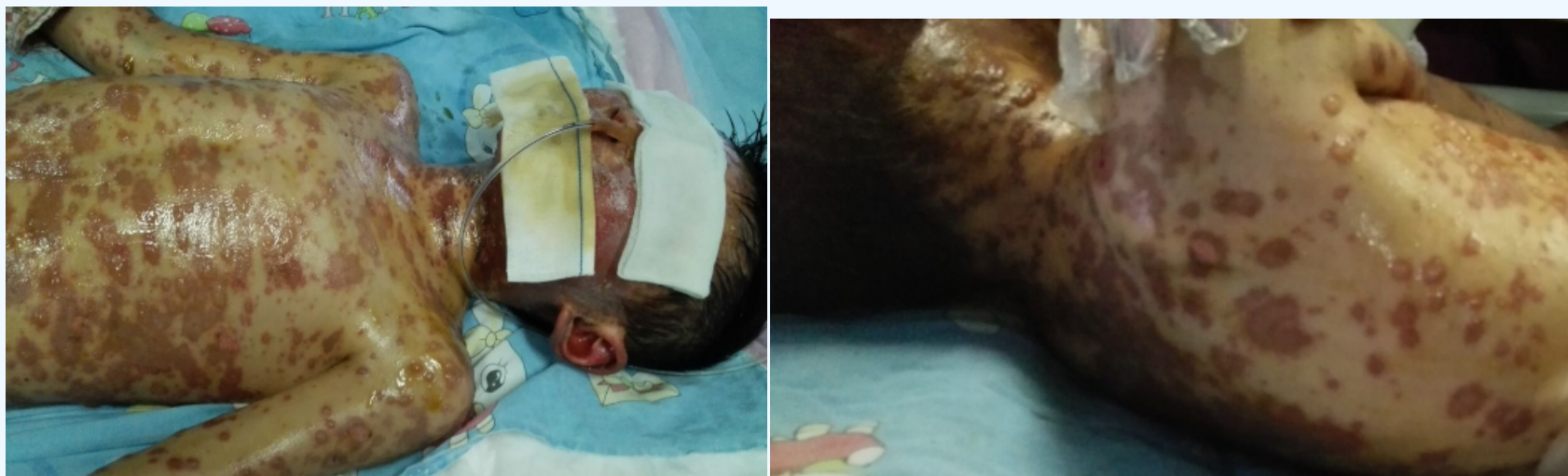多因感染及药物所致，属IV型变态反应，

主要病理改变为皮肤、黏膜的小血管周围炎伴淋巴细胞浸润<sup>[1]</sup>。

[1]胡亚美，江载芳．诸福棠实用儿科学[M]．北京：人民卫生出版社.2005:691-692

# 斯-琼综合征

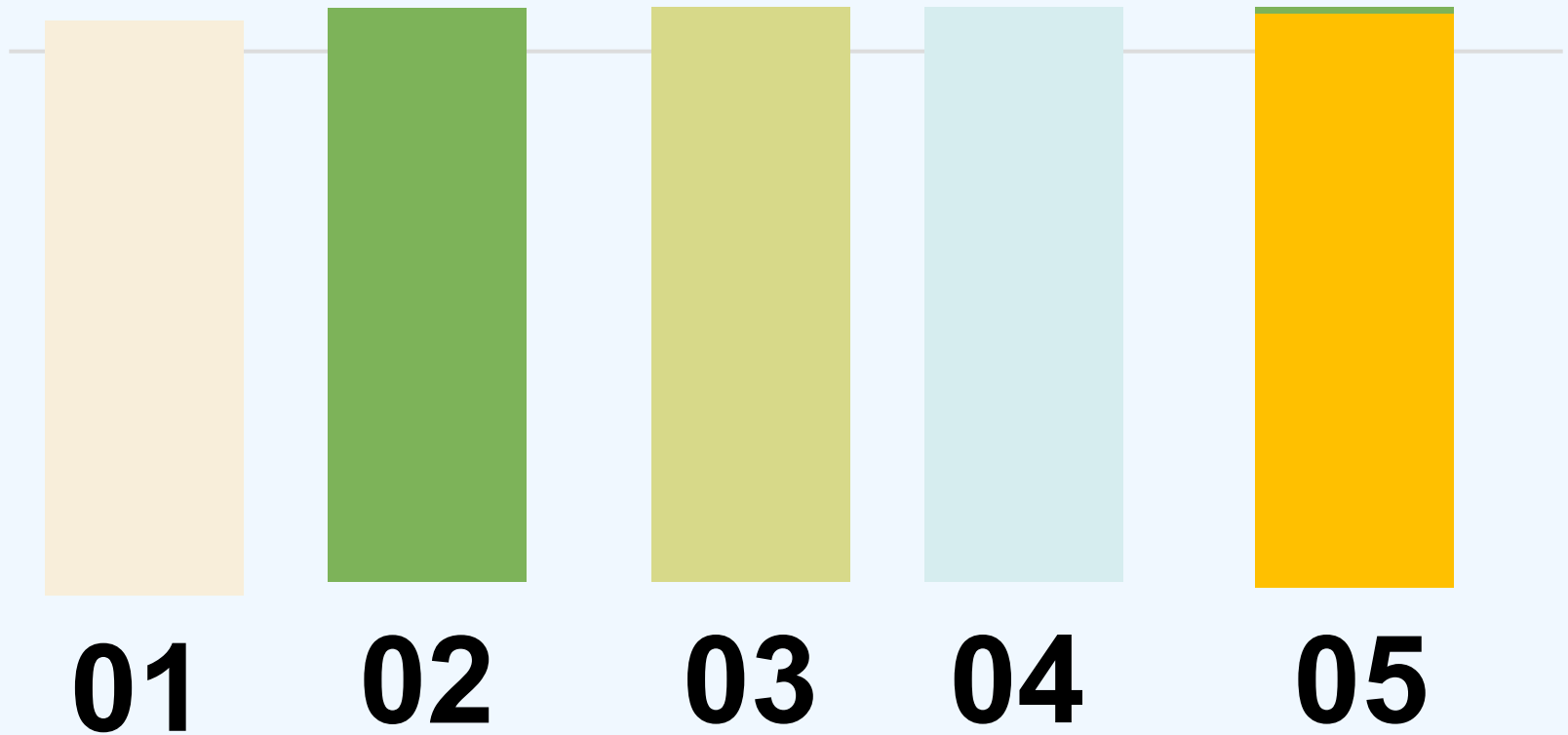
本病好发于有过敏体质的患儿，多为急性起病，以皮肤黏膜损害伴发热和全身症状为主要表现<sup>[1]</sup>。



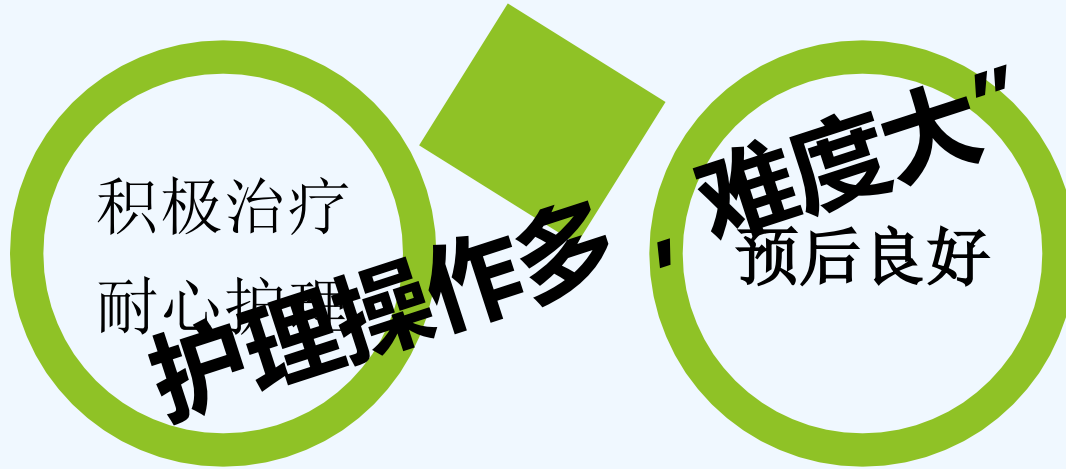[1]胡亚美，江载芳．诸福棠实用儿科学[M]．北京：人民卫生出版社.2005:691-692

# 斯-琼综合征 —— 治疗

---



# 斯-琼综合征



# 主要内容

---

病例资料



大家有疑问的，可以询问和交流

可以互相讨论下，但要小声点

# 病例资料

患儿，男，5岁4月，27kg

6月1

6月18

6月

6月20

# 病例资料

## 入院 评估

- T37.2℃，P125次/分，R32次/分，BP112/53mmhg，
- 嗜睡，偶有烦躁，反应欠佳，呼吸稍促，面色潮红
- 全身散在斑丘疹，面部可见部分皮疹融合成片，疹间皮肤正常
- 双眼见较多脓性分泌物，双眼睑稍肿胀
- 口唇略发绀，咽部充血，口腔粘膜溃烂，可见分泌物溢出
- 肛周皮肤潮红，可见疱疹及溃烂
- 保留胃管在位，固定好

# 病例资料

化验  
检查

血气  
分析

血常

肝肾

# 病例资料

## 治疗

头孢呋辛抗感染，阿昔洛韦抗病毒，大剂量甲泼尼龙冲击  
丙种球蛋白冲击减轻免疫反应  
补充维生素及补液对症支持治疗。  
咪达唑仑、吗啡镇静镇痛。

## 转归

6月27日患儿拔除胃管，纳入良好，  
7月2日皮肤破溃处结痂  
7月5日痂皮逐渐脱落，皮肤愈合好，无并发症发生，  
转PICU康复病房巩固治疗  
7月12日出院。

以上内容仅为本文档的试下载部分，为可阅读页数的一半内容。如要下载或阅读全文，请访问：<https://d.book118.com/08620221114011002>