

膝关节骨质增生 的临床特征



1

引言

3

诊断与鉴别诊断

5

膝关节骨质增生的治疗进展

7

实践中的案例分析

9

未来研究方向与挑战

2

膝关节骨质增生的概述

4

治疗与预防

6

结论

8

患者教育与心理支持

10

总结与展望



1

引言



引言

各位同仁：今天我为大家带来的主题，是关于“膝关节骨质增生的临床特征”

在这个演讲中，我们将共同探讨该病症的临床表现、发病机制、诊断及治疗方法，以及未来该领域的可能发展趋势



2

膝关节骨质增生的概述



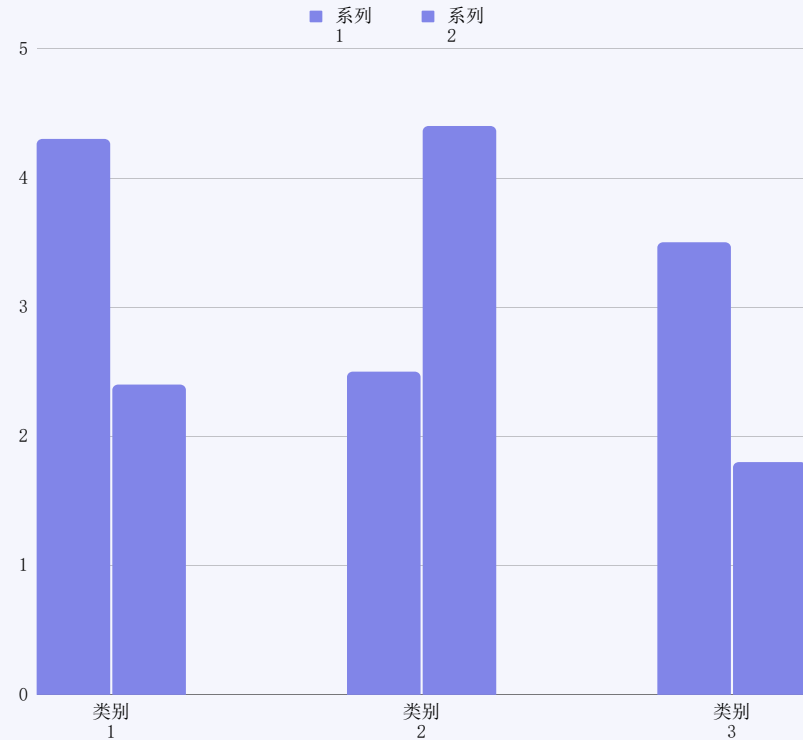
膝关节骨质增生的概述

定义

膝关节骨质增生，又称为骨关节炎或退行性骨关节炎，是一种常见的关节疾病。主要表现为关节软骨的退行性改变和骨质增生。

流行病学

该病在中老年人群中尤为常见，且随着人口老龄化的加剧，发病率呈上升趋势。



3

膝关节骨质增生的 临床特征



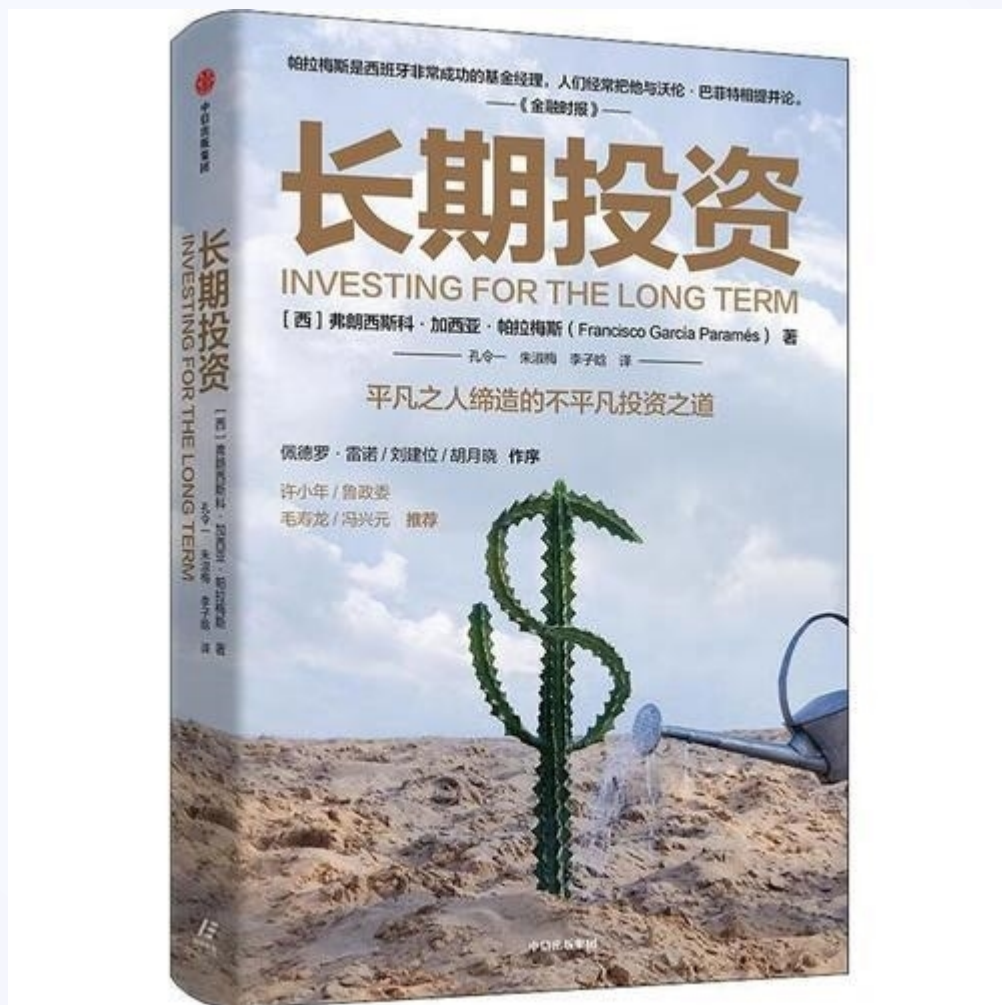
膝关节骨质增生的临床特征

症状表现

- ▶ 疼痛：疼痛是膝关节骨质增生的主要症状，表现为活动后加重的钝痛或刺痛
- ▶ 关节僵硬：晨起时关节僵硬明显，活动后可缓解
- ▶ 关节活动受限：关节骨质增生可影响关节活动范围
- ▶ 关节摩擦音：活动时，可听到关节内骨质的摩擦声



膝关节骨质增生的临床特征



体征检查

压痛：关节周围的压痛明显，特别是骨赘处

关节肿胀：关节周围软组织肿胀，可伴有积液

关节畸形：长期病变可导致关节畸形



膝关节骨质增生的临床特征

影像学表现

线检查：可见关节间隙变窄，骨质增生，骨赘形成等

MRI检查：可显示关节软骨的退变及周围软组织的改变



4

诊断与鉴别诊断



诊断与鉴别诊断

诊断依据：根据患者症状、体征及影像学检查，结合患者年龄、职业等因素，可做出诊断

鉴别诊断：需与类风湿性关节炎、膝关节创伤性关节炎等疾病进行鉴别



5

治疗与预防



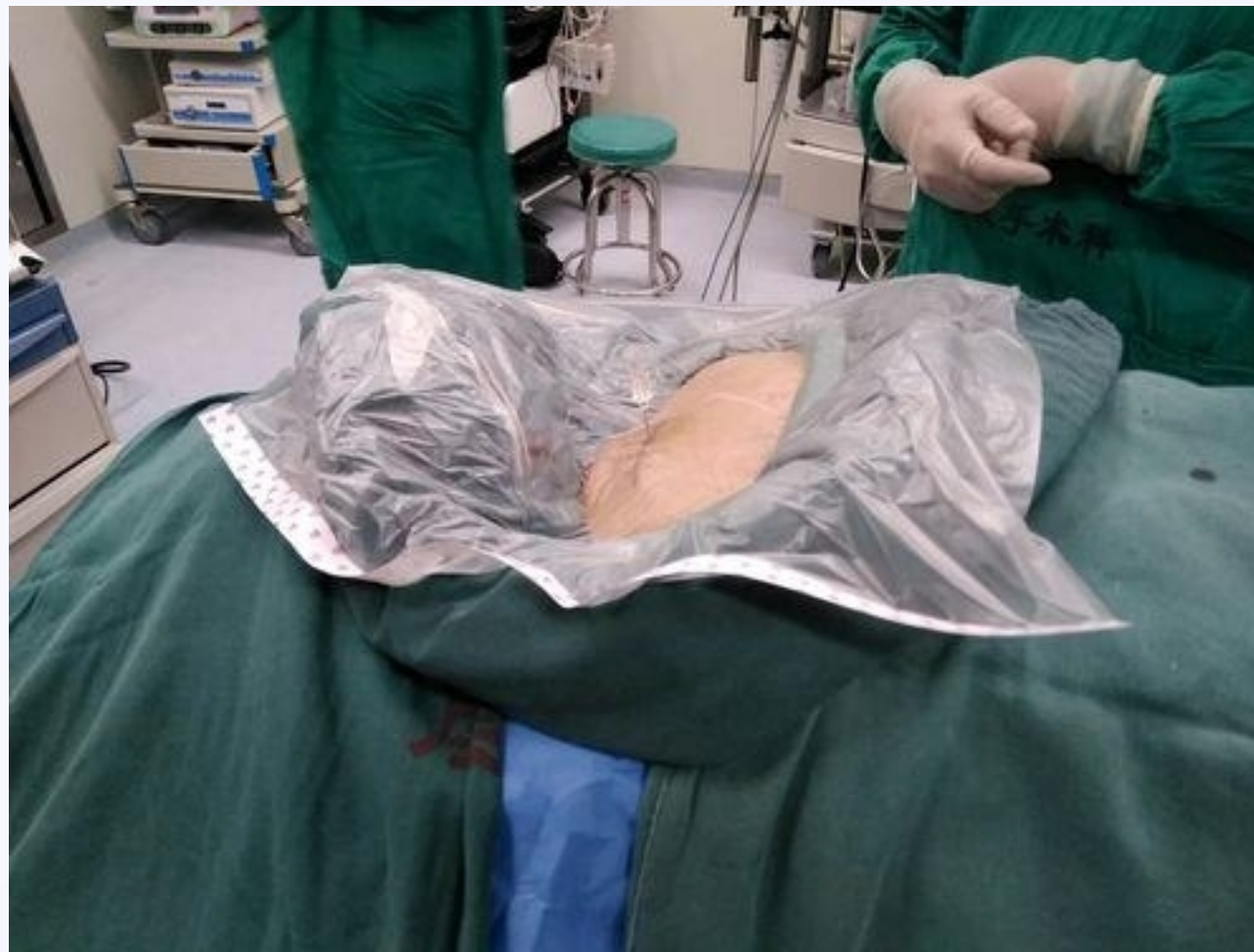治疗与预防

治疗方式

药物治疗：包括非甾体抗炎药、软骨保护剂等

物理治疗：如理疗、按摩等

手术治疗：对于严重病例，可考虑手术治疗



以上内容仅为本文档的试下载部分，为可阅读页数的一半内容。如要下载或阅读全文，请访问：
<https://d.book118.com/108135026136007004>