

主治医师考试口腔医学(习题卷37)

说明：答案和解析在试卷最后

第1部分：单项选择题，共100题，每题只有一个正确答案，多选或少选均不得分。

1. [单选题]含有味蕾的舌乳头有

- A) 叶状乳头
- B) 菌状乳头
- C) 丝状乳头
- D) 以上均含有

2. [单选题]关于熔烧的说法有误的是 ()

- A) 熔烧前先进行低温烘烤去蜡
- B) 将铸圈放入低温电炉中铸道口应向下
- C) 低温电炉缓慢升温到300℃后，将铸圈道口向上放置
- D) 焙烧在低温电炉中进行缓慢升温至600℃。维持15~20分钟，即可铸造
- E) 去蜡过程中，应启动抽风排烟功能，以免蜡烟污染环境

3. [单选题]患者，男，18岁，因右上1深龋就诊，备洞过程中意外穿髓，穿髓孔直径约0.5mm。该牙的处理应为 ()

- A) 直接盖髓
- B) 根管治疗
- C) 间接盖髓
- D) 活髓切断
- E) 干髓治疗

4. [单选题]正畸牙移动是由于骨小梁有可压缩性、弹性和柔性所致。此描述属于哪一种学说

- A) 骨弹性学说
- B) 骨压迫学说
- C) 骨转化学说
- D) 骨压电效应学说
- E) 骨机械化学说

5. [单选题]第一恒磨牙牙胚开始形成的时间是

- A) 出生后1年
- B) 出生后半年
- C) 胚胎3~4个月
- D) 出生后1~3个月
- E) 胚胎5~6个月

6. [单选题]牙本质中有机物的主要成分是

- A) 弹性纤维
- B) 糖蛋白
- C) 氨基多糖
- D) 网状纤维

E) 胶原蛋白

7. [单选题]患者，女性，46岁，左下后牙2个月来遇冷、热过敏，食物嵌入牙内引起隐隐不适，近2天出现自发阵发痛，遇冷、热疼痛更加剧。检查发现左下6

龋

面深龋，冷诊(+++)，穿髓孔小，探痛(+++)，叩痛(±)，就诊时医生在局麻下开髓拔髓，未扩管，封CP药捻，当晚出现剧烈疼痛，牙松动Ⅲ度，叩痛(++)。出现这种术后剧痛，除了客观原因外，还要考虑患者的哪一项主要的主观因素 ()

- A) 牙冠破坏程度
- B) 患者的健康状况
- C) 患牙的牙位
- D) 患牙的根管数目
- E) 患者的年龄

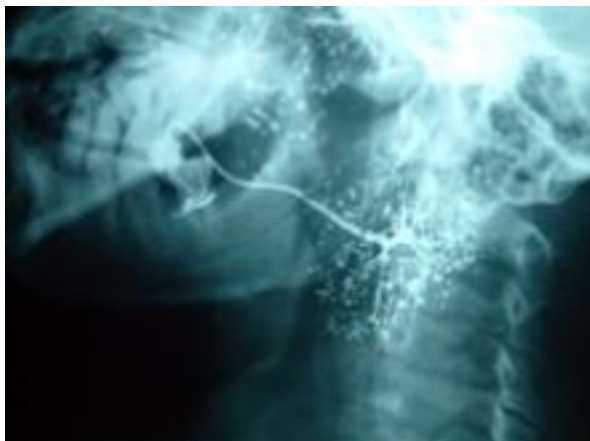8. [单选题]患者因上前牙有洞要求治疗。查上颌两切牙近中邻面龋，墨浸状，边缘嵴未破坏，冷测同对照牙，诊断为中龋。治疗时去腐达牙本质浅层。该牙一次治疗完成可选择 ()

- A) 光敏树脂充填
- B) 玻璃离子水门汀充填
- C) 磷酸锌水门汀垫底，光敏树脂充填
- D) 玻璃离子水门汀垫底，光敏树脂充填
- E) 氧化锌丁香油糊剂垫底，光敏树脂充填

9. [单选题]玻璃离子水门汀的性能如下，除外

- A) 韧性强且耐磨
- B) 生物相容性好
- C) 含氟可以防龋
- D) 黏结性能较强
- E) 色泽与牙近似

10. [单选题]慢性复发性腮腺炎腮腺造影(如图)显示 ()



- A) 末梢导管呈“腊肠状”改变
- B) 末梢导管阻塞
- C) 末梢导管边缘毛糙呈葱皮样或花边样改变
- D) 末梢导管无明显改变
- E) 末梢导管呈点状、球状扩张

11. [单选题]患者要求前牙美观治疗，自觉从牙齿萌出后牙面有花斑，而且周围邻边也有类似表现。查：全口牙列均可见不同程度的散在黄褐色及白垩状斑。该患牙诊断为

- A) 氟牙症
- B) 四环素牙

- C) 浅龋
- D) 遗传性乳牙本质
- E) 釉质发育不全症

12. [单选题] 康复医学的主要含义包括()

- A) 以改善生活质量为最终目标
- B) 以残疾者和患者的功能障碍为核心
- C) 是临床医学学科门类的一个分支，与保健、预防、治疗医学并重，旨在提高康复治疗效果，改善功能障碍，提高生活自理能力
- D) 恢复残疾者的功能和权利
- E) 强调功能训练、再训练

13. [单选题] 桥体与牙槽嵴粘膜接触部位的材料最好应为 ()

- A) 烤瓷材料
- B) 丁香油酚粘接剂
- C) 粘接剂
- D) 镍铬合金
- E) 贵金属合金

14. [单选题] 平滑面菌斑结构包括以下各层，除外

- A) 菌斑表层
- B) 菌斑牙界面层
- C) 菌斑体部
- D) 菌斑下层
- E) 稠密微生物层

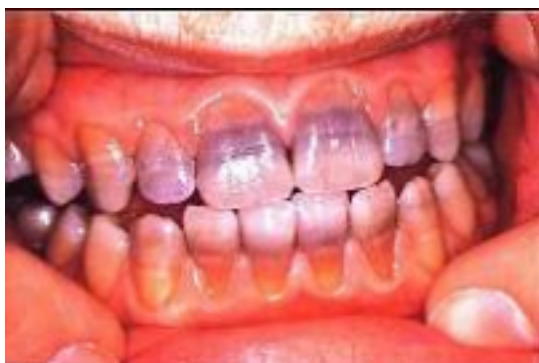15. [单选题] 构成H线的两点是

- A) 软组织颊顶点-下唇突点
- B) 软组织颊下点-下唇突点
- C) 软组织颊顶点-上唇突点
- D) 软组织颊下点-上唇突点
- E) 软组织颊前点-上唇突点

16. [单选题] 牙龈的组织学特征是

- A) 缺乏颗粒层
- B) 固有层为疏松结缔组织
- C) 无黏膜下层
- D) 血管丰富
- E) 没有角化层

17. [单选题] 关于四环素牙，下列哪一项错误 ()

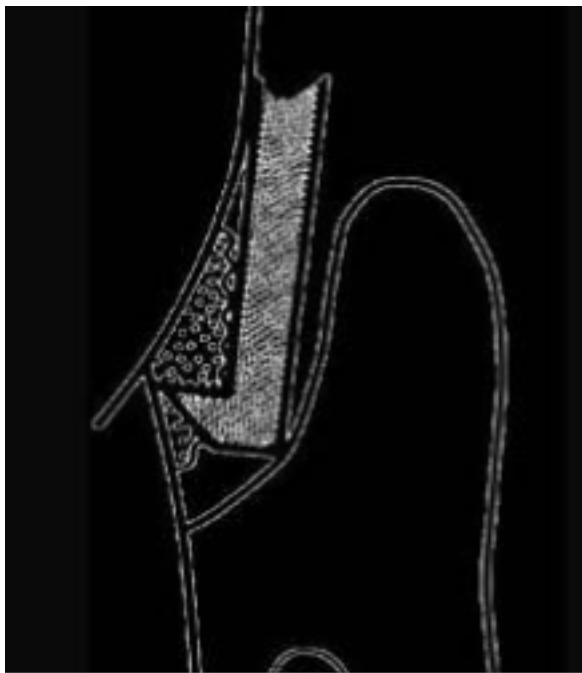


- A) 四环素牙的着色是永久的
- B) 四环素在牙本质中的沉积比在釉质中高4倍
- C) 四环素可通过胎盘引起乳牙着色
- D) 四环素对牙的影响仅仅是着色，影响美观
- E) 通常前牙比后牙着色深

18. [单选题]判断口腔鳞状细胞癌侵袭性的组织学标志，不正确的是

- A) 角化程度
- B) 细胞的多形性
- C) 细胞分裂活性
- D) 细胞核的多形性
- E) 糜烂和溃疡形成

19. [单选题]龈下锄形器在刮治根面时应注意（）



- A) 刀刃与根面成85度
- B) 刀刃与根面成45度左右
- C) 要有两点接触
- D) 刀刃置于袋底根面上
- E) 刀柄紧靠牙冠

20. [单选题]二十五岁女性，1天前，口腔剧烈疼痛，进食困难；手背及下肢对称出现水疱，疼痛剧烈，去年春季节出现过类似病损。查体：口腔内大面积糜烂，覆盖较厚的灰白色假膜，手背及下肢皮肤可见对称性水疱，周缘充血，可见虹膜状红斑病变累及到多腔孔黏膜时，则称为

- A) 莱氏综合征
- B) 斯一约综合征
- C) Reiter综合征
- D) Ramsay-Hunt综合征
- E) 梅一罗综合征

21. [单选题]两个牙在牙根发育完成以后发生粘连，称为

- A) 牙中牙
- B) 结合牙
- C) 双生牙
- D) 融合牙

E) 牙内陷

22. [单选题]复发性单纯疱疹性口炎与复发有关的诱因不包括 ()

- A) 妇女月经期
- B) 局部机械损伤
- C) 感冒等发热性疾病
- D) 微量元素缺乏
- E) 过度疲劳

23. [单选题]浅龋的改变包括 ()

- A) 牙齿透明度改变
- B) 牙釉质呈白垩色
- C) 微晶结构改变
- D) 硬组织发生脱矿
- E) 以上变化均有

24. [单选题]患者，女，50岁，全口义齿修复一周。复诊主诉，恶心且进食、说话时后牙相撞，咀嚼肌疲劳。进食说话时，后牙碰撞的原因是

A) 无前伸

殆

平衡

B) 垂直距离过大

C) 无正中

殆

平衡

D) 垂直距离过小

E) 基托不密合

25. [单选题]患者诉右下后牙食物嵌塞，临床：右下78间食物嵌塞，8正位且无对颌牙，请分析最可能的原因

- A) 外溢道消失
- B) 对颌牙牙尖过于高陡
- C) 两牙边缘嵴高度不一致
- D) 上颌牙下垂
- E) 牙间乳头退缩

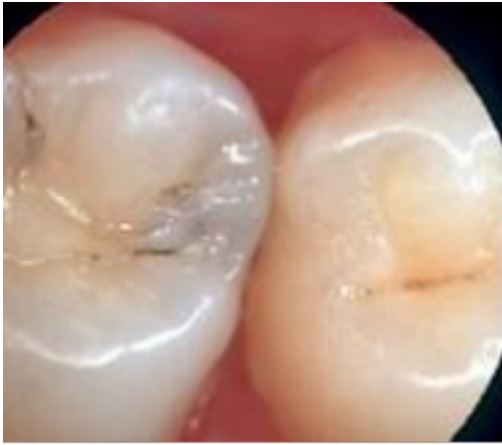26. [单选题]只能在方形弓丝上完成的弯曲叫第三序列弯曲，临床上通常称

- A) 转矩
- B) 转矩辅弓
- C) 排齐辅弓
- D) 垂直曲
- E) 内收弯

27. [单选题]龋好发于牙齿的 ()

- A) 滞留区
- B) 舌面
- C) 牙尖
- D) 自洁区
- E) 边缘嵴

28. [单选题]龈沟底在釉牙骨质界的根方，同时龈沟深度超过多少称为牙周袋 ()



- A) 4mm
- B) 2.5mm
- C) 2mm
- D) 6mm
- E) 3mm

29. [单选题]附着龈

- A) 为角化上皮
- B) 具有黏膜下层
- C) 呈粉红色、坚韧、能移动
- D) 附着龈在人的一生中是固定不变的
- E) 附着宽度在后牙最宽，前牙最窄

30. [单选题]以下对金属嵌体牙体预备的叙述不正确的是

- A) 嵌体箱状洞形所有轴壁应彼此平行或允许有少许倒凹
- B) 一般在洞缘预备出宽约1.5mm的45°斜面
- C) 有时可做邻面片切型
- D) 可制作

殆

面鸠尾固位型

- E) 可制作轴面沟固位型

31. [单选题]关于味蕾的描述，不正确的是

- A) 味蕾位于基底膜之下
- B) 光镜下味蕾由亮细胞和暗细胞组成
- C) 味蕾的功能是感受味觉
- D) 除位于乳头外还可分布于软腭会厌
- E) 上皮分化形成的特殊结构

32. [单选题]易发生面瘫的肿瘤主要是

- A) 黏液表皮样癌
- B) 混合瘤
- C) 腺淋巴瘤
- D) 腺样囊性癌
- E) 腺泡细胞癌

33. [单选题]患者，男11岁，左右上下颌第一磨牙呈反

殆

3|3

缺失，上颌后缩，下颌前突，前牙反

牙合

，面中1/3凹陷，下颌可后退至对刃。X线可见，

3|3

龈下3mm阻生，

42|24

之间各3mm间隙。为治疗上颌后缩、下颌前突，应选择以下哪种矫治器

- A) 垂直颊帽牵引导矫治器
- B) 面弓低位口外后方牵引矫治器
- C) 复合头帽口外牵引矫治器
- D) 简单头帽口外牵引矫治器
- E) 头帽颊兜牵引矫治器

34. [单选题]卫生资源分配的最基本的伦理道德准则是()

- A) 不伤害原则
- B) 生命价值原则
- C) 优先原则
- D) 效益原则
- E) 公平公正原则

35. [单选题]水痘带状疱疹病毒在成年人、老年人可引起()

- A) 疱疹性咽峡炎
- B) 水痘
- C) 手-足-口病
- D) B+D
- E) 带状疱疹

36. [单选题]修复体修复患牙，为了防止继发龋的发生，要做到

- A) 修复体要能恢复患牙的功能
- B) 修复体边缘线要位于自洁区
- C) 修复体尽可能厚些，隔绝细菌侵入
- D) 修复体要正确地恢复患牙的解剖形态
- E) 以上都是

37. [单选题]铸

牙合

支托的厚度不得低于()

- A) 5.0mm
- B) 0.8mm
- C) 3.0mm
- D) 1.3mm
- E) 0.5mm

38. [单选题]与OLP发病因素无关的有()

- A) 病毒感染
- B) 过度吸烟饮酒
- C) 某些化学药物、可能的遗传因素

- D) 免疫学因素
- E) 神经精神因素

39. [单选题] 患者女，19岁，颜部发育差，唇前突闭合不全，覆盖10mm，磨牙完全远中关系，前牙深覆



，ANB10°，上前牙前突，牙列无拥挤4个第三磨牙牙胚不存在本患者可能的错



类型是

- A) 安氏II类错



，下颌后缩

- B) 安氏II类错



伴有上颌前突，下颌后缩

- C) 安氏III类错



- D) 安氏II类错



，上颌前突

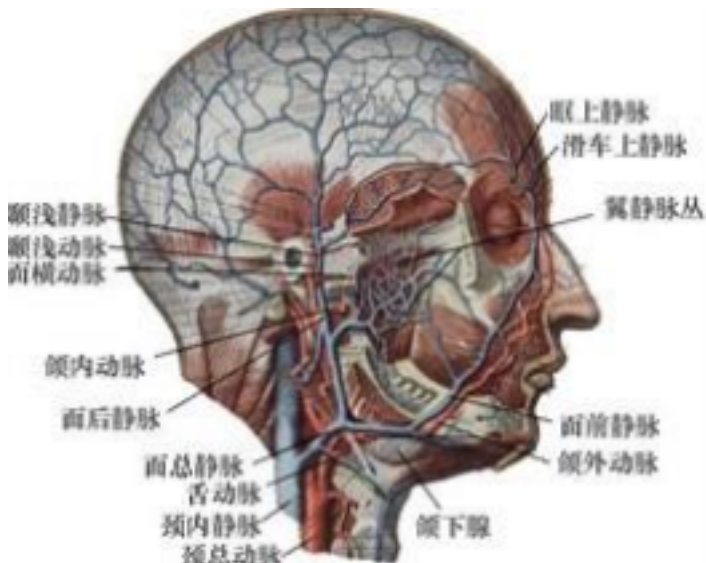- E) 深覆



40. [单选题] 双侧颞颌关节强直最好一次手术，如须分二次手术，相隔时间以不超过多少为宜

- A) 不超过3个月
- B) 不超过3天
- C) 不超过1个月
- D) 不超过2周
- E) 不超过1周

41. [单选题] 颈外动脉的终末支是（）



- A) 面动脉
- B) 颈内动脉

- C) 甲状腺上动脉
- D) 舌动脉
- E) 颞浅动脉

42. [单选题]病理性再矿化是指

- A) 在机体生长发育成熟过程中，机体的无机离子在生物调控下在机体的特定部位与有机基质中的生物大分子结合形成具有一定结构的矿化组织
- B) 由于机体对生物矿化调控作用失衡，无机离子在不该矿化部位形成异位矿化或异常矿化组织，或造成矿化组织矿化过度或不足。
- C) 在生理状态下，牙刚萌出时，唾液中的钙、磷进入釉质表层孔隙内沉淀、矿化形成磷灰石晶体
- D) 牙受到外界因素影响发生脱矿后，病损组织重新矿化的现象
- E) 将人或动物的牙釉质，经酸蚀法或酸性凝胶致人工龋的方法制成标本，然后用再矿化液或者唾液处理这些样本，观察再矿化效果和分析其中发生的变化

43. [单选题]牙釉质酸蚀的常用方法是

- A) 30%~50%磷酸处理1~2分钟
- B) 5%~10%磷酸处理1分钟
- C) 30%~50%磷酸处理30秒钟~1分钟
- D) 5%~10%硝酸处理1分钟
- E) 5%~10%硝酸处理30秒钟

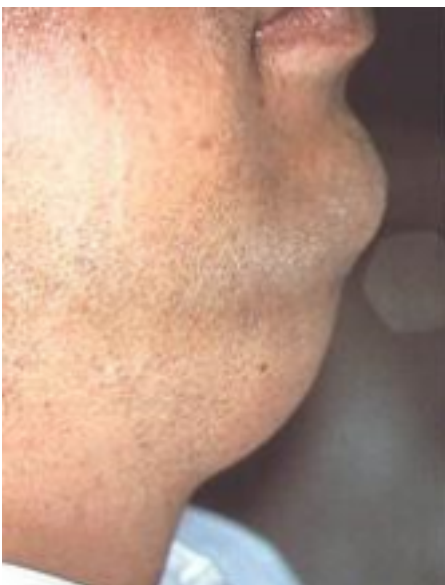44. [单选题]患者因慢性根尖周炎就诊，封FC后立即出现剧烈疼痛，可能的原因是

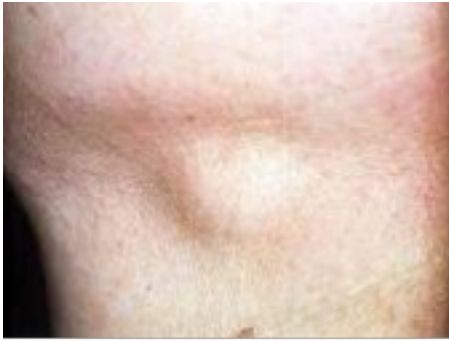- A) 患者对FC过敏
- B) 在封药的过程中不慎感染新的细菌
- C) 突发生急性根尖周炎
- D) FC量过少，不足够杀死细菌
- E) 以上都不是

45. [单选题]磷酸锌水门汀在凝固时及凝固后可释放出游离磷酸，刺激牙髓，正确说法不包含哪种

- A) 可用于牙体缺损的暂时充填修复
- B) 可粘结嵌体、冠、桥和正畸附件
- C) 一般是可逆的
- D) 一般5~8周恢复正常
- E) 可作深龋衬层

46. [单选题]不宜从口内切开引流的间隙脓肿为 ()





- A) 眶下间隙
- B) 颊间隙
- C) 咽旁间隙
- D) 颊下间隙
- E) 舌下间隙

47. [单选题]患者女，26岁。因左下颌角区渐进性膨隆5个月余就诊。检查见面部不对称，触诊有乒乓球样感觉，临床初步诊断为左下颌骨角化囊肿X线片特征为

- A) 沿下颌骨长轴发展的透光影像
- B) 不含牙的透光影像
- C) 边缘整齐的透光影像
- D) 囊肿边缘呈分叶状或切迹状
- E) 含牙的透光影像

48. [单选题]与黏性放线菌在牙面特异性黏附有关的是

- A) II型菌毛
- B) 多糖
- C) I型菌毛
- D) 表面膜蛋白
- E) 细菌素

49. [单选题]

牙

面有横嵴的牙是

- A) 下颌第一前磨牙
- B) 下颌第三磨牙
- C) 上颌第一磨牙
- D) 下颌第一磨牙
- E) 上颌第一前磨牙

50. [单选题]三十五岁，男性，上腭部反复起疱半年，与进食无关。查体硬腭前份可见一直径约1cm的鲜红糜烂面，边缘尚可见残留灰白色水疱壁，尼氏征阳性。尼氏征阳性是指

- A) 探针可无痛性伸入糜烂面边缘的黏膜下方
- B) 患者用舌舐及黏膜，可使外观正常的黏膜表层脱落或撕去
- C) 探针可无痛性伸入口腔内任何部位黏膜下方
- D) 用镊子撕去残留水疱壁，可将邻近外观正常黏膜一并无痛性撕去
- E) 患者用舌舐及黏膜，可使外观正常的黏膜全层脱落或撕去

51. [单选题]引起根尖周病的原因主要是感染，感染源主要是（ ）

- A) 牙周袋内容物
- B) 牙周膜炎

- C) 腺源性
- D) 血源性
- E) 牙髓腔内容物

52. [单选题] 最不需要治疗的疾病是 ()

- A) 白斑
- B) 多形红斑
- C) 创伤性溃疡
- D) 腺周口疮
- E) 沟纹舌

53. [单选题] 牙颈部脱敏最好用 ()

- A) 碘酚法
- B) 碘化银法
- C) 氨硝酸银法
- D) 氟化钠法
- E) 离子导入法

54. [单选题] 患者，男，11岁，左右上下颌第一磨牙反

殆

，左右上尖牙缺失，上颌后缩，下颌前突，前牙反

殆

，面中1/3凹陷，下颌可后退至对刃。X线见左右上尖牙龈下3mm阻生，侧切牙与第一前磨牙之间各3mm间隙。为治疗上颌后缩、下颌前突，应选择以下哪种矫治器

- A) 简单头帽口外牵引矫治器
- B) 复合头帽口外牵引矫治器
- C) 垂直颊帽牵引矫治器
- D) 头帽颊兜牵引矫治器
- E) 面弓低位口外后方牵引矫治器

55. [单选题] 牙髓切断术后潜在的并发症包括

- A) 根管钙化、根折、内吸收
- B) 根管钙化、根折
- C) 根管钙化、内吸收及牙髓坏死
- D) 根管钙化、根折、内吸收、牙髓坏死
- E) 根管钙化

56. [单选题] 单纯疱疹病毒感染后复发的主要原因是

- A) 固有免疫功能减弱
- B) 细胞免疫功能减弱
- C) 体液免疫功能减弱
- D) 单纯疱疹病毒的毒性增强
- E) 单纯疱疹病毒复制加快

57. [单选题] 人工牙排列原则中不包括 ()

- A) 尽可能恢复解剖生理功能
- B) 保持义齿稳定
- C) 根据患者性别不同而区分
- D) 上下牙列间要有平衡

殆

接触关系

E) 按照颌弓形态和上下颌弓间的关系排牙

58. [单选题] 下列乳牙髓腔特点，说法错误的是

- A) 髓角高
- B) 根尖孔大
- C) 髓室壁薄
- D) 根管细
- E) 牙髓室大

59. [单选题] 下述病理改变中属于上皮异常增生的是

- A) 上皮钉突呈锯齿状
- B) 细胞间桥溶解
- C) 细胞核固缩
- D) 基底细胞极性消失
- E) 基底细胞液化变性

60. [单选题] 患者因楔状缺损，复合树脂充填后一直冷热刺激痛，复诊。查：右上6颊面复合树脂充填物，叩(-)，冷测疼痛，去除刺激可缓解，该患者处理应为 ()

- A) 去除旧充填体，氧化锌丁香油糊剂安抚
- B) 去除旧充填体，复合树脂重新充填
- C) 观察
- D) 脱敏
- E) 牙髓治疗

61. [单选题] 固定桥基牙选择时应考虑的因素除了 ()

- A) 基牙的轴面突度
- B) 基牙的牙髓活力
- C) 基牙的牙周状况
- D) 基牙的位置
- E) 基牙的龋坏状态

62. [单选题] 关于上颌骨II

2

类缺损的设计，下列说法中不正确的是 ()

- A) 这类缺损设计的重点是修复体的稳定，特别是抗下沉的设计
- B) 修复体的人工牙也应减数或减径
- C) 如采用支架式修复体，最好采用前、后侧腭杆的矩形结构，使修复体具有更好的稳定性
- D) 采用塑料基托修复体，则应增大上颌骨后部基托的面积，修复体的卡环及支托应铸造制成
- E) 由于缺损区无支持组织，其所能恢复的咀嚼功能较高

63. [单选题] 舌的味觉支配神经为

- A) 舌前神经
- B) 参与舌神经的鼓索纤维
- C) 舌咽神经
- D) 舌神经
- E) 舌下神经

64. [单选题] 牙槽突裂手术的目的和要求不包括 ()

- A) 提供稳定的上颌牙弓

以上内容仅为本文档的试下载部分，为可阅读页数的一半内容。如要下载或阅读全文，请访问：<https://d.book118.com/12703611111006112>