PR间期过度延长综合征

心脏中心

房室传导：

同步

失同步（房室分离）

同步不良
- PR间期延长综合征
- PR间期过短综合征
- 间歇性房室同步不良
- 隐匿性PR间期延长综合征
- 隐匿性PR间期过短综合征

一度房室传导阻滞：PR间期≥210ms

PR间期过度延长综合征： PR间期≥350ms

电学 ⇒ 机械活动 ⇒ 血流动力学

⇓

并非完全无害

一、概念

- 因PR间期过度延长，引起心脏异常的舒张相以及左室充盈期显著缩短，使心功能受到严重损害，进而引起心功能下降或心力衰竭的各种临床表现，在除外其他原因的心功能不全后，PR间期过度延长综合征则可诊断
- 心脏电和机械活动匹配不良或同步不良，属于电机械活动紊乱性疾病

二、发生机制

- 心室异常舒张相
- 左室充盈期显著缩短，明显影响心功能

心室异常的舒张相

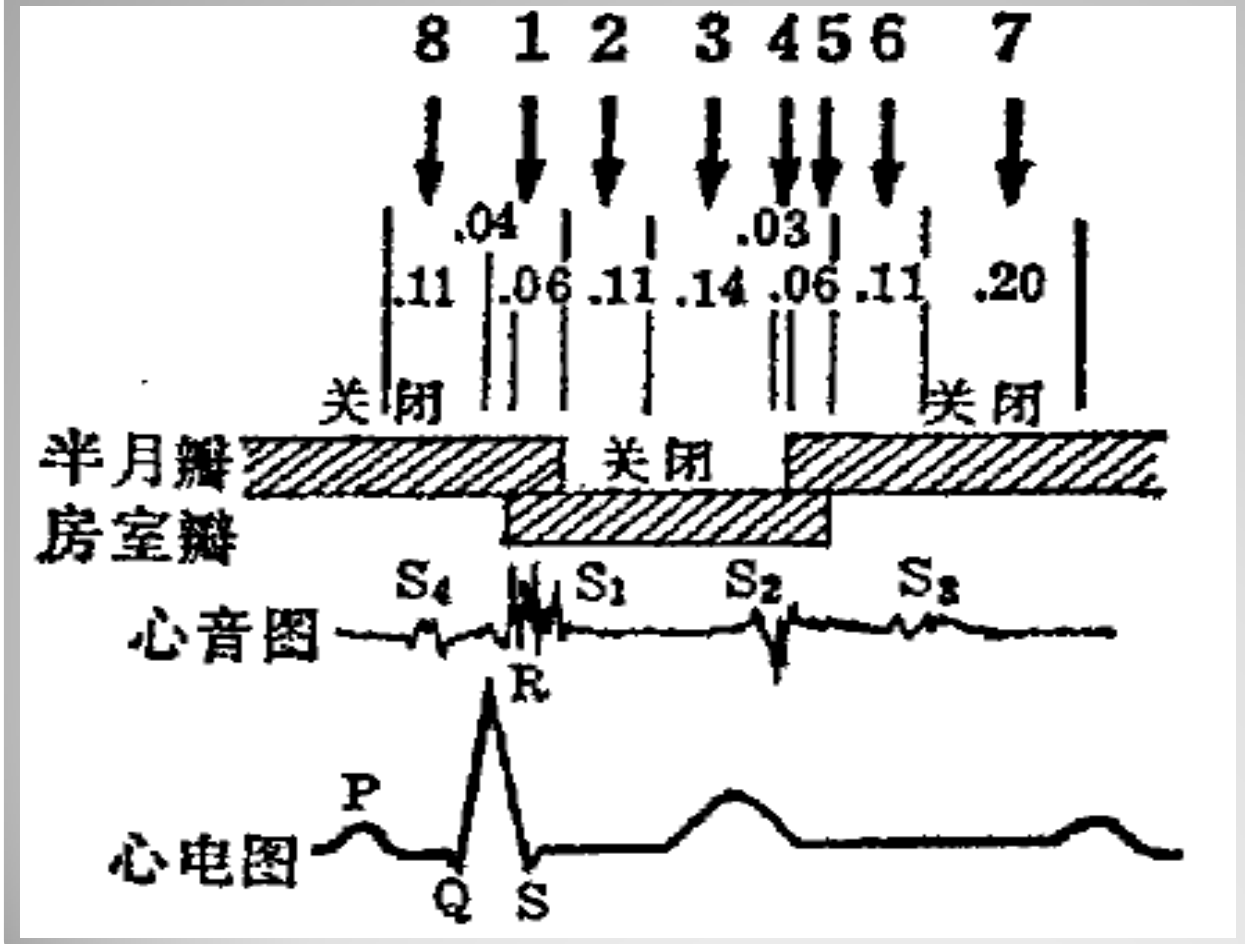

1.等容收缩期
2.快速射血期
3.缓慢射血期
4.舒张前期

收缩期

5.等容舒张期
6.快速充盈期
7.减慢充盈期
8.心房收缩期

舒张期

心电图与心动周期机械活动8个时期的对应关系

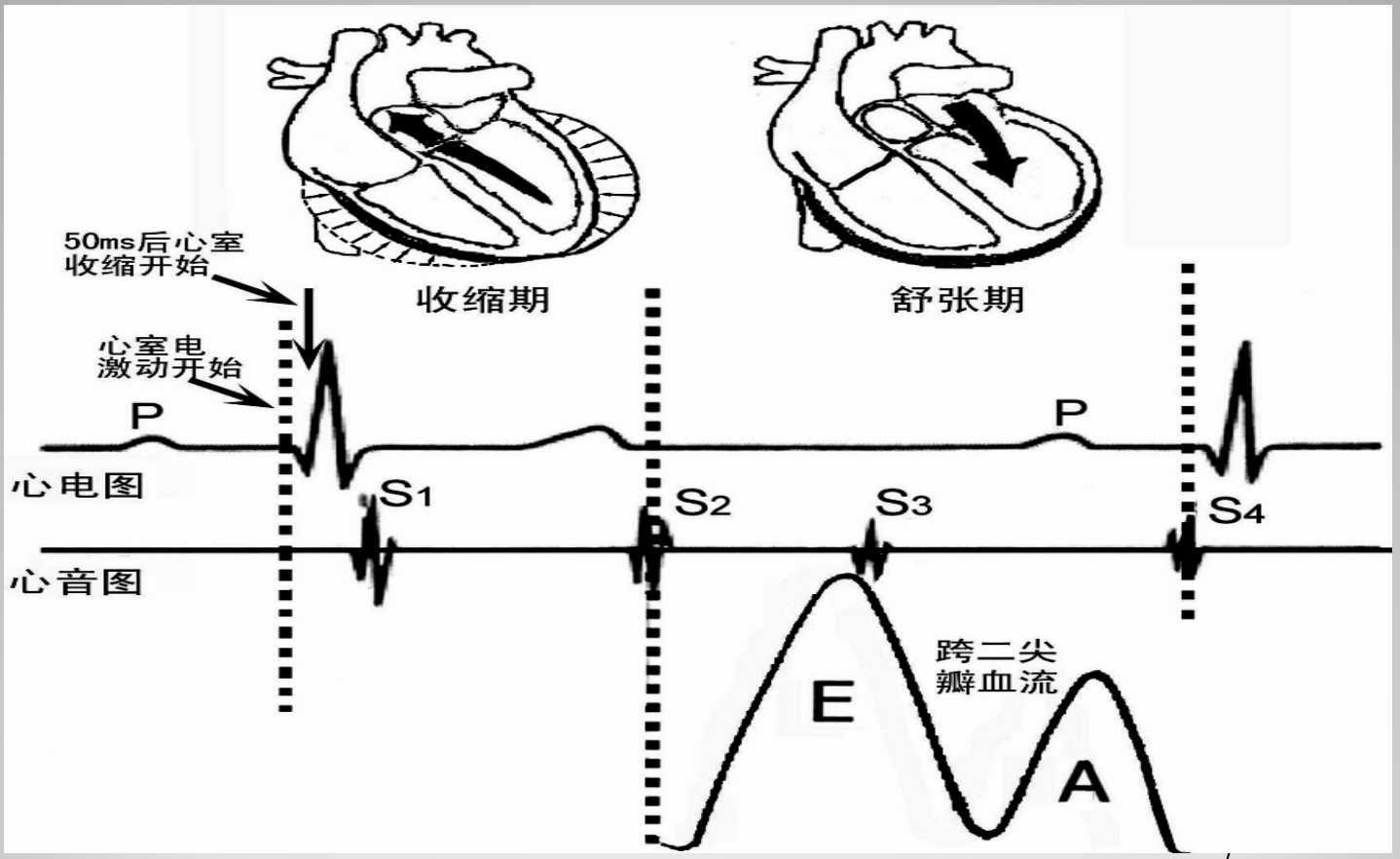

收缩期　　舒张期

通过心电图一个心动周期分析心室电与机械功能的耦联关系

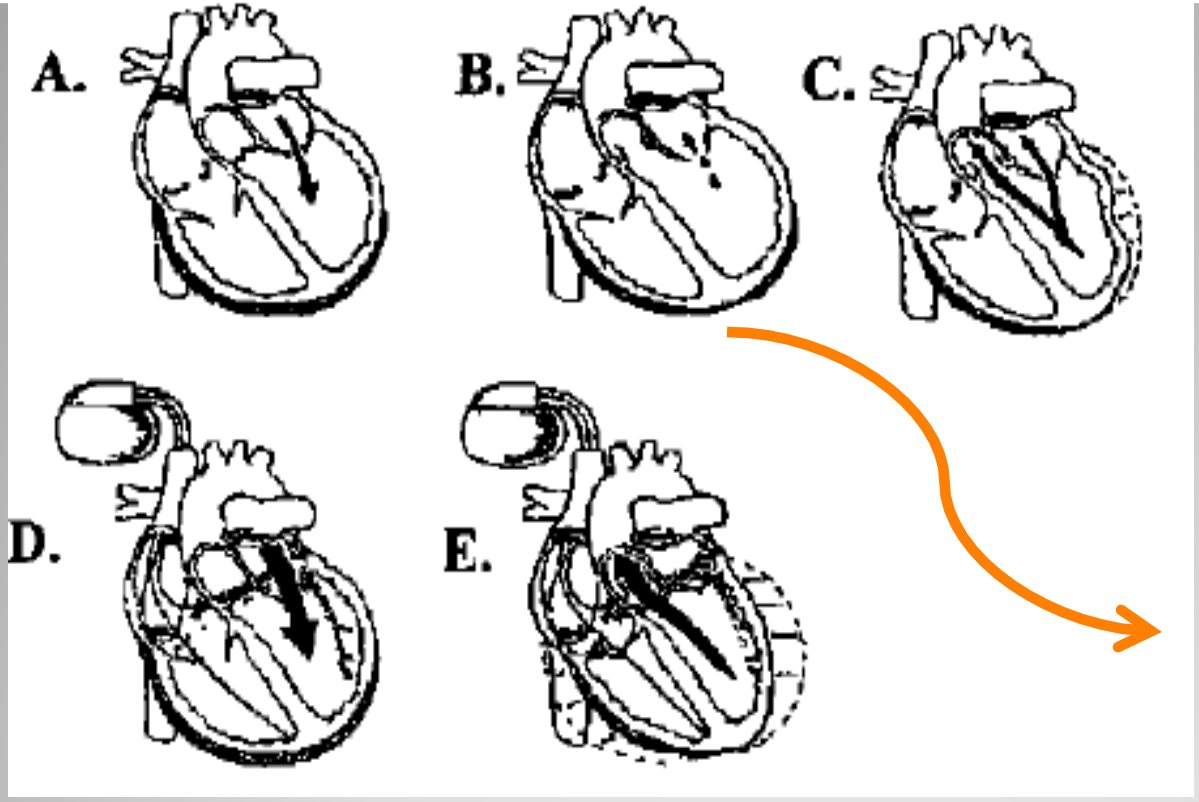

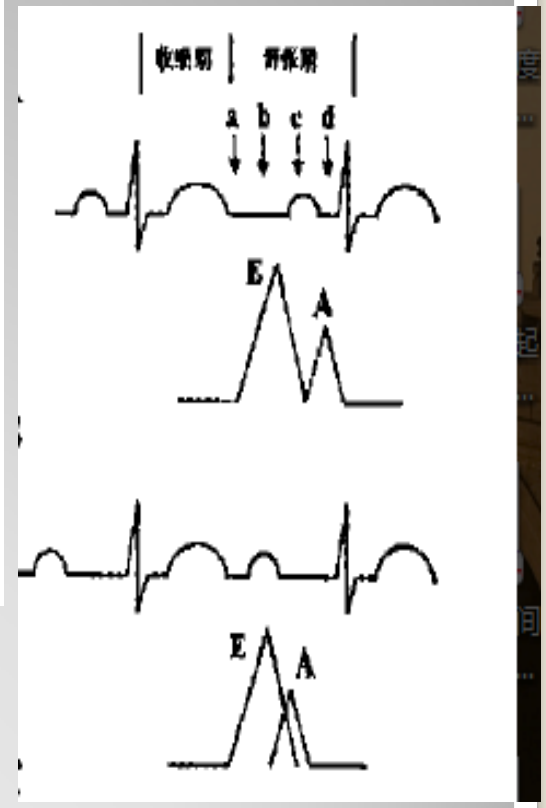

心室异常舒张相的示意图

A.心室舒张期，左房平均压高于左室舒张压，血流从左房流向左室；B.PR间期过度延长时，左房在左室舒张末期舒张，左房平均压下降，可能出现左室舒张压高于左房平均压，使二尖瓣在舒张期提前关闭并关闭不全，引起舒张期二尖瓣反流；C. 左室收缩时，二尖瓣关闭不全可持续存在，使左室向主动脉射血的同时，有收缩期二尖瓣反流；D、E：双室同步的三腔起搏器（CRT）植入后，可将AV间期程控较短，使PR间期过度延 长得以纠正，二尖瓣反流可明显减少，心功能得以改善

左室充盈期显著缩短，明显影响心功能

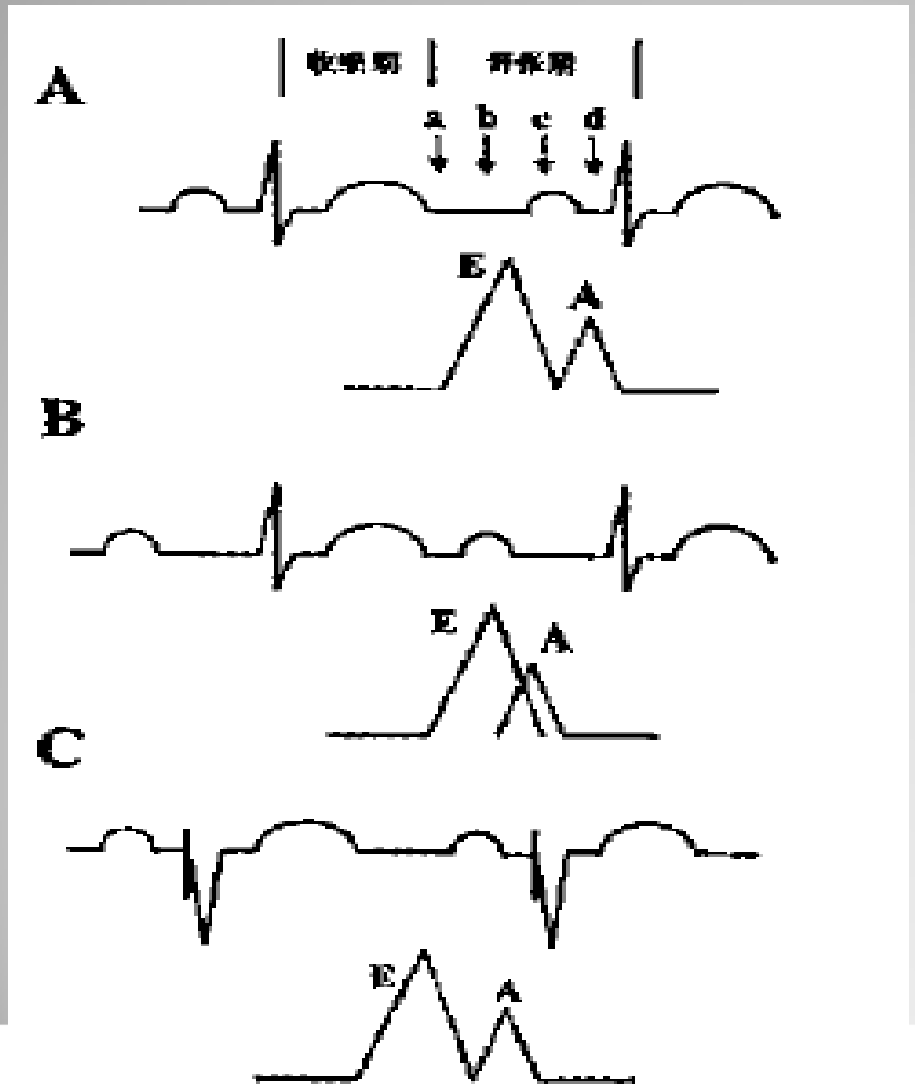

A. 舒张期4个时相与心电图及多普勒二尖瓣血流图中E峰、A峰的对应关系；B.发生PR间期过度延长时，相当于把QRS波推后，舒张期的E峰同时推后，而窦性P波位置相对未变，A峰位置未变，引发E峰、A峰融合；C.植入双腔心脏起搏器并将AV间期程控较短，可使E峰提前，并与A峰重新分开，使心室充盈时间延长

三、临床特点

1. 临床症状及体征

心功能下降或心功能不全症状，劳累后症状加重，其轻重和PR间期延长程度有关。

体查：S1减弱，舒张末期及收缩期二尖瓣的反流性杂音。

2. 心电图

PR间期过度延长，常≥ 350ms；

间歇性PR间期过度延长（房室结双径路的慢径下传），症状亦呈间歇性

以上内容仅为本文档的试下载部分，为可阅读页数的一半内容。如要下载或阅读全文，请访问：https://d.book118.com/136140041235010132