



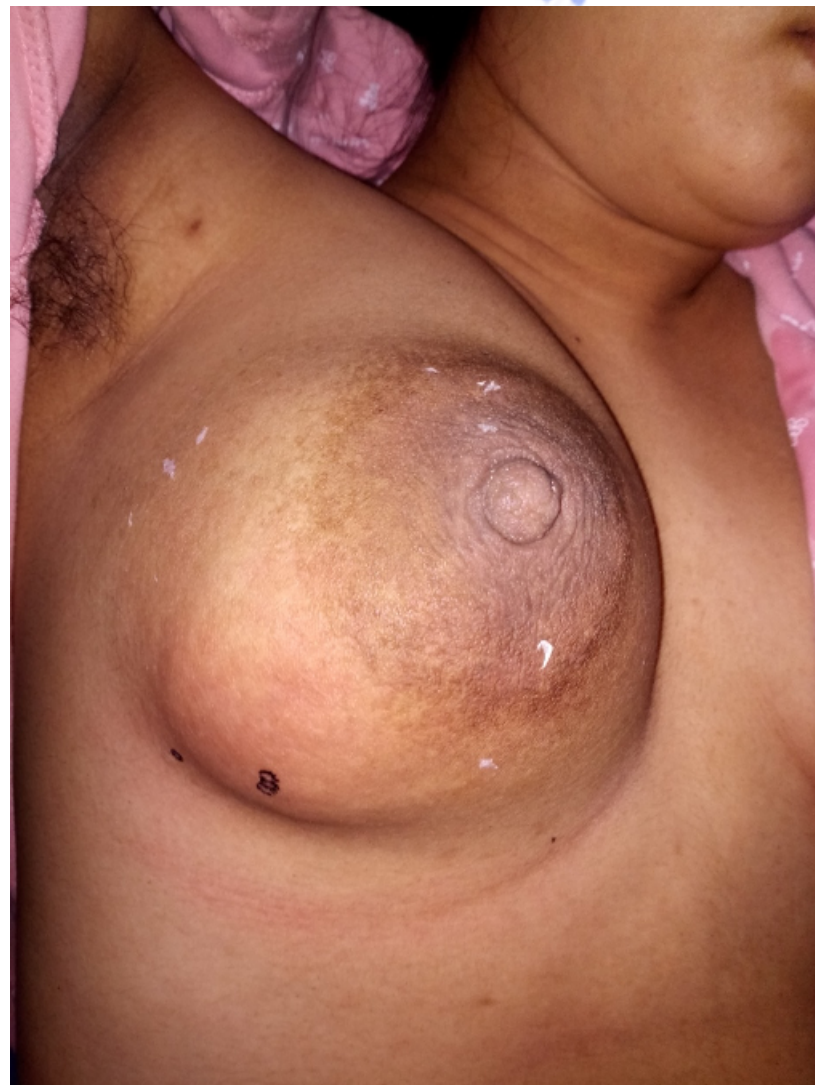**急性乳腺炎**  
**Acute Mastitis**

# 学习目标

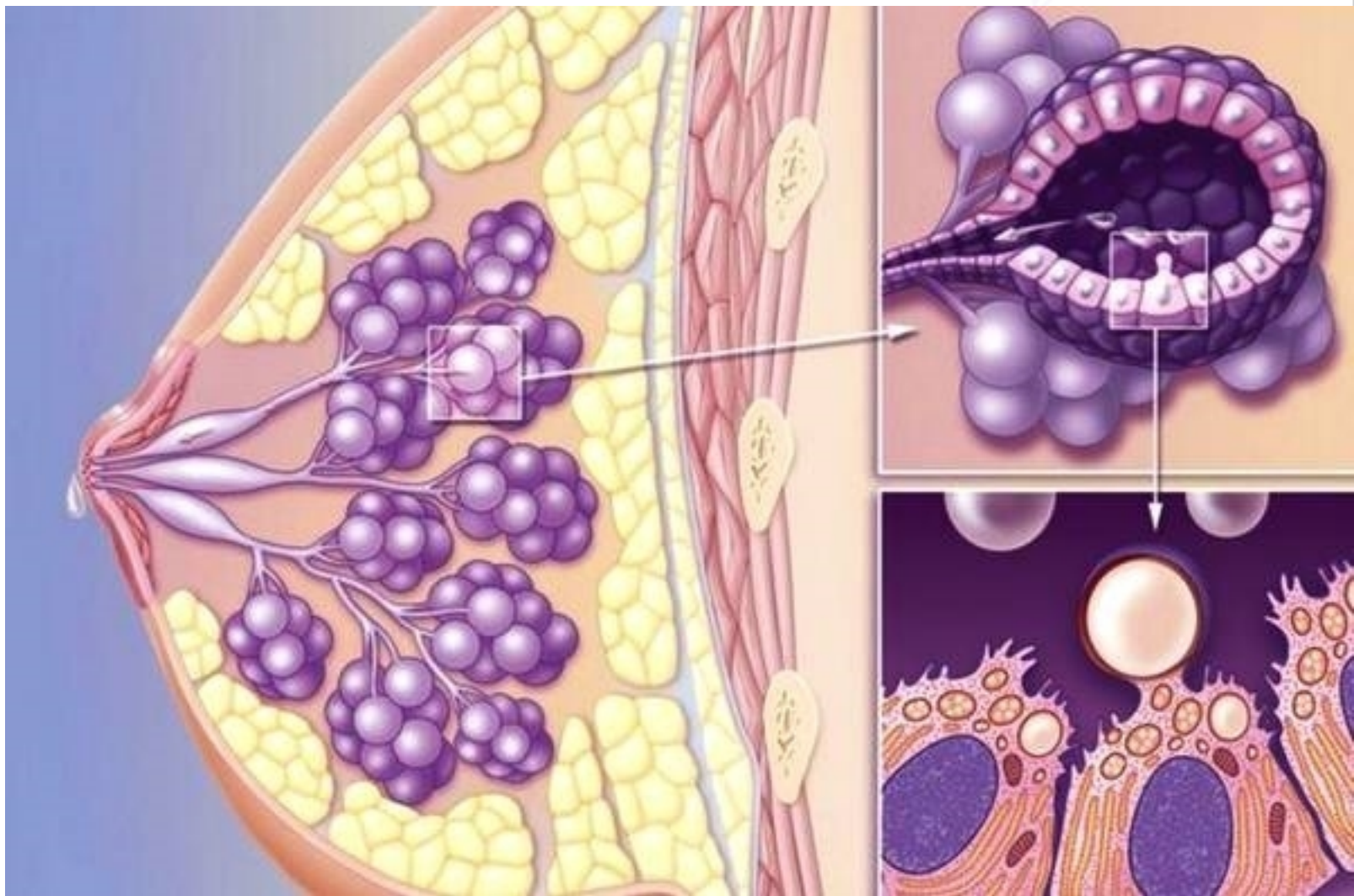
- ✓ 掌握急性乳腺炎的定义，病因。
- ✓ 熟悉急性乳腺炎的临床表现，处理原则。
- ✓ 了解急性乳腺炎的病理生理及治疗方法。

## 病例分享

王女士，产后1月余，近3天来感右侧乳房发红胀痛，伴发热，体温达 $39^{\circ}\text{C}$ ，触及右乳约 $5\times 4\text{cm}$ 肿块，触痛明显，急来就诊。



# 乳房结构示意图



## ★ 急性乳腺炎 (acute mastitis) 定义

系指乳腺的急性化脓性感染。

多发生在产后哺乳期的妇女，以初产妇最为常见，好发于产后3-4周。



# 发病机理

乳汁淤积

细菌入侵



# 发病机理

## 1、乳汁淤积 主要原因：

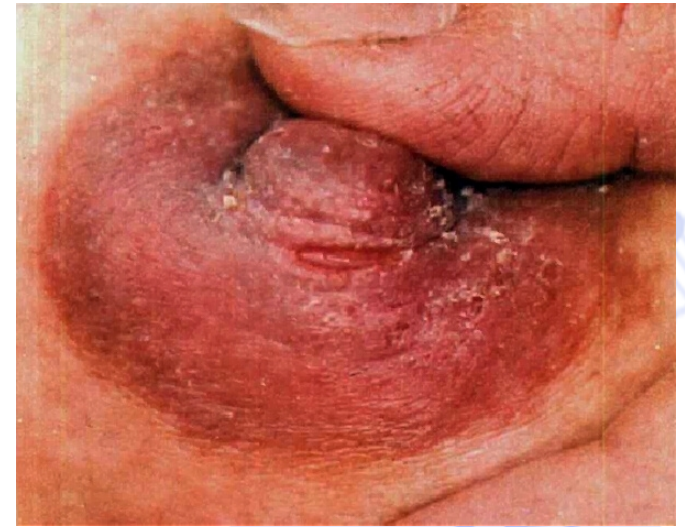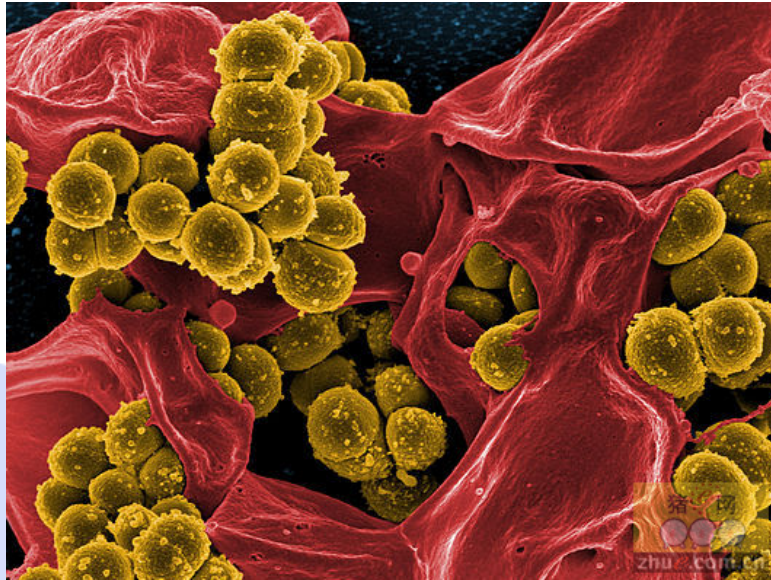- 乳头发育不良（过小或凹陷）
- 乳汁过多或婴儿吸乳过少。
- 乳管不通畅
- 不正确的哺乳姿势和习惯

乳汁淤积有利于入侵细菌的生长繁殖。

# 发病机理

## 2、细菌入侵 主要原因：

- 乳头破损（皴裂）
- 细菌沿导管或淋巴管入侵



**Staphylococcus  
Aureus**



# 临床表现

## 炎症期

初期 乳房肿胀疼痛、有压痛的硬块、表面皮肤红热、发热等全身表现。

后期症状加重，痛呈搏动性，寒战高热、脉率加快、患侧腋窝淋巴结肿大，有压痛，血WBC↑↑。



## 脓肿期

炎性块常在数天内软化而形成脓肿。表浅脓肿---波动感；深部脓肿---常需穿刺才能确定。

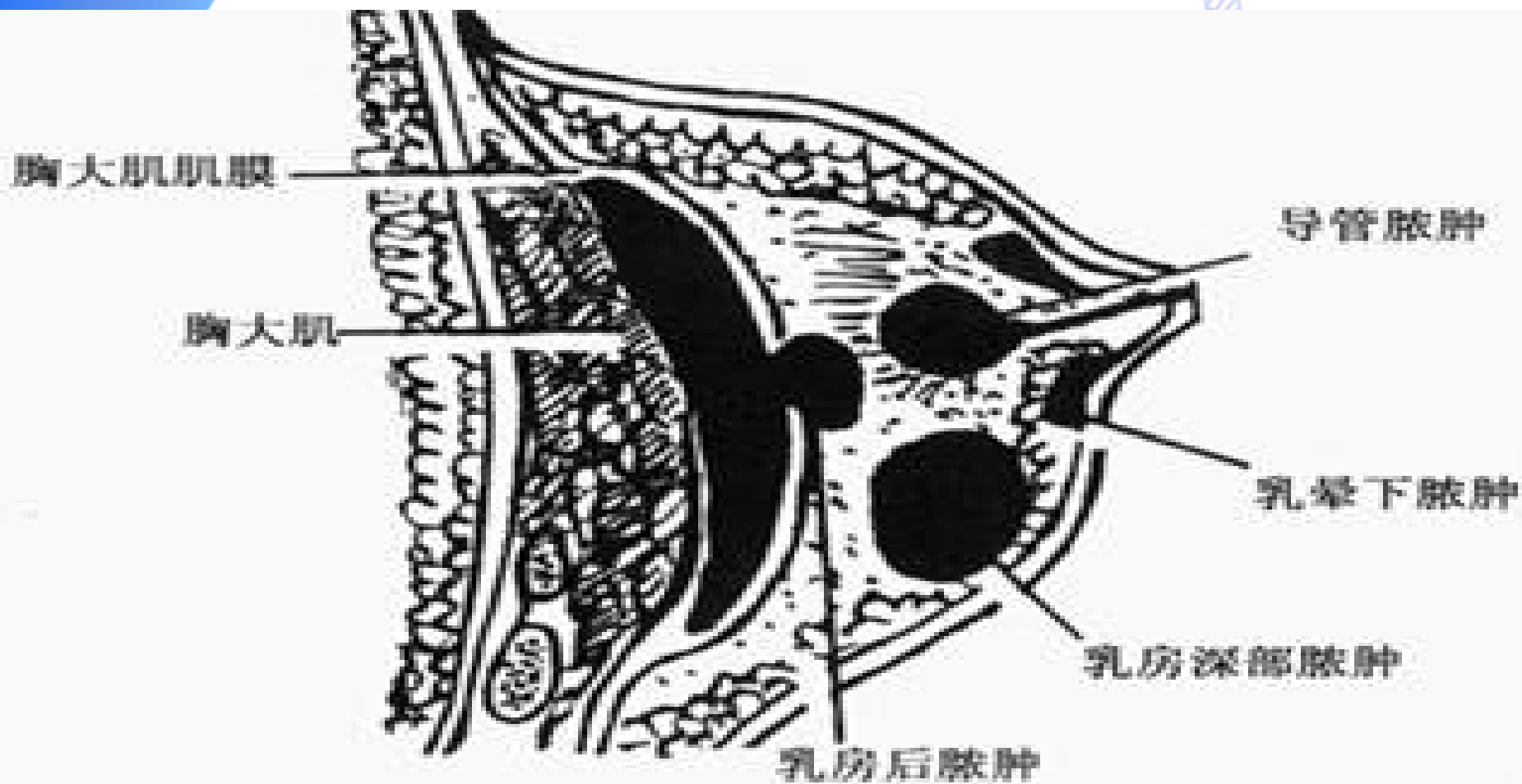


图 2 乳房脓肿位置

以上内容仅为本文档的试下载部分，为可阅读页数的一半内容。如要下载或阅读全文，请访问：<https://d.book118.com/147043160061006150>