

## 主治医师考试口腔医学(习题卷38)

说明：答案和解析在试卷最后

第1部分：单项选择题，共100题，每题只有一个正确答案，多选或少选均不得分。

1. [单选题] 医学道德评价的客体是( )

- A) 医疗卫生单位
- B) 医务人员
- C) 医德品质
- D) 医学道德行为和行为者

2. [单选题] 理想印模材料应该具备的性能是

- A) 强度好，良好的准确性、形稳性
- B) 良好的流动性、弹性、可塑性
- C) 良好的生物安全性
- D) 适当的凝固时间
- E) 以上均是

3. [单选题] 严密观察、精心治疗属于

- A) 辅助治疗的道德要求
- B) 心理治疗的道德要求
- C) 手术治疗中的道德要求
- D) 手术后的道德要求
- E) 药物治疗中的道德要求

4. [单选题] 镍铬合金全冠抛光所用抛光剂是( )

- A) 氧化铁
- B) 氧化铬
- C) 硼砂
- D) 浮石
- E) 石膏

5. [单选题] 固定义齿修复中以下因素可减小桥体的挠曲变形，除外

- A) 采用机械强度大的材料
- B) 加厚桥体的金属层
- C) 减小桥体跨度
- D) 适当减轻桥体所受

力

- E) 桥体结构形态设计成平面形

6. [单选题] 患儿，女，7岁，上中切牙替换后中间出现缝隙，原因可能是

- A) 切牙萌出时冠方远中倾斜
- B) 上唇系带附着过低

- C) 有多生牙
- D) 正常的生理间隙
- E) 以上均是

7. [单选题]急性牙槽脓肿是指

- A) 急性牙周膜炎
- B) 牙周脓肿
- C) 根尖囊肿
- D) 急性根尖周炎的化脓期
- E) 急性根尖周炎的浆液期

8. [单选题]支配上颌前牙的神经是 ( )

- A) 上牙槽前神经
- B) 鼻腭神经
- C) 眶下神经
- D) 上牙槽中神经
- E) 上牙槽后神经

9. [单选题]不属于部分冠的为

- A) 开面冠
- B) 桩冠
- C) 后牙3/4冠
- D) 前牙3/4冠
- E) 半冠

10. [单选题]患者右侧下颌第二前磨牙、第一、二、三磨牙缺失，余留牙正常。最恰当的基牙选择 ( )

- A) 右侧下颌尖牙、第一前磨牙、左侧第一前磨牙、第二磨牙
- B) 右侧下颌尖牙、第一前磨牙、左侧第二磨牙
- C) 右侧下颌第一前磨牙、左侧下颌第一前磨牙、第二磨牙
- D) 右侧下颌尖牙、第一前磨牙、左侧第一前磨牙
- E) 右侧下颌尖牙、第一前磨牙

11. [单选题]上颌窦癌的临床特点中哪项可除外 ( )

- A) 常转移至颌下及颈部淋巴结
- B) 早期有症状，较易发现
- C) 偶见腺源上皮癌
- D) 较晚才有明显骨质破坏
- E) 不同部位的肿瘤可出现不同症状

12. [单选题]唇部因触摸等诱因多次发生阵发剧痛，近半年发作频繁，疼痛剧烈难忍。初起卡马西平治疗有效，近来服药无效如果治疗不当，三叉神经痛经久不愈，患者面部可能出现

- A) 皮肤粗糙、色素重
- B) 皮肤潮红
- C) 色素斑增多
- D) 皮肤光亮
- E) 皮肤破溃

13. [单选题]新生儿，诊断为完全性唇、腭裂如伴发鼻畸形，应在何时进行手术

- A) 20岁以后
- B) 11岁
- C) 10天

- D) 1~2岁
- E) 6~12个月

14. [单选题]患者，女，45岁，因左侧面颊部皮肤及左侧舌部黏膜发红、起疱3天，伴剧痛来诊。查体：体温38.5℃，左侧面部皮肤及左侧舌背、颊黏膜可见粟粒大小的密集成片的透明水疱，周围皮肤黏膜可见充血性红斑。化验：红细胞  $7.8 \times 10$

9

/L，中性62%，淋巴34%。拟诊断为带状疱疹。带状疱疹与单纯疱疹的最主要鉴别点在于

- A) 病因不同
- B) 前驱症状不同
- C) 病程长短不同
- D) 临床表现不同
- E) 全身症状不同

15. [单选题]某女，28岁，2冠折，2/3牙体缺损，无松动，已做完根管治疗，为其做桩冠修复，选择最佳桩核的类型是

- A) 个别铸造冠桩
- B) 成品不锈钢冠桩，加银汞桩核
- C) 成品不锈钢冠核，加树脂桩核
- D) 个别铸造冠桩，加树脂桩核
- E) 以上都不正确

16. [单选题]两侧髁状突水平轴的延长线相交于枕骨大孔前缘所成的角度为 ( )

- A)  $140^\circ \sim 155^\circ$
- B)  $145^\circ \sim 160^\circ$
- C)  $140^\circ \sim 160^\circ$
- D)  $145^\circ \sim 155^\circ$
- E)  $145^\circ \sim 165^\circ$

17. [单选题]医德实践的具体内容不包括 ( )

- A) 医德评价
- B) 医德教育
- C) 医德规范体系
- D) 医德修养
- E) 以上都不是

18. [单选题]一年轻人在打羽毛球时自己的球拍把额头碰破了一块皮，到某医院就医。接诊医生查看后，问明患者属公费医疗，于是开出了CT检查单。查后结果为阴性。此类现象产生的根源是

- A) 医生对高新技术手段过度迷信
- B) 医院管理不到位
- C) 生物医学模式对医生的负面影响
- D) 市场经济对医学服务的负面影响
- E) 医生诊断水平不高

19. [单选题]患者，女，13岁，上下牙拥挤III°，安氏II类上颌前突，骨性高角患者，ANB8°，下颌向前方的生长发育已相当有限。对此患者应采取的矫治计划为

- A) 拔除

74 | 47

和

4 | 4

B) 拔除

4 | 4

C) 拔除

4 | 4

和

4 | 4

D) 拔除

4 | 4

和

5 | 5

E) 拔除

5 | 5

20. [单选题]患者女性，48岁，若干年以来左下后牙咀嚼乏力，并伴有牙龈反复肿痛，检查：可见左下5深龋，牙体呈暗黄色，冷，热诊均无反应，叩痛(+)，可探及宽而深的牙周袋。X线片检查见骨吸收区围绕根尖区并向牙槽嵴顶处逐渐变窄。最为合理的临床诊断为 ( )

- A) 慢性根尖周脓肿
- B) 成人牙周炎
- C) 慢性牙周脓肿
- D) 牙周-牙髓联合病变
- E) 根尖炎

21. [单选题]左上后牙区自发性放射状疼痛，常规检查后怀疑

**6**

急性牙髓炎。医生做牙齿温度测试时候应该

- A) 先测左上第一恒磨牙
- B) 先测正常的右下第一恒磨牙
- C) 先测正常的右上第一恒磨牙
- D) 先测正常的右下第一恒双尖牙
- E) 先测正常的左下第一恒磨牙

22. [单选题]下列与可摘局部义齿固位力调节有关的内容，哪项是错误的 ( )

- A) 设计锻丝卡环，可以增强义齿的纵向固位力
- B) 设计和调节卡环臂进入倒凹区的深度和部位，可以调节固位力
- C) 分散固位体设计，可以提高固位力
- D) 选择和调整基牙的倒凹可以调节义齿的固位力
- E) 增减直接固位体，一般总数为2~4个固位体

23. [单选题]专属于问诊中的道德要求的是

- A) 全面系统、认真细致
- B) 严肃认真、不苟言笑
- C) 语言亲切、平易近人
- D) 动作轻柔、关心体贴
- E) 动作敏捷、方法得当

24. [单选题]牙支持式义齿适用于下列哪种情况 ( )

- A) 肯氏第一类和第二类，但基牙条件较差的情况

- B) 肯氏第一类和第二类，基牙稳固
- C) 缺牙数目少，缺隙两端有基牙，基牙稳固
- D) 大多数牙缺失，余留牙条件差
- E) 前牙多数缺失，后牙条件好

25. [单选题] 下颌舌杆与余留牙牙龈缘的位置关系正确的是 ( )

- A) 舌杆离开龈缘至少6mm
- B) 舌杆与龈缘轻微接触
- C) 舌杆离开龈缘至少1mm
- D) 舌杆离龈缘越远越好，紧靠舌系带
- E) 舌杆离开龈缘至少3mm

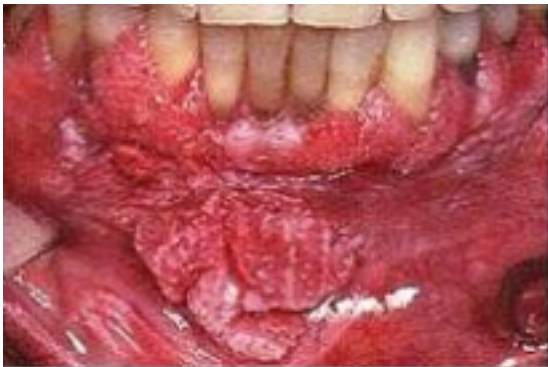26. [单选题] 多聚甲醛用于牙髓失活时，封药时间需 ( )

- A) 24~48小时
- B) 二十天
- C) 二到四天
- D) 五到七天
- E) 两周

27. [单选题] 气管切开时，易引起无名动脉损伤的位置低于

- A) 5气管软骨环
- B) 3气管软骨环
- C) 2气管软骨环
- D) 1气管软骨环
- E) 4气管软骨环

28. [单选题] 患者男性，62岁，发现右上牙龈菜花样肿物2个月，约2m×2m大小，活检报告“高分化鳞癌”。X线片示局部牙槽突骨质未见破坏，颌面颈部未触及肿大淋巴结。该患者最佳治疗方案为 ( )



- A) 病变侧上颌骨次全切除+功能性颈淋巴清扫
- B) 病变区上颌骨区域性扩大切除+功能性颈淋巴清扫
- C) 病变区上颌骨区域性扩大切除+根治性淋巴清扫
- D) 病变区上颌骨区域性扩大切除，定期复查，密切注意颈部淋巴结情况
- E) 病变侧上颌骨全切除+功能性颈淋巴清扫

29. [单选题] 常用的口外支抗有

- A) 头帽颈兜
- B) ABC都是
- C) ABC都不是
- D) 前方牵引矫治器
- E) 垂直牵引矫治器

30. [单选题]下列关于铸造卡环的叙述正确的是 ( )

- A) 铸造卡环固位臂一般需要0.75mm的水平倒凹
- B) 铸造卡环臂一般制作为圆柱形
- C) 铸造卡环较锻丝卡环韧性好，不易折断
- D) 铸造卡环与基牙的接触面积较锻丝卡环大
- E) 铸造卡环的弹性较好

31. [单选题]下颌运动的制约因素是 ( )

- A) 神经肌肉结构
- B) 右侧颞下颌关节
- C) 左侧颞下颌关节
- D) A+B+C+D
- E) 牙

牙合

32. [单选题]新生儿，诊断为完全性唇、腭裂腭裂修复术宜选择在何时进行

- A) 10~12岁
- B) 4~6岁
- C) 12~18个月
- D) 2~4岁
- E) 6个月

33. [单选题]牙周感染对全身疾病的影响可能的机制是

- A) 直接感染
- B) 细菌进入血液循环扩散
- C) 细菌引起机体免疫反应
- D) 细菌产物引起机体免疫反应
- E) 以上都是

34. [单选题]全口义齿修复时，采用功能性印模的目的是 ( )

- A) 能精确塑造出唇、颊、舌侧边缘与功能运动时的粘膜皱壁和系带间的吻合关系
- B) 使印模组织面清晰
- C) 使印模边缘圆滑
- D) 边缘及粘膜转折清晰
- E) 使口腔组织受压均匀

35. [单选题]理论上假牙修复应在拔牙后多长时间进行 ( )

- A) 4个月
- B) 1个月
- C) 6个月
- D) 3个月
- E) 2个月

36. [单选题]腮腺导管损伤进行吻合，其内置的塑料导管应保留 ( )

- A) 7天
- B) 4天
- C) 5天
- D) 14天
- E) 10天

37. [单选题]对口腔颌面部鳞癌化疗药物可选用

- A) 争光霉素+长春新碱+氨甲蝶呤
- B) 争光霉素+长春新碱+喜树碱
- C) 环磷酰胺+长春新碱+阿霉素
- D) 争光霉素+白力霉素+长春新碱
- E) 氟脲嘧啶+环磷酰胺+白力霉素

38. [单选题]浅表的隐裂，无明显症状，且牙髓活力正常者，其治疗应首选（ ）

- A) 开髓失活
- B) 拔除患牙
- C) 调

**殆**

治疗

- D) 备洞充填
- E) 全冠修复

39. [单选题]下列哪项不是可摘局部义齿卡环移位的原因（ ）

- A) 开盒去蜡时包埋石膏折断
- B) 填塞塑料过早
- C) 热处理后开盒过早
- D) 包埋的石膏强度不够
- E) 堵塞塑料过晚

40. [单选题]下颌全口义齿基托磨光面形态通常呈凹形，但如果颊侧翼缘区基托磨光面凹度太大会导致

- A) 义齿翘动
- B) 咀嚼无力
- C) 食物积存
- D) 义齿固位不良
- E) 咬颊

41. [单选题]下列哪项不是拔牙术后的并发症

- A) 颞下颌关节脱位
- B) 感染
- C) 疼痛
- D) 干槽症
- E) 出血

42. [单选题]位于口腔前庭内相当于原中切牙近中交界线的延长线上的解剖标志是（ ）

- A) 上唇系带
- B) 舌系带
- C) 颊系带
- D) 上颌义齿切迹
- E) 口轮匝肌的起始部

43. [单选题]正畸过程中已经发现龋齿病损应该

- A) 及时治疗
- B) 停止正畸治疗
- C) 暂时不用处理，待正畸结束后再处理
- D) 多使用含氟牙膏刷牙
- E) 用氟化物防龋

44. [单选题]患者，女性，13岁，恒牙

𪙇

初期。直面型，双侧磨牙中性关系，覆

𪙇

覆盖正常，左上侧切牙扭转，上中线左偏3mm，下牙列 I 度拥挤。临床不合适的矫治力作用于牙齿时的表征

- A) 移动的牙位效果明显
- B) X线片显示治疗牙牙周无异常
- C) 松动度 I 度
- D) 无明显的自觉疼痛，只有发胀感觉
- E) 叩诊疼痛剧烈

45. [单选题]长臂卡环的近基牙的卡环体和卡环臂应位于 ( )

- A) 卡环臂距龈缘越近越好
- B) 均位于导线之下
- C) 卡环体位于导线上而卡环臂位于导线之下
- D) 均位于导线之处
- E) 卡环体位于导线之下，卡环臂位于导线之上

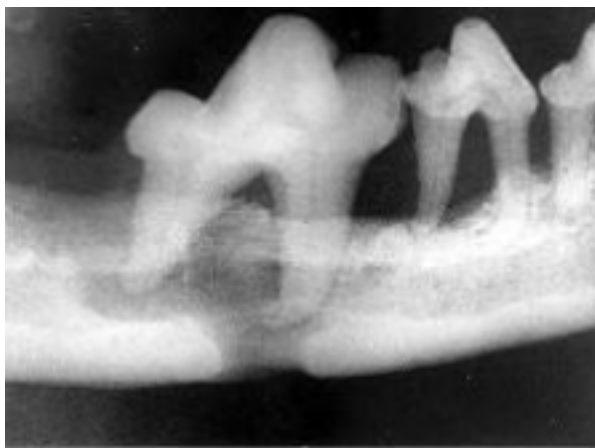46. [单选题]牙本质的增龄变化为

- A) 死区
- B) 修复性牙本质的形成
- C) 球间牙本质增加
- D) 透明牙本质的形成
- E) 继发性牙本质的不断形成

47. [单选题]男，50岁，半年前发现左耳垂后有扁平较硬的肿块，约5分硬币大小，界限不明确。偶感钝痛，全身无其他不适。近日发现肿块表面皮肤变色，呈暗红色，昨日破溃后有脓液流出，其中可见针尖大小淡黑色颗粒。该病人最可能的诊断是 ( )

- A) 急性化脓性腮腺炎
- B) 慢性复发性腮腺炎
- C) 腮腺结核
- D) 腮腺放线菌病
- E) 腮腺区嗜伊红肉芽肿

48. [单选题]颌面外伤患者，咬合错乱，下唇麻木张口受限，经X 线检查如图。应该为 ( )



- A) 上颌骨骨折
- B) 颧弓骨折



- C) 牙槽突骨折
- D) 下颌骨骨折
- E) 颧骨骨折

49. [单选题] 牙折常发生的牙位是

- A) 前磨牙
- B) 下前牙
- C) 单尖牙
- D) 上前牙
- E) 磨牙

50. [单选题] 修复前正畸治疗主要包括

- A) 开拓失牙间隙，调整牙齿位置
- B) 压入伸长的对颌牙
- C) 竖直倾斜基牙，集中间隙修复缺牙
- D) 改善前牙深覆

拾

- E) 以上皆是

51. [单选题] 下列关于圆环形卡环的叙述错误的是 ( )

- A) 圆环形卡环又称Aker卡环
- B) 圆环形卡环的卡环臂尖是从

拾

面方向进入倒凹区，故又称

拾

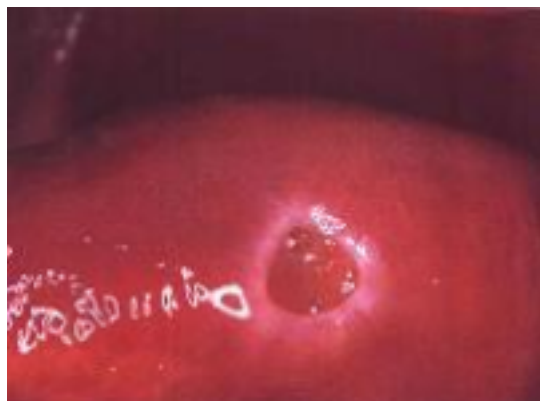
向戴入卡环

- C) 圆环形卡环固位作用强，但支持和稳定作用较差
- D) 圆环形卡环又称拉型卡环
- E) 常规的圆环形卡环是牙支持式可摘局部义齿最常用的设计

52. [单选题] 容易早期发生肺部转移的口腔颌面部肿瘤是 ( )

- A) 舌癌
- B) 颊癌
- C) 黏液表皮样癌
- D) 牙龈癌
- E) 腺样囊性癌

53. [单选题] 治疗创伤性溃疡首先选用的是 ( )



- A) 应用抗生素

- B) 局部涂消毒防腐剂
- C) 局部封闭
- D) 硝酸银局部烧灼
- E) 去除致病因子

54. [单选题] 备洞时，下列哪些措施容易造成对牙髓的损害 ( )

- A) 间断操作
- B) 不向髓腔方向施压
- C) 连续操作
- D) 用锋利的器械
- E) 用水冷却

55. [单选题] 腺样囊性癌最常发生远处转移的脏器是 ( )

- A) 肾
- B) 肺
- C) 骨
- D) 脑
- E) 肝

56. [单选题] 以下哪一项不属于逆行性牙髓炎的感染途径 ( )

- A) 发育畸形
- B) 侧支根管
- C) 牙周病深刮治疗后的根面
- D) 根尖孔
- E) 副根管

57. [单选题] 后磨牙修复体邻面接触点的位置应恢复在

- A) 1 / 2 中份
- B) 龈1/3中份
- C) 1 / 3 中份
- D) 1/2
- E) 1 / 3

58. [单选题] 对于意外穿髓的患牙，一般选用何种盖髓剂 ( )

- A) 碘仿氧化锌
- B) 氢氧化钙
- C) 磷酸锌水门汀
- D) 氧化锌丁香油糊剂
- E) 亚砷酸酸酐

59. [单选题] 属于套筒冠义齿的部件是 ( )

- A) 人工牙
- B) 冠内固位体
- C) 连接体
- D) 内冠
- E) 桥体

60. [单选题] 不属于牙周手术的有 ( )

- A) 根面平整术
- B) 牙龈切除术
- C) 翻瓣术

- D) 根尖切除术
- E) 袋壁刮治术

61. [单选题] 以下哪一项不属于慢性闭锁性牙髓炎的临床表现 ( )

- A) 病史较长，曾有自发痛史
- B) 热试验引起缓痛
- C) 龋洞内探及穿髓孔
- D) 叩诊多有不适感
- E) 有不定时的自发痛

62. [单选题] 关于固定义齿固位体的选择，叙述不正确的是 ( )

- A) 在选择固位体时，必须考虑各个固位体间的共同就位道
- B) 绝大多数采用冠外固位体
- C) 固定义齿两端固位体的固位力要求基本相等
- D) 固定义齿的固位体所需要的固位要求与个别冠修复体一致
- E) 固位体固位力的大小的设计，要求与

殆

力的大小、桥体的长度和桥体的弧度相适应

63. [单选题] 患者，男，11岁，下颌面部呈相对后退位，口唇闭合呈现口唇肌肉紧张，覆

殆

5mm，覆盖9mm，四个第一磨牙II类

殆

关系，上前牙拥挤明显，ANB为 $10.0^\circ$ ，SNA为 $84.5^\circ$ ，X线片显示四个第三磨牙存在，下颌Spee曲线明显。患者除采用方丝弓矫治器外，还要配合使用

- A) 口外上颌前方牵引矫治器
- B) 口外唇弓牵引矫治器
- C) 头帽颜兜牵引矫治器
- D) Crozat矫治器
- E) 功能性矫治器

64. [单选题] 慢性增生性牙髓炎的发生条件是

- A) 常发生在下前牙
- B) 牙髓发生坏死
- C) 患牙有较大的穿髓孔
- D) 多见于成年人
- E) 患牙发生颜色改变

65. [单选题] 患者，男性，30岁，因口腔粘膜反复溃烂两年就诊、检查：右舌缘有小溃疡2个，溃疡微凹，表覆黄色假膜，触痛、眼部结膜炎，面部有疖肿，外生殖器有溃疡。该患者应考虑 ( )

- A) 复发性口腔溃疡
- B) 白塞病
- C) 带状疱疹
- D) 药物性口炎
- E) 疱疹性口炎

66. [单选题] 当旋转中心在距离阻抗中心无穷远处时，牙移动类型为

- A) 倾斜移动(冠移动大于根尖移动)
- B) 倾斜移动(根尖移动大于冠移动)

以上内容仅为本文档的试下载部分，为可阅读页数的一半内容。如要下载或阅读全文，请访问：<https://d.book118.com/158033106071006072>