

儿童过敏性眼病的临床特征和治疗策略研究

汇报人：

2024-01-19



目 录

- 引言
- 儿童过敏性眼病临床特征
- 儿童过敏性眼病治疗策略
- 儿童过敏性眼病预防与保健
- 儿童过敏性眼病研究进展与展望
- 结论与建议

contents

01

引言



目的和背景



研究目的

探讨儿童过敏性眼病的临床特征，分析有效的治疗策略，为临床医生提供参考。

研究背景

过敏性眼病是儿童常见的眼部疾病之一，严重影响儿童的生活质量和视觉健康。目前，对于儿童过敏性眼病的治疗策略尚缺乏系统性和针对性的研究。



过敏性眼病概述

定义

过敏性眼病是一类由过敏原引起的眼部炎症性疾病，包括过敏性结膜炎、春季卡他性结膜炎等。

流行病学

过敏性眼病在儿童中发病率较高，且近年来呈现上升趋势。其发病与遗传、环境、生活习惯等多种因素有关。

临床表现

儿童过敏性眼病的典型症状包括眼痒、眼红、流泪、畏光等。此外，还可出现分泌物增多、结膜充血、水肿等表现。严重者可影响视力。

02

儿童过敏性眼病临床特征



症状表现



眼部瘙痒

儿童过敏性眼病最常见的症状之一，表现为眼部持续或阵发性的痒感。



流泪

由于眼部受到过敏原刺激，导致泪液分泌增多。



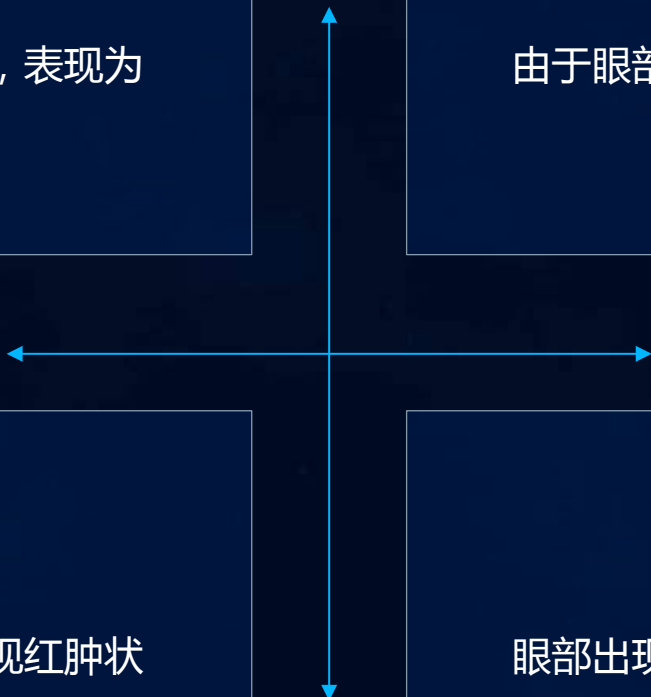
眼部红肿

眼睑和结膜充血、水肿，使眼部呈现红肿状态。



分泌物增多

眼部出现黏稠或水样的分泌物，有时可伴有结膜乳头增生。





体征特点

01

结膜充血

过敏性结膜炎的典型体征，表现为结膜血管扩张、充血。

02

眼睑水肿

眼睑皮肤及皮下组织出现水肿，可伴有局部红斑。

03

乳头增生

结膜表面出现乳头状的突起，是过敏性结膜炎的常见体征之一。

04

角膜缘改变

角膜缘血管翳形成，角膜缘新生血管侵入角膜等。





诊断标准

病史采集



详细询问病史，包括症状出现的时间、持续时间、加重或缓解因素等。

体征检查



对眼部进行全面检查，观察结膜、眼睑、角膜等部位的异常表现。

过敏原检测



通过皮肤试验或血清特异性IgE检测等方法确定过敏原。

排除其他眼病



排除其他可能导致类似症状的眼病，如细菌性结膜炎、病毒性结膜炎等。

03

儿童过敏性眼病治疗策略



药物治疗

01

抗过敏药物

如抗组胺药物、肥大细胞稳定剂等，可缓解眼部过敏症状，如红肿、痒等。

02

抗炎药物

如糖皮质激素、非甾体类抗炎药等，可减轻眼部炎症反应，缓解眼部不适。

03

免疫抑制剂

对于严重过敏性眼病，可使用免疫抑制剂，如环孢素等，抑制免疫反应，减轻症状。



物理治疗

冷敷

通过局部冷敷，可收缩血管，减轻眼部红肿症状。

生理盐水冲洗

使用生理盐水冲洗结膜囊，可清除过敏原和炎症因子，缓解眼部不适。



激光治疗

对于某些过敏性眼病，激光治疗可减轻炎症反应，促进眼部恢复。

以上内容仅为本文档的试下载部分，为可阅读页数的一半内容。如要下载或阅读全文，请访问：
<https://d.book118.com/218132111077006063>