

主治医师考试口腔医学(习题卷54)

说明：答案和解析在试卷最后

第1部分：单项选择题，共100题，每题只有一个正确答案，多选或少选均不得分。

1. [单选题]我国现有耕地面积占全球耕地的7%，而人口却占世界人口的

- A) 22%
- B) 32%
- C) 30%
- D) 20%

2. [单选题]下述某一项原因可导致深龋洞作银汞充填，在磨光时患者出现闪电式牙痛（）

- A) 磨光时加压过大
- B) 磨光时间过迟
- C) 局部电流刺激
- D) 磨光时间过早
- E) 银汞合金含汞过多

3. [单选题]关于成釉细胞的描述，不正确的是

- A) 与中间层以桥粒相连
- B) 高尔基复合体大部分位于胞核侧面和细胞的中心端
- C) 主要细胞器位于细胞核近端
- D) 为单层上皮细胞
- E) 以上均正确

4. [单选题]患者，男，5岁，因前牙反

𪗗

而求治，病史不详。乳牙列，下颌第一磨牙深龋，乳前牙反

𪗗

，反覆盖较大，反覆

𪗗

较浅，面型偏直。矫治该患者乳前牙反

𪗗

的措施中，哪项是不恰当的

- A) 破除可能存在的相关口腔不良习惯
- B) 治疗下颌第一乳磨牙深龋
- C) 可用上颌

𪗗

垫矫治器矫治前牙反

𪗗

D) 调改可能存在的

𪚩

干扰

E) 优先考虑前牵引上颌骨并同时抑制下颌骨的生长

5. [单选题]人工后牙需要排在牙槽嵴顶上，其说法错误的是（ ）

- A) 减少牙槽骨的吸收
- B) 预防义齿基托发生折断
- C) 有利于义齿的稳定性
- D) 可以方便排牙
- E) 使

𪚩

力直接传递于牙槽嵴顶

6. [单选题]SNA角

- A) 代表上唇与鼻底的位置关系
- B) 反映下颌相对于颅部的位置关系
- C) 反映下颌的突缩程度
- D) 代表下颌体的陡度、下颌角的大小，也反映面部的高度
- E) 反映上颌相对于颌部的前后位置关系

7. [单选题]下述不属于可摘局部义齿支持部分的是（ ）

- A) 基托覆盖的粘膜
- B) 天然牙
- C) 基托覆盖的粘膜，骨组织
- D) 人工牙
- E) 天然牙和基托覆盖的粘膜、骨组织

8. [单选题]最常见的造成牙内吸收的因素为

- A) 根管治疗
- B) 慢性牙髓炎
- C) 外伤
- D) 慢性根尖周炎
- E) 牙髓坏死

9. [单选题]引起龋病的前三位糖类是

- A) 葡萄糖、蔗糖、乳糖
- B) 乳糖、麦芽糖、果糖
- C) 果糖、山梨糖、木糖醇
- D) 麦芽糖、乳糖、果糖
- E) 蔗糖、葡萄糖、麦芽糖

10. [单选题]恒牙开始钙化的时期一般为

- A) 胚芽期
- B) 胎儿期
- C) 新生儿期
- D) 婴儿期
- E) 幼儿期

11. [单选题]不属于可摘局部义齿不稳定现象的表现是（ ）

- A) 义齿脱落

- B) 义齿摆动
- C) 义齿下沉
- D) 义齿游离端翘起
- E) 义齿旋转

12. [单选题] 乳牙萌出完成时间

- A) 2岁半左右
- B) 3岁左右
- C) 1岁半左右
- D) 2岁左右
- E) 以上都不是

13. [单选题] 对于基托磨光面的要求，下列哪项是错误的

- A) 外形由不同的斜面构成
- B) 要有利于固位
- C) 呈凸面
- D) 有利于美观
- E) 表面光洁

14. [单选题] 有关黏膜下纤维化，以下哪项是错误的

- A) 晚期胶原纤维全部玻璃样变
- B) 为一种癌前状态
- C) 临床上不会出现疱或溃疡
- D) 主要变化为结缔组织纤维变性
- E) 上皮萎缩

15. [单选题] 上颌中切牙的唇面通常位于切牙乳突中点前 ()

- A) 8~10mm
- B) 16~20mm
- C) 5~7mm
- D) 1~4mm
- E) 11~15mm

16. [单选题] 口腔内扪诊可以检查以下症状，除外

- A) 骨膜下囊肿的波动感
- B) 溃疡的基底情况
- C) 黏膜肿胀范围
- D) 牙松动度
- E) 牙髓炎症程度

17. [单选题] 影响牙周储备力大小因素

- A) 牙周组织健康状况
- B) 冠根的比例
- C) 牙周膜面积
- D) 牙冠轴面形态
- E) 牙槽骨的吸收情况

18. [单选题] 乳牙外伤的多发年龄是

- A) 6个月~1岁
- B) 1~2岁
- C) 2~4岁

- D) 4~6岁
- E) 6岁以后

19. [单选题]下面哪项测量属于人体测量法

- A) 利用分规、尺等工具度量面部宽度
- B) 在组织切片上观察胚胎颅面部的生长发育特点
- C) 在X线头影侧位片上测量上颌骨的大小和位置
- D) 利用放射性核素作为体内标记物，再用放射线自显影方式显微照相分析骨的生长发育情况
- E) 将金属钉植入颌骨内，然后结合系列X线头颅定位片来研究颌骨生长量和方向

20. [单选题]口腔上皮内的非角化形成细胞是

- A) 粒层细胞
- B) 基底细胞
- C) 朗格汉斯细胞
- D) 棘细胞
- E) 生发层细胞

21. [单选题]口腔颌面部感染最常见的致病菌是

- A) 革兰阳性菌
- B) 革兰阴性菌
- C) 需氧菌
- D) 厌氧菌
- E) 需氧菌和厌氧菌混合感染

22. [单选题]关于弯制卡环的注意要点，下列说法不正确的是（ ）

- A) 卡环丝以直角或锐角形转弯为宜
- B) 卡环尖端应圆钝
- C) 卡环连接体应与模型之间保持0.5~1mm的距离
- D) 切忌反复弯曲调改卡环某一部分
- E) 支托及卡环肩不能影响咬合

23. [单选题]腭裂手术时在腭部黏骨膜下注射含肾上腺素的麻药或生理盐水的主要目的是（ ）

- A) 减少出血、便于剥离
- B) 减少疼痛
- C) 减少肿胀
- D) 防止血管损伤
- E) 以上都不是

24. [单选题]选择固定桥基牙时，下列哪一项最不重要（ ）

- A) 基牙的固位能力
- B) 基牙必须是活髓
- C) 基牙的牙周组织健康
- D) 基牙的共同就位道
- E) 基牙的支持能力

25. [单选题]位于口腔前庭内相当于原中切牙近中交界线的延长线上是（ ）

- A) 上唇系带
- B) 上颌义齿切迹
- C) 颊系带
- D) 唇系带
- E) 口轮匝肌的起始部

26. [单选题]某患者，男，30岁，

6

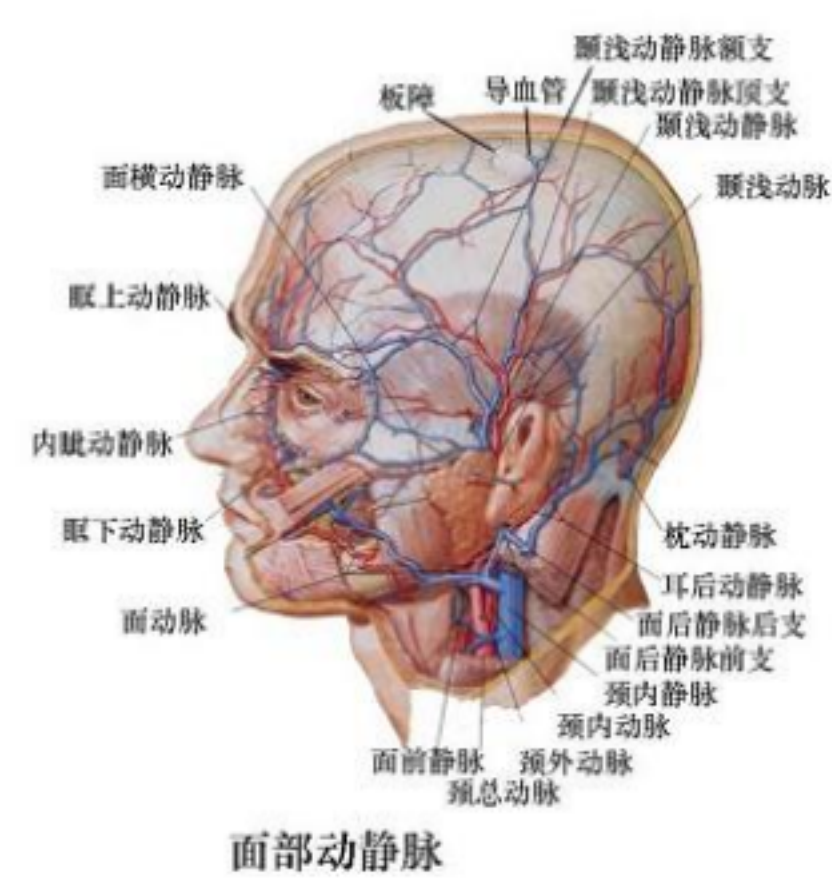
大面积龋坏，牙冠剩余组织少，壁薄，根管治疗后要求修复治疗，最佳治疗方案为

- A) 铸造金属全冠
- B) 玻璃离子直接充填
- C) 嵌体
- D) 银汞合金直接充填
- E) 桩核+全冠

27. [单选题]医学行为是否有利于医学科学发展和揭示人类的生命奥秘是

- A) 医德评价的人文标准
- B) 医德评价的社会标准
- C) 医德评价的医疗标准
- D) 医德评价的科学标准
- E) 医德评价的经济标准

28. [单选题]颌面部恶性肿瘤进行动脉内灌注化疗药物时所选用的动脉是 ()



- A) 颞浅动脉
- B) 颈外动脉
- C) 颈内动脉
- D) 舌动脉
- E) 颈内动脉

29. [单选题]在医德评价中，自我评价方式及主观评价力量是指

- A) 社会舆论
- B) 内心信念

- C) 传统习俗
- D) 病人评议
- E) 院内评价

30. [单选题]在扁平苔藓上皮的棘层、基底层的黏膜固有层可见到的圆形均质性嗜酸性物质叫作

- A) Birbeck颗粒
- B) 分泌颗粒
- C) 致密小体
- D) 朗格汉斯颗粒
- E) Civatte小体

31. [单选题]二十五岁女性，1天前，口腔剧烈疼痛，进食困难；手背及下肢对称出现水疱，疼痛剧烈，去年春季节出现过类似病损。查体：口腔内大面积糜烂，覆盖较厚的灰白色假膜，手背及下肢皮肤可见对称性水疱，周缘充血，可见虹膜状红斑若不给予药物治疗，多长时间可自愈

- A) 2~3个月
- B) 1~2个月
- C) 5~7天
- D) 2~4周
- E) 1~3天

32. [单选题]PFM修复体是由下列哪一项在真空炉内烧结而成的修复体

- A) 中熔瓷粉与烤瓷合金
- B) 低熔瓷粉与烤瓷合金
- C) 低熔瓷粉与金合金
- D) 高熔瓷粉与镍铬合金
- E) 低熔瓷粉与中熔合金

33. [单选题]下列不属于窝洞基本固位形的是 ()

- A) 窝洞固位
- B) 侧壁固位
- C) 梯形固位
- D) 倒凹固位
- E) 鸠尾固位

34. [单选题]影响粘结力的大小，下列哪项提法是错误的

- A) 与被粘结面的清洁度成正比
- B) 无机盐类粘结剂明显大于树脂类粘结剂
- C) 与粘结面积成正比
- D) 与粘结剂厚度成正比
- E) 与粘结厚度成反比

35. [单选题]舍格伦(Sjögren)综合征恶变成恶性淋巴瘤是由于

- A) 腺泡细胞增生
- B) 上皮组织和间叶组织恶变
- C) 上皮异常增生
- D) 腺体组织玻璃样变，浸润性生长
- E) 淋巴细胞、组织细胞异常增生

36. [单选题]在粘结吸附理论中，下列哪一项不正确

- A) 粘结作用是粘结剂与被粘物在界面区相互吸引而产生的
- B) 粘结包括物理吸附和化学吸附

- C) 粘结剂和被粘物分子和原子间的相互作用力共同产生粘结力
- D) 粘结中化学键力包括共价键、离子键和氢键力
- E) 分子间作用力普遍存在于所有粘结体系中

37. [单选题] 不属于下颌神经后股分支的是 ()

- A) 舌神经
- B) 下牙槽神经
- C) 颊神经
- D) 下颌舌骨肌神经
- E) 耳颞神经

38. [单选题] 基因调控主要发生在

- A) 转录后加工
- B) 蛋白水平
- C) 转录水平
- D) 翻译
- E) DNA水平

39. [单选题] 牙冠第五牙尖通常位于 ()

- A) 近中颊尖的颊侧
- B) 近中舌尖的舌侧
- C) 远中颊尖的颊侧
- D) 远中舌尖的颊侧
- E) 远中舌尖与颊尖之间

40. [单选题] 患者，男性，44岁。已诊断为成人牙周炎并经基础治疗6周后，右上6牙周袋仍深达6mm，且探诊出血，牙龈退缩1mm，附着龈宽度为4mm，X线片检查可见根分叉处骨嵴顶骨密度明显降低，呈完全透射区，则最适宜于 ()

- A) 牙龈成形术
- B) 截根术
- C) 袋内壁刮治术
- D) 袋壁切除术
- E) 引导组织再生术

41. [单选题] 患者男性，45岁。主诉刷牙时牙龈出血，口腔有异味，双侧后牙及下前牙轻度松动，伴有咬合痛。晚期可能出现的伴发症状

- A) 中度深度牙周袋
- B) 重度牙龈炎症
- C) 急性牙周脓肿
- D) 牙槽骨水平吸收
- E) 牙齿松动咬合痛

42. [单选题] 下列哪一项不属于大疱性类天疱疮与天疱疮鉴别的要点

- A) 免疫荧光直接法检测新鲜黏膜标本，可见基底膜区有一连续细长荧光带
- B) 无棘层松解
- C) 形成张力性大疱
- D) 形成上皮下疱
- E) 多见于青年男性

43. [单选题] 牙齿发育钙化的中心称生长叶，多数牙的发育所含生长叶的数目为

- A) 6个
- B) 1个

- C) 4个
- D) 2个
- E) 3个

44. [单选题]术前正畸的目的不包括

- A) 排齐牙列
- B) 整平牙弓
- C) 解除后牙反

𪗇

- D) 消除

𪗇

干扰

- E) 通过增大患者的代偿功能以简化手术，降低手术风险

45. [单选题]急性坏死性龈口炎首选的漱口水是

- A) 0.05%洗必泰液
- B) 0.1%利凡诺液
- C) 0.25%金霉素液
- D) 1%~2%普鲁卡因液
- E) 3%双氧水或0.05%高锰酸钾液

46. [单选题]种植体周围龈沟深度应小于 ()

- A) 3.5mm
- B) 1.5mm
- C) 3mm
- D) 2.5mm
- E) 2mm

47. [单选题]由于受酸侵蚀，而引起牙齿硬组织进行性丧失的酸蚀症的病因有

- A) 无机酸，如盐酸、硝酸和硫酸等
- B) 胃酸
- C) 饮食酸
- D) 酸性药物
- E) 以上均正确

48. [单选题]颌面部创口初期清创缝合最宽时限为

- A) 48小时
- B) 24小时
- C) 12小时
- D) 72小时、甚至一周，只要没有明显的化脓，在清创后仍可做初期缝合
- E) 6小时

49. [单选题]以下关于固定桥连接体的说法哪个是错误的 ()

- A) 分为固定连接体和活动连接体
- B) 连接体的外形应圆钝
- C) 连接体接触区的大小应与天然牙列相近
- D) 焊接连接体常用于长桥
- E) 是固定桥结构中的应力集中区

50. [单选题]通常根尖距上颌窦下壁最近的牙是

- A) 上颌第一磨牙
- B) 上颌尖牙
- C) 上颌第一前磨牙
- D) 上颌侧切牙
- E) 上颌第二前磨牙

51. [单选题] 患者女，44岁，因左上后牙疼痛剧烈，有伸长感1天就诊。查体：

4

远中邻面深龋，穿髓，颊侧前庭沟处牙龈红肿，未扪及波动感，叩(+++)，III度松动以下哪一项是最可能引起患牙牙齿松动的原因

- A) 根尖区压力大
- B) 颌创伤
- C) 牙周膜水肿
- D) 根尖区骨质破坏吸收
- E) 牙槽骨吸收

52. [单选题] 有关下颌骨的生长，以下描述错误的是

- A) 下颌骨长度的增长，女孩比男孩早1年，但在青春期，则男性下颌骨加速生长
- B) 下颌骨的生长，以磨牙区为多
- C) 下颌骨的外侧面增生新骨，内侧面吸收陈骨。因此，既增加了下颌骨的宽度，同时也增加了下颌骨的长度
- D) 下颌体高度的生长，主要是靠下颌牙萌出时牙槽突的增高及下颌骨的下缘少量增生新骨
- E) 下颌骨生长只依靠骨表面新骨的形成

53. [单选题] 颌面部间隙感染最常见的病原菌是 ()

- A) 金黄色葡萄球菌
- B) 厌氧菌
- C) 肺炎球菌
- D) 绿脓杆菌
- E) 溶血性链球菌

54. [单选题] 有关冠外固位体的描述哪项不正确 ()

- A) 固定桥理想的固位体
- B) 3/4冠常被选作前牙或前磨牙的固位体
- C) 全冠的固位力最强
- D) 3/4冠只覆盖邻面和舌面，美观效果好
- E) 部分冠的固位作用比嵌体好

55. [单选题] 腺样囊性癌镜下主要特点为

- A) 癌细胞呈栅栏状排列，类似神经鞘瘤
- B) 癌细胞呈筛状排列，有的腔内可见均质嗜伊红物质
- C) 癌细胞核分裂少，部分囊性变
- D) 癌细胞大小一致呈腺管排列
- E) 癌细胞呈大块实性结构，常浸润神经

56. [单选题] 患者，女，21岁，恒牙

殆

，磨牙完全II类颌关系，前牙深覆

殆

III°，深覆盖II°，上牙列拥挤I°，

7 | 6

缺失，上前牙唇倾上颌轻度前突，下颌位置基本正常，牙周情况良好。最应采用何种矫治技术

- A) Activator
- B) Herbst矫治器
- C) 方丝弓矫治技术
- D) "2×4"矫治技术
- E) 多曲方丝弓矫治技术

57. [单选题]卫生桥的桥体与黏膜应不接触，其间一般至少要留出多大间隙

- A) 5mm以上
- B) 3mm以上
- C) 2mm以上
- D) 4mm以上
- E) 1mm以上

58. [单选题]患者男性，36岁。右侧下颌区无痛性肿胀逐渐加重八月，无疼痛及麻木感。检查见面部不对称，右侧下颌区膨隆。表面皮肤色、温正常。口内相应区域移行沟丰满，触诊有乒乓球感，穿刺可抽出褐色液体，显微镜下未见胆固醇晶体。以下哪项最不符合成釉细胞瘤的X线特征（）

- A) 肿瘤内可见钙化影
- B) 多房且分房大小相差悬殊
- C) 牙根可被侵蚀呈锯齿状或截断状
- D) 骨质膨胀，以向颊舌侧为甚
- E) 肿瘤可含牙或不含牙，邻牙可被肿瘤推压而移位

59. [单选题]患者戴用全口义齿2周，复诊自述义齿易松动若患者说明大张口或打哈欠时义齿易松动，可能的原因是

- A) 正中关系不正确
- B) 义齿咬合不平衡
- C) 义齿边缘过度伸展
- D) 义齿排列不整齐
- E) 以上都不对

60. [单选题]口腔颌面部较易早期发现的肿瘤是（）

- A) 腮腺浅叶肿瘤
- B) 口底肿瘤
- C) 舌根部肿瘤
- D) 下颌骨肿瘤
- E) 上颌窦肿瘤

61. [单选题]关于间隙保持器适应证描述错误的是

- A) 乳牙早失，恒牙胚牙根形成大于1/2
- B) 多数乳磨牙早失，影响患儿咀嚼功能
- C) 牙冠上覆盖有较厚的骨组织
- D) 间隙有缩小的趋势
- E) 乳牙早失，恒牙胚牙根尚未发育

62. [单选题]患者全口义齿戴牙后疼痛，经检查后发现在牙槽嵴上产生连续性压痛点，疼痛不明显，应考虑最可能原因是

- A) 正中

8 | 6

有早接触

- B) 基托组织面有倒凹
- C) 基托组织面有瘤子
- D) 取印模时有托盘压痕
- E) 牙槽嵴上有骨突

63. [单选题] 人类口腔正常菌群中的主要致龋菌不包括

- A) 变形链球菌
- B) 梭形菌
- C) 内氏放线菌
- D) 黏性放线菌
- E) 乳杆菌

64. [单选题] 与全口义齿无关的解剖标志是 ()

- A) 腭小凹
- B) 前颤动线
- C) 后颤动线
- D) 翼上颌切迹
- E) 磨牙后垫

65. [单选题] 不是下颌神经分支的是

- A) 耳颞神经
- B) 蝶腭神经
- C) 棘孔神经
- D) 颊神经
- E) 舌神经

66. [单选题] 在生物医学模式以及现代社会背景下的医患关系呈现的倾向正确的是

- A) 利益化
- B) 法律化
- C) 表面化
- D) 行为化
- E) 模式化

67. [单选题] 为了切实做到尊重患者自主性决定，医生向患者提供信息时要避免 ()

- A) 诱导
- B) 适度
- C) 适量
- D) 理解
- E) 开导

68. [单选题] 某女患者，40岁，企图自杀，服用大量巴比妥严重中毒，送来医院时，呼吸已经停止。马上对病人进行洗胃，无效。在没有其他对抗措施的条件下，采用了在当时还没有推广的人工肾透析治疗法进行抢救，收到了很好的疗效。为了抢救病人，采用了治疗性试验。对此做法，下面说法错误的是

- A) 本案例医生的选择是正确的
- B) 即使是抢救成功，也不合乎道德规范
- C) 是符合医学道德的医学行为
- D) 动机是好的，但得失结果一时难以以下结论
- E) 即使不幸造成死亡或伤残，也不能逆推动机不好

69. [单选题] 釉质龋损害的4个区不包括

- A) 坏死区

以上内容仅为本文档的试下载部分，为可阅读页数的一半内容。如要下载或阅读全文，请访问：<https://d.book118.com/248043003071006072>