



# 阴道粒细胞肉瘤的临床特征



- 1 引言
- 2 发病机制
- 3 临床表现
- 4 诊断方法
- 5 治疗方案
- 6 预后及注意事项
- 7 阴道粒细胞肉瘤的治疗效果评估
- 8 阴道粒细胞肉瘤的预防与保健
- 9 结语






PART 1

# 引言

今天我将就“阴道粒细胞肉瘤的临床特征”这一主题进行详细的讲解和分享



阴道粒细胞肉瘤是一种较为罕见的妇科肿瘤，了解其临床特征对于我们的诊断和治疗具有重要意义



接下来，我将从发病机制、临床表现、诊断方法、治疗方案以及预后等方面进行详细阐述






PART 2

# 发病机制

## 发病机制

阴道粒细胞肉瘤的发病机制目前尚不完全清楚，但一般认为与遗传、环境、内分泌等因素有关



该病多发生于中老年女性，可能与雌激素水平的变化有关



此外，长期慢性炎症、创伤等因素也可能促进肿瘤的发生

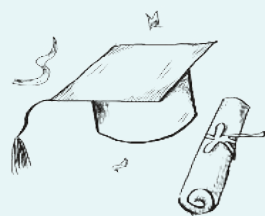
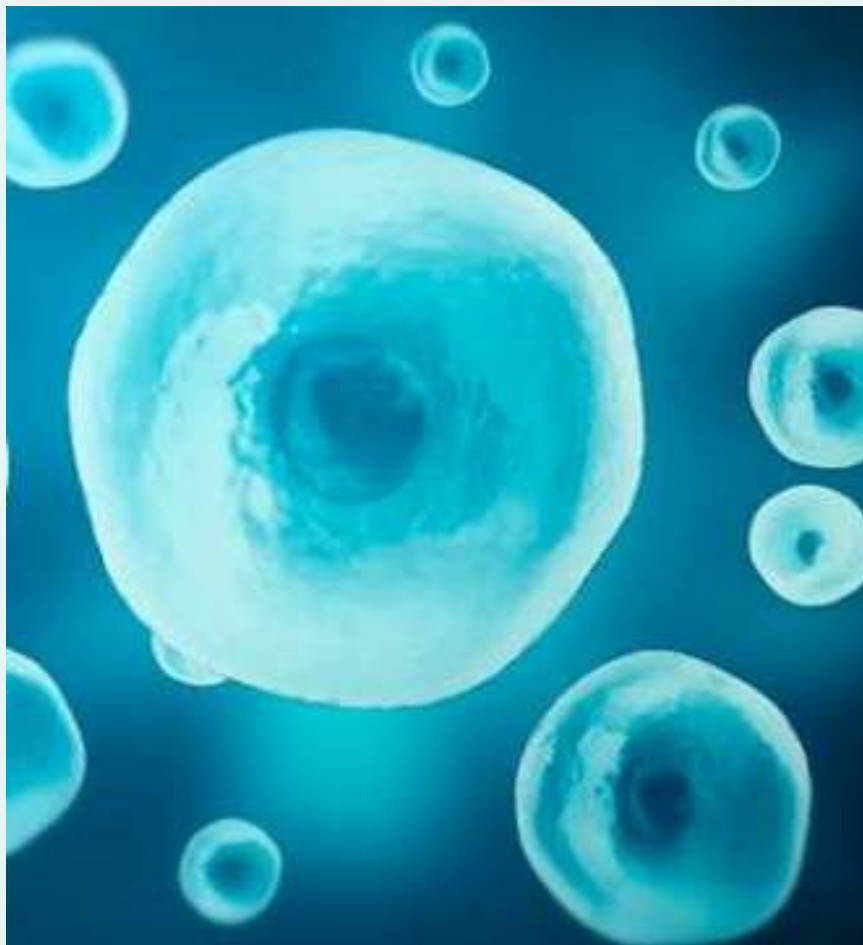




PART 3

# 临床表现

# 第一章：发病机制



## 2.1 症状

阴道粒细胞肉瘤的临床表现因肿瘤大小、位置及发展阶段而异。患者可能出现阴道出血、阴道排液、阴道肿块等症状。肿瘤较大时，可能压迫周围器官，导致尿频、尿急、便秘等症状





## 第二章：临床表现

### 2.2 体征



体检时，患者可能发现阴道内有无痛性肿块，质地较硬，边界不清。肿块较大时，可能影响阴道的正常结构，导致阴道壁增厚、变硬





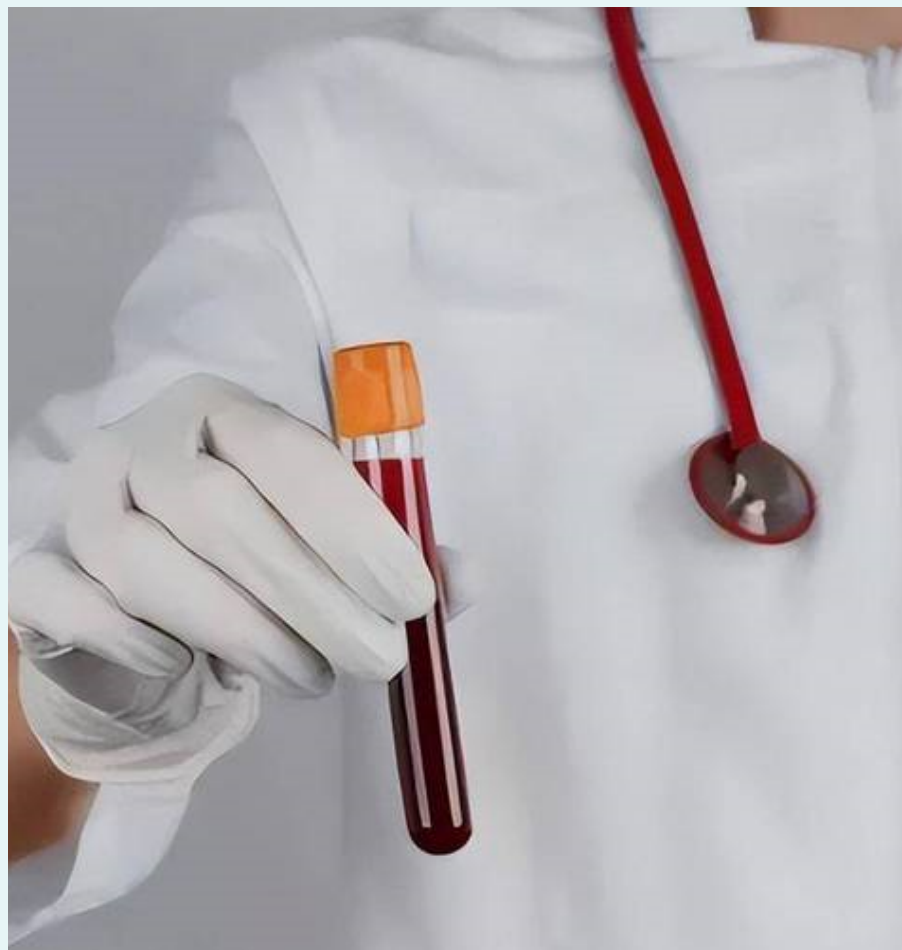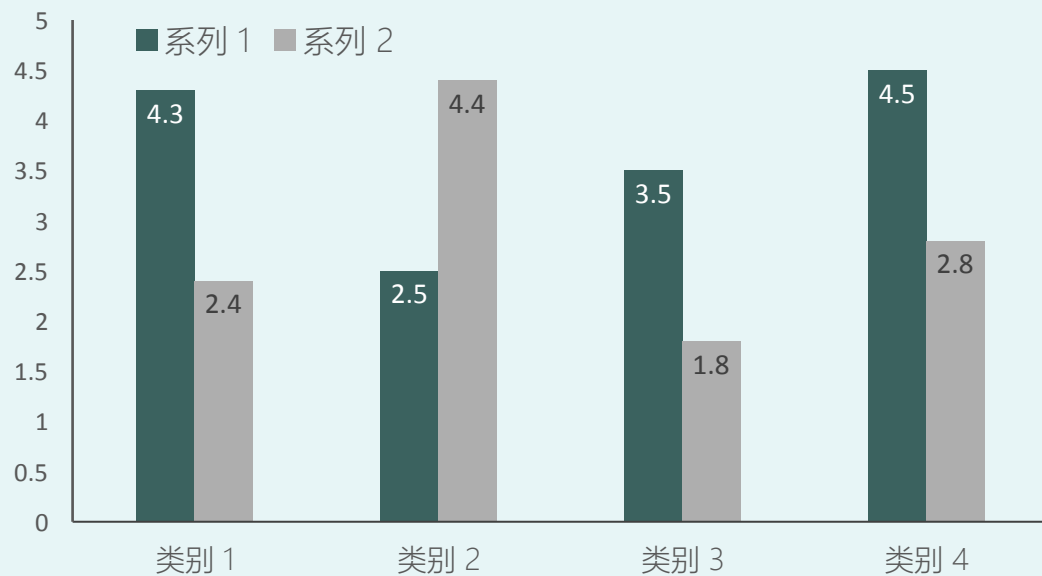
PART 4

# 诊断方法

## 第二章：临床表现

### 3.1 实验室检查

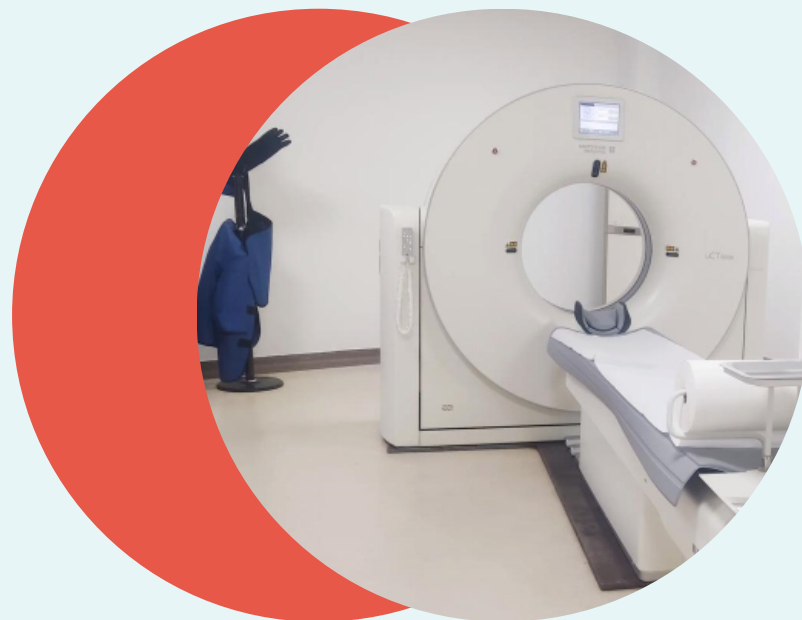通过血液检查、肿瘤标志物检测等实验室检查，有助于了解患者的全身状况和肿瘤的恶性程度



## 第三章：诊断方法

### 3.2 影像学检查

- ◆ B超、CT、MRI等影像学检查有助于明确肿瘤的位置、大小及与周围组织的关系，为手术提供重要依据



## 第三章：诊断方法



### 3.3 组织学检查

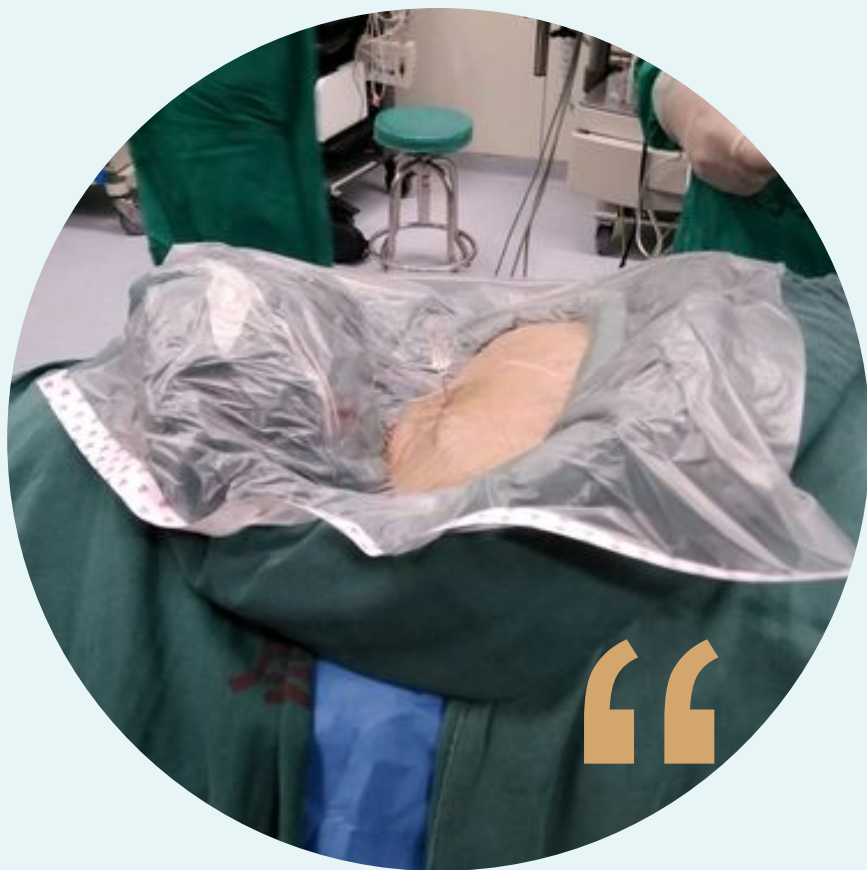通过阴道镜、宫颈活检等手段取得组织标本，进行病理学检查，是诊断阴道粒细胞肉瘤的金标准





PART 5

# 治疗方案



## 4.1 手术治疗

手术是治疗阴道粒细胞肉瘤的主要方法。根据肿瘤的大小、位置及患者的全身状况，选择合适的手术方式，如广泛性子宫切除术、盆腔淋巴结清扫术等



以上内容仅为本文档的试下载部分，为可阅读页数的一半内容。如要下载或阅读全文，请访问：  
<https://d.book118.com/255223214234012010>