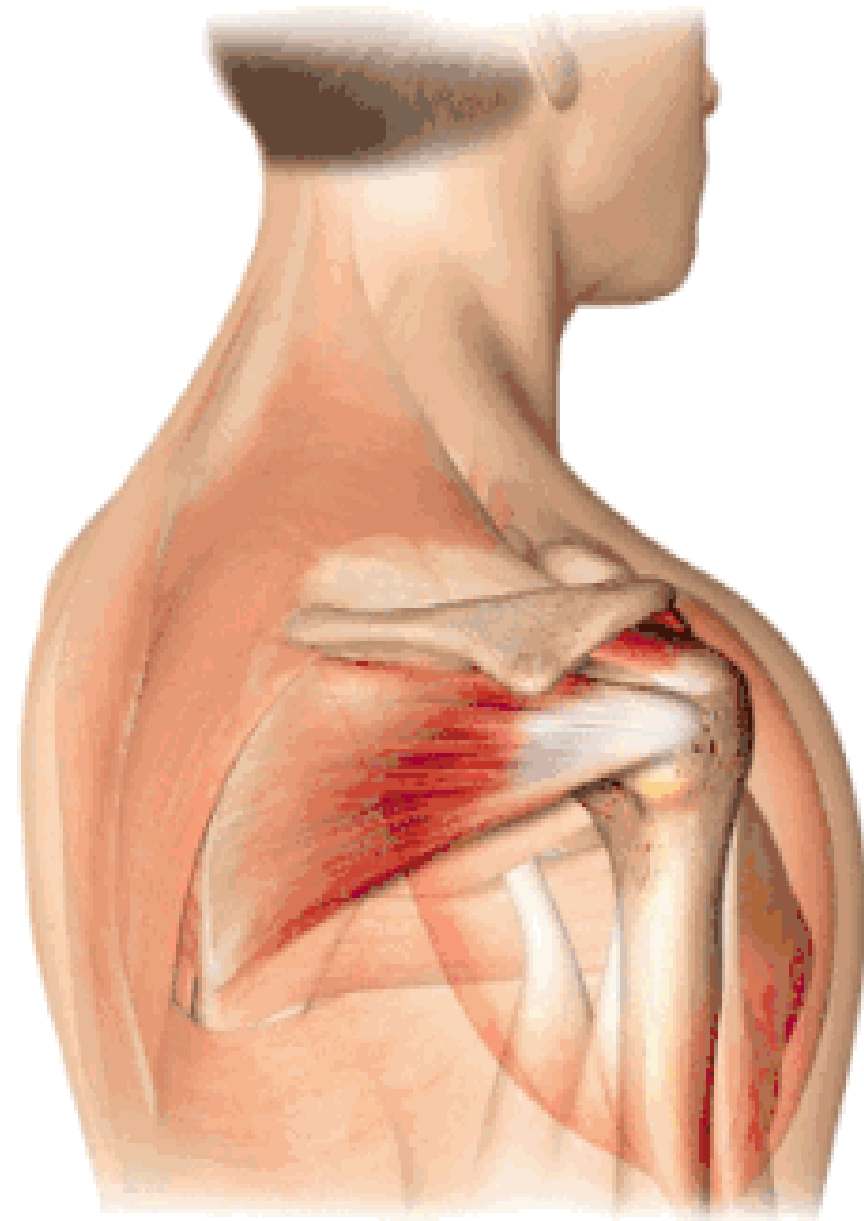


肩袖损伤的MRI诊断

河北大学附属医院骨科

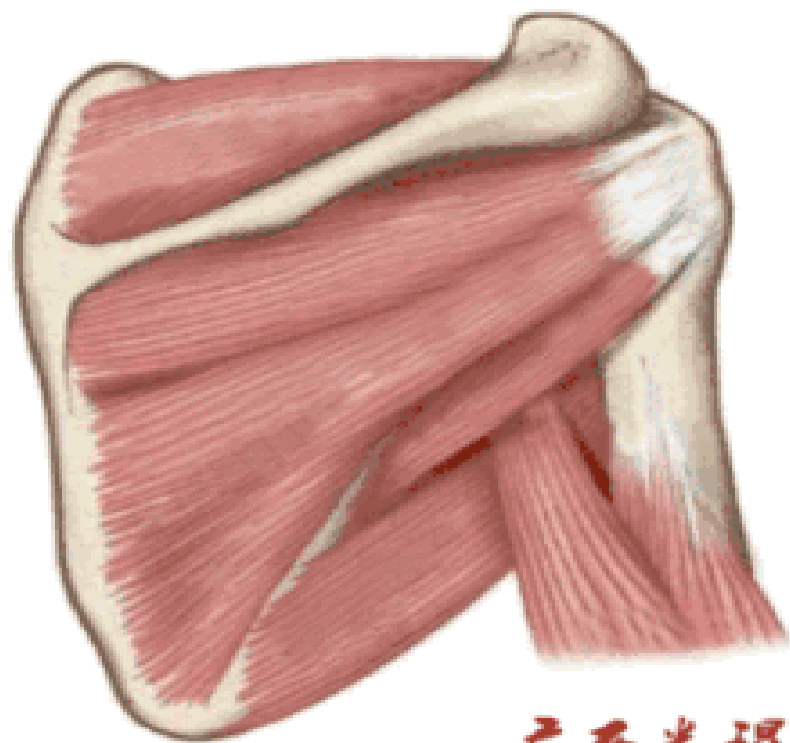
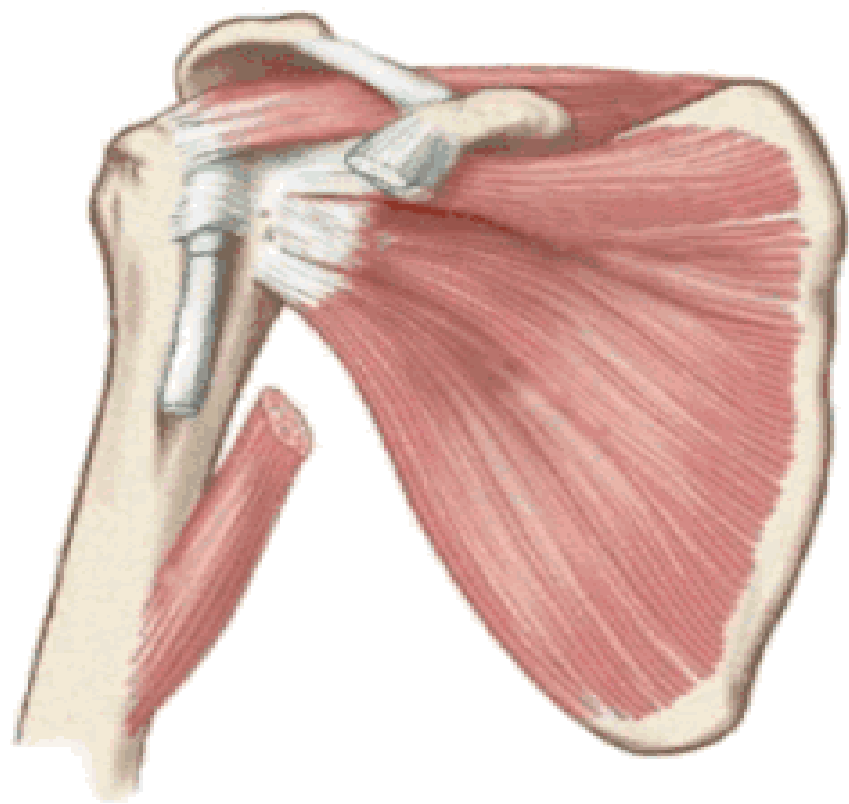
- **MRI对肩关节伤病诊断的重要性不言而喻，肩袖的MRI诊断首先必须要熟悉肩袖的解剖、功能解剖以及其损伤的病理解剖，其次MR本身的知识必不可少。目前我国肩关节的手术相对其他部位而言较少，因此，绝大部分的骨科医生对肩袖的解剖还不是很熟悉，能够快速准确地进行肩关节MRI阅片的临床骨科医生很少，绝大部分还要依赖MRI报告，而MRI报告一般描述很多、结论很大、靶点模糊，最关键的是准确率还有待提高。因此，临床医生必须要培养自己阅看并快速进行MRI诊断的能力！**



广西米垠

1. 肩袖解剖

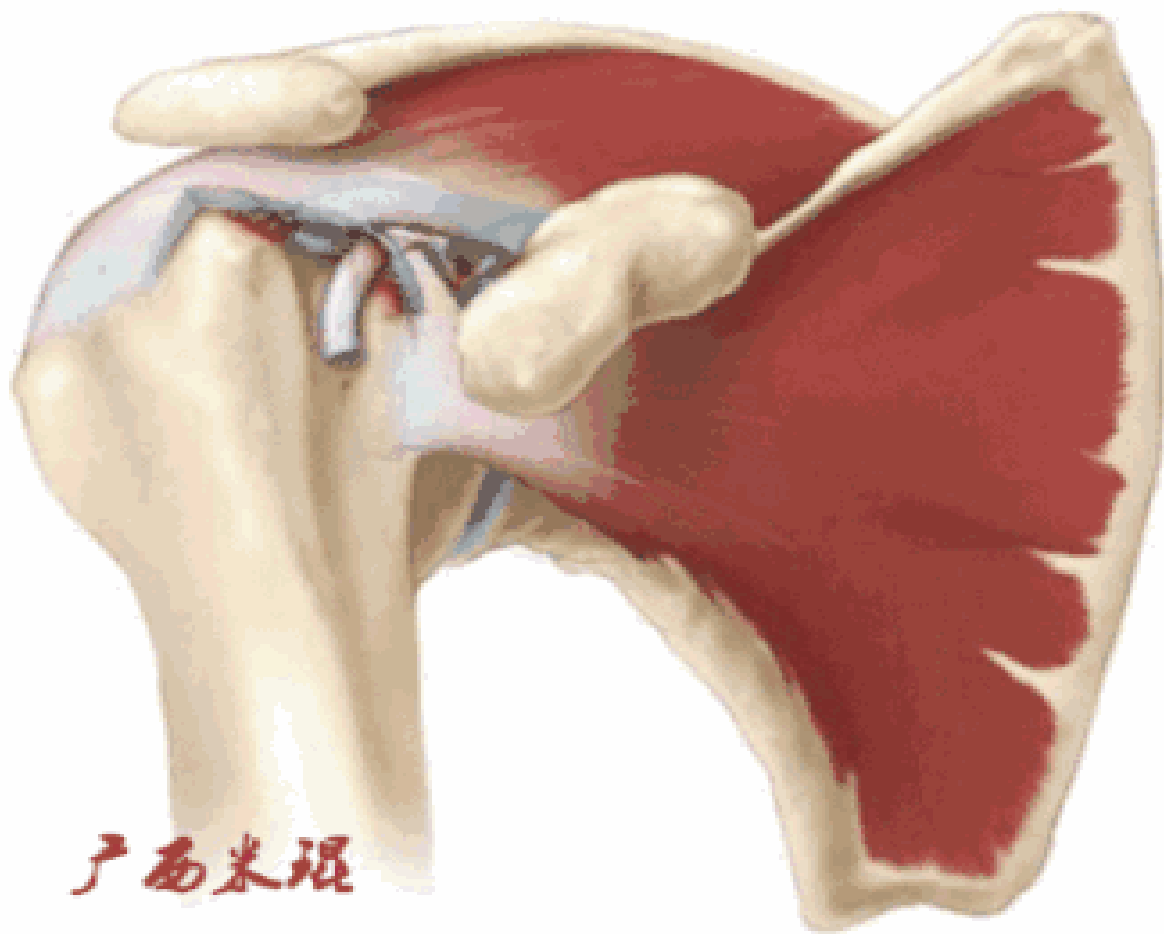
肩袖（Rotator cuff）损伤由Smith于1834年发现并命名，指组成肩袖的冈上肌、冈下肌、肩胛下肌和小圆肌的损伤。肩袖是以上4条肌腱共同组成的功能复合体，呈一个袖套状包绕肱骨头，维持盂肱关节的稳定，同时提供肩关节活动时所需的动力。



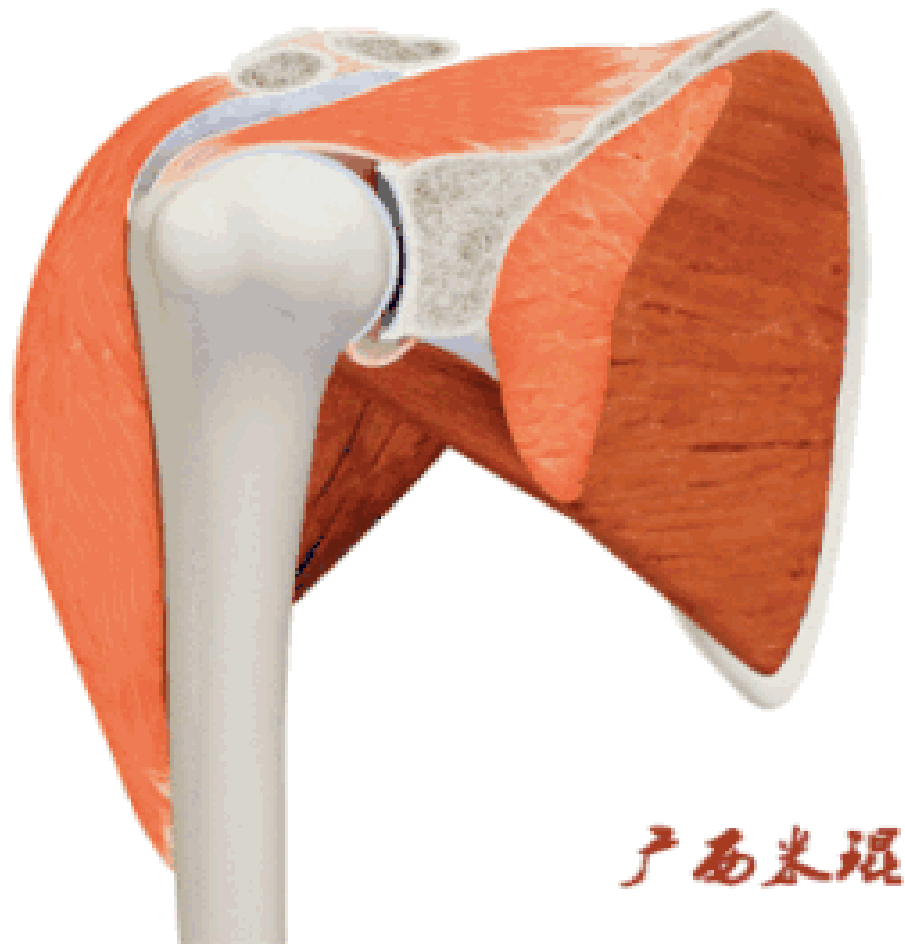
广西米琪

1.肩袖解剖

冈上肌和冈下肌在肱骨大结节上有共同止点，冈上肌和肩胛下肌在结节间沟处共同包绕肱二头肌长头腱。这样紧密的关系预示着肩袖的某一部分组织发生病变一般都会波及其余的肩袖组织，也是我们MRI阅片中必须要注意的。



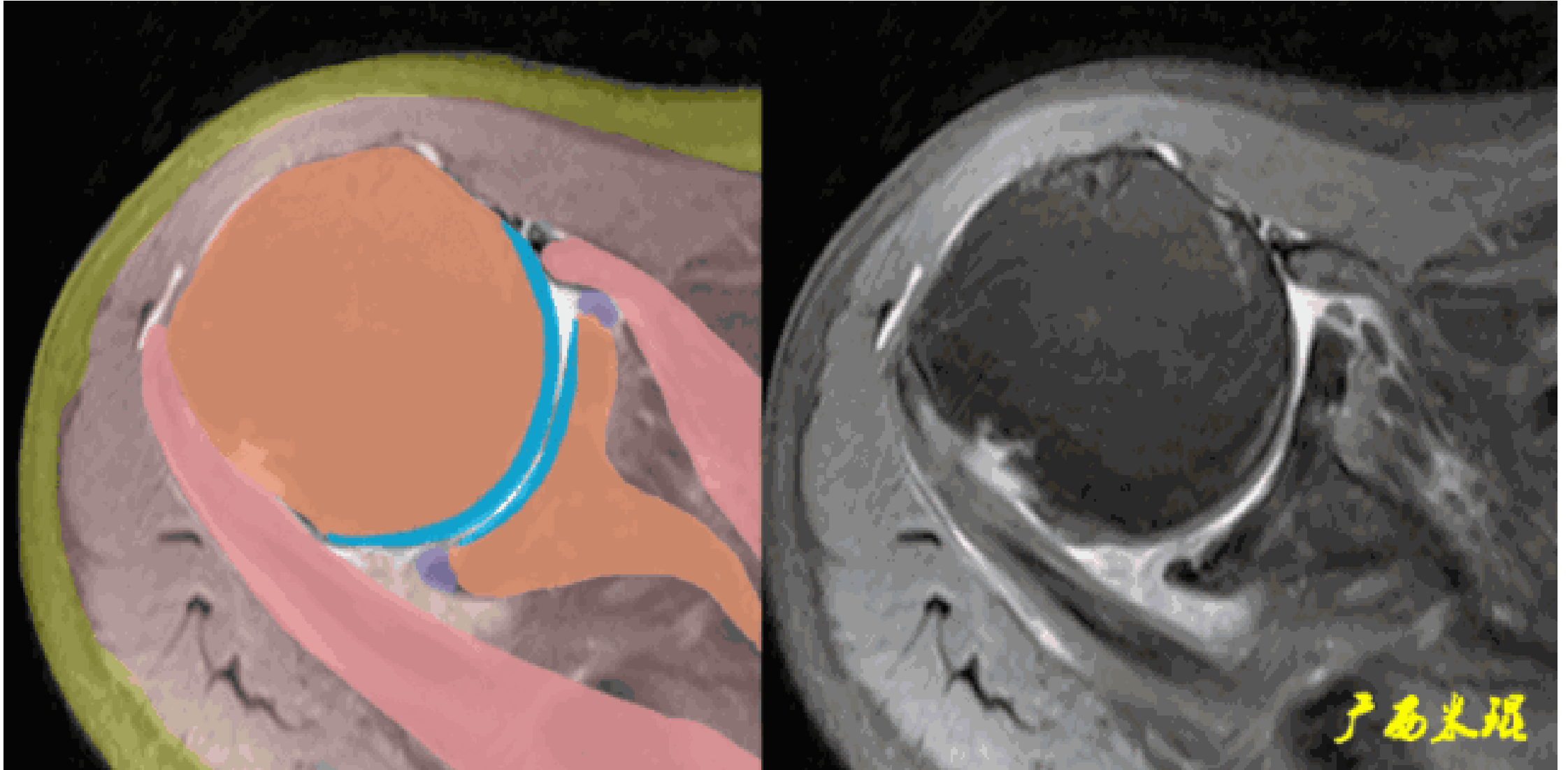
2.肩袖功能：冈上肌主要功能是肩关节外展，当然外展功能还需要三角肌等协助。





广西米根

2.肩袖功能 损伤90%发生在冈上肌，然后波及冈下肌及/或肩胛下肌，极少情况下会损伤小圆肌。肩胛下肌由于喙突的撞击可以单独损伤，冈下肌及小圆肌很少单独损伤。**MRI**阅片中必须抓住这些特点才能够提高诊断的准确率。



3、肩袖损伤分期：

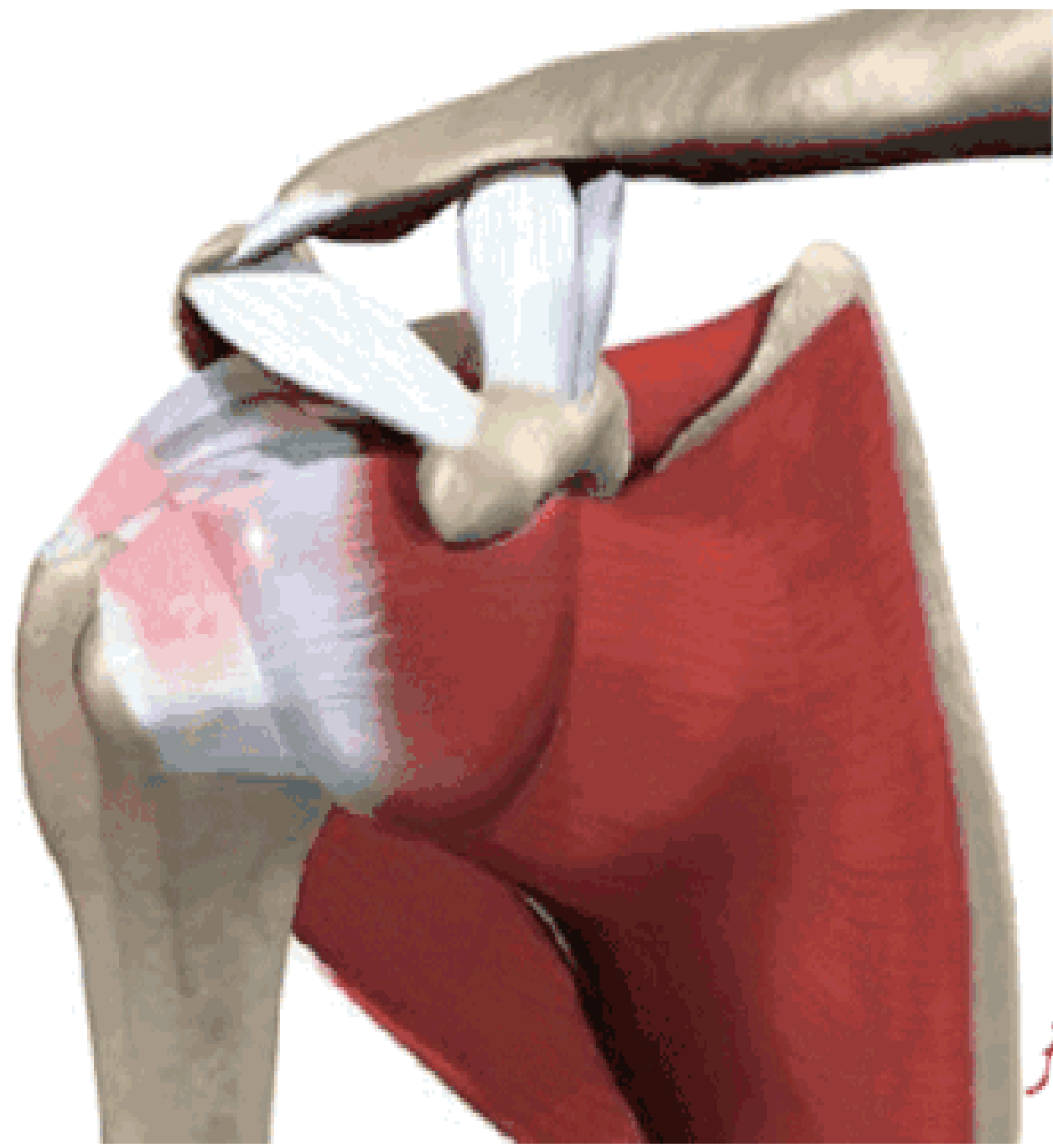
常用的是**Neer**的分期：

1期：肩袖尤其是冈上肌的水肿和出血，在年龄小于**25岁**的有症状患者中最为典型；

2期：炎性过程向纤维化过程（纤维变性和肌腱炎）转化，**25-40岁**患者多见；

3期：肩袖（部分或完全）撕裂，主要是**40岁以上**患者。

Neer分期提示我们，年龄是肩袖损伤诊断的重要因素，**MRI**诊断时也要注意这点，而且**1、2期**代表退变，应该选择保守治疗，**3期**为撕裂，也就是真正的肩袖损伤，大部分需要手术治疗。



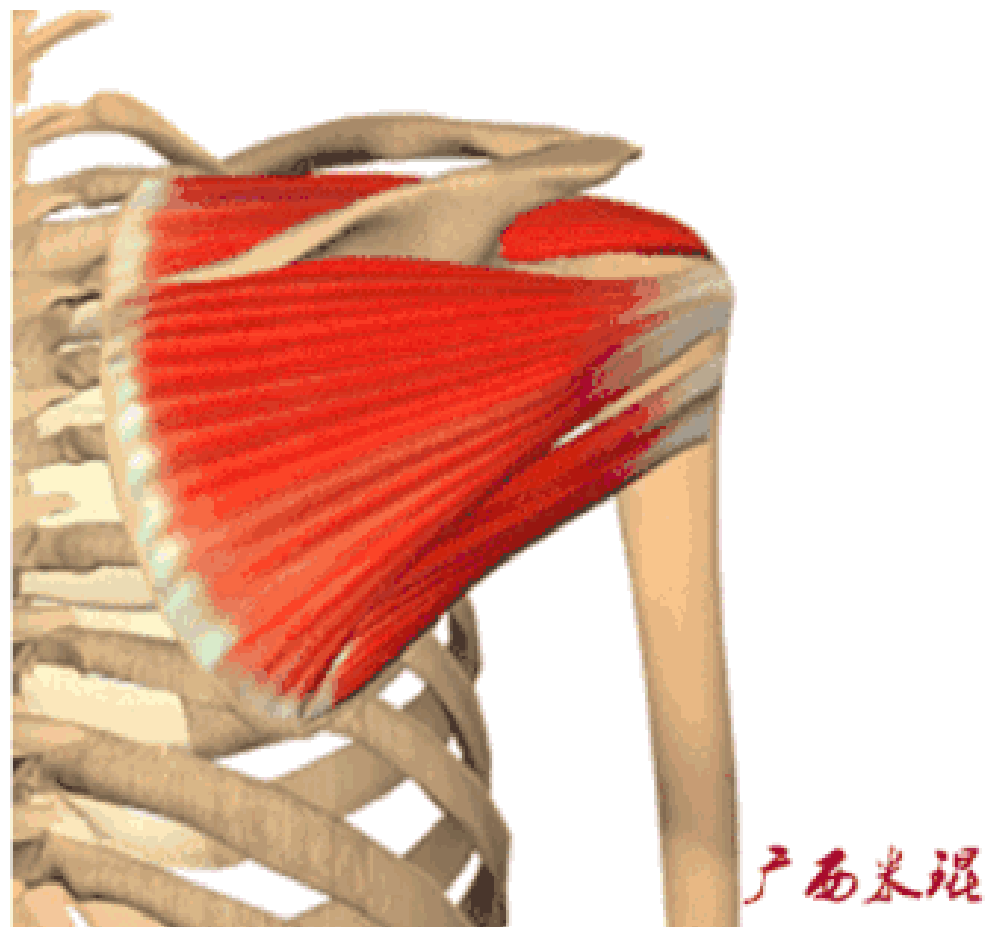
产西米根

4、肩袖撕裂原因：

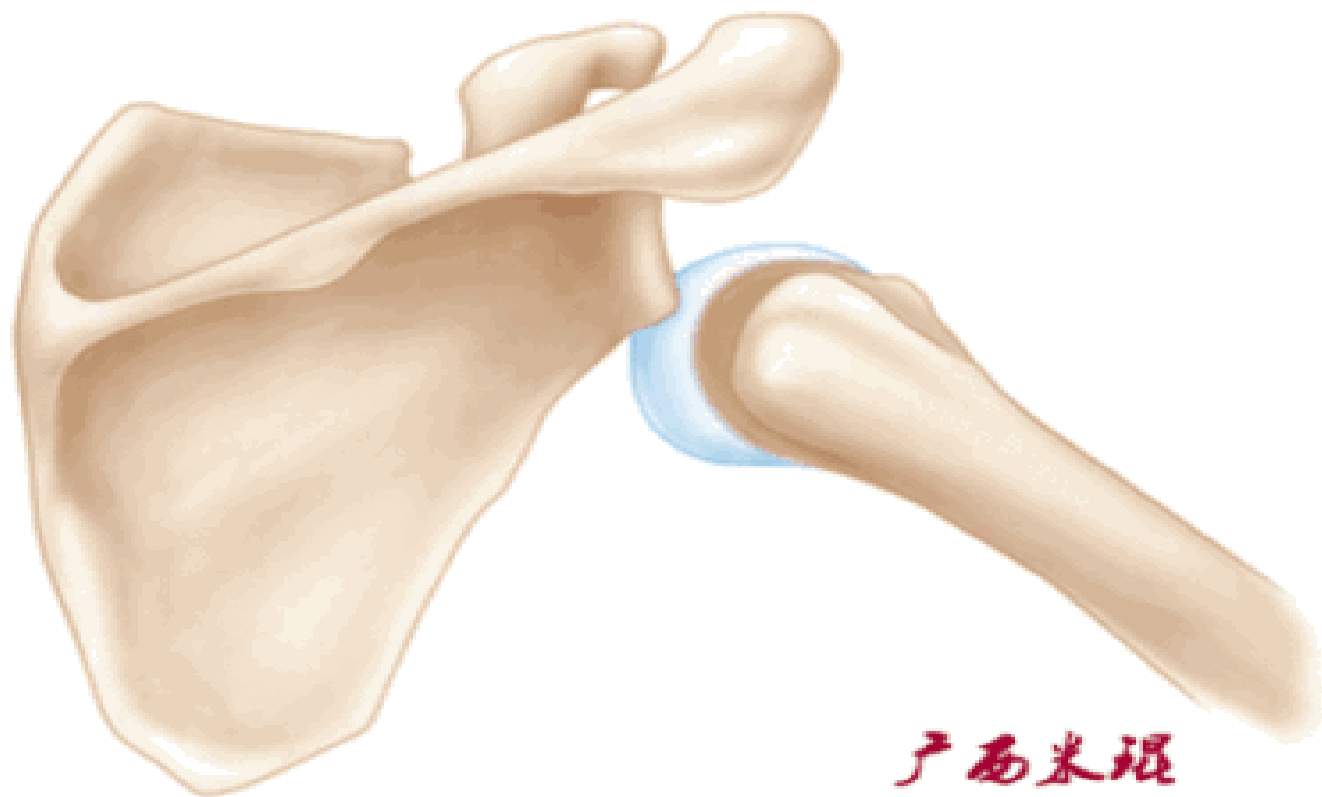
1、撞击：肱骨头和喙肩弓之间的撞击最常见。因此，MRI诊断中必须高度重视并重点关注撞击因素。

2、损伤：运动急性损伤（仅8%）和过度应用。

3、退变：危险区/乏血管区（Codman提出，肩袖距大结节止点约1cm处缺乏血管供应）退变。MRI诊断中要注意与撕裂鉴别。



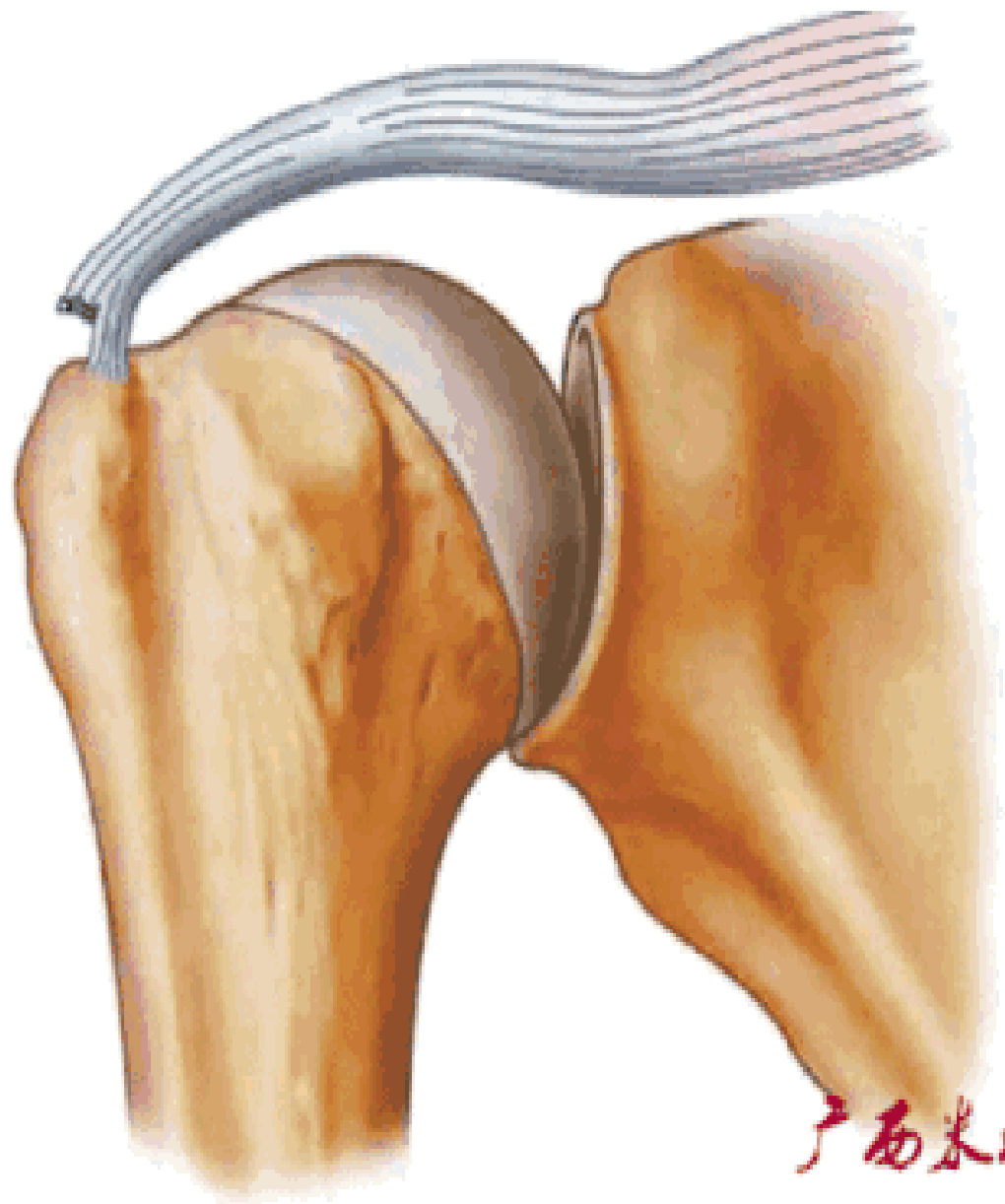
这里特别提醒，对于老年肩关节脱位肩袖损伤发生率高，既可能是肩关节脱位之前已经有了肩袖的损伤，也可能是肩关节脱位的同时发生了退变肩袖的撕裂，还有年轻病人肩关节脱位造成的Bankart损伤等等，因此，不要把肩关节脱位当成一个简单的损伤，越简单有时往往就越复杂！



5、肩袖撕裂分类

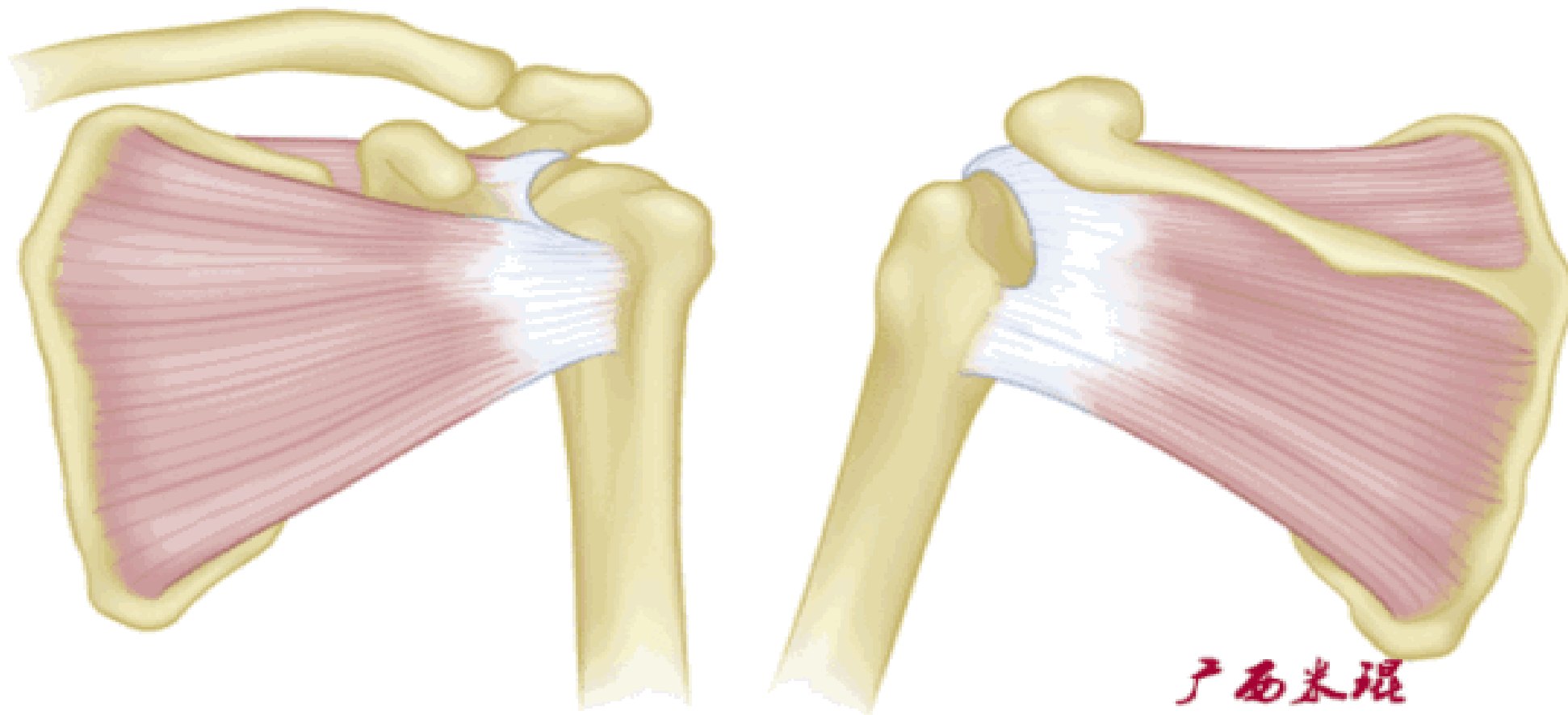
按照损伤程度分为部分撕裂（MR准确性>85%）和完全撕裂（MR准确性>95%）。

部分撕裂按照受损部位又分为滑囊面、关节面及肌腱内撕裂，在MRI上可以清晰的看到其受损部位。按照损伤深度分为1级：撕裂深度小于3mm，2级：撕裂深度在3-6mm，3级：撕裂深度大于6mm。

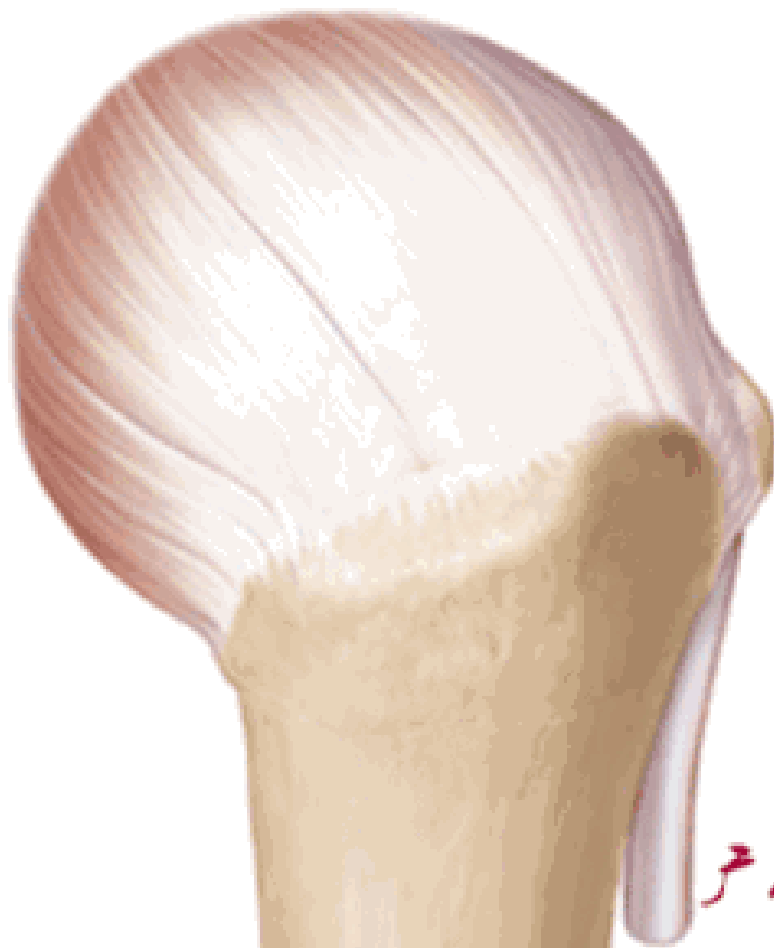

广西米根

全层撕裂按照范围分为小撕裂：撕裂口 $<1\text{cm}$ ，中撕裂：撕裂口 $1\text{-}3\text{cm}$ ，大撕裂：撕裂口 $3\text{-}5\text{cm}$ ，巨大撕裂：撕裂口 $>5\text{cm}$ 。高清晰度的MRI是可以测定撕裂范围的。



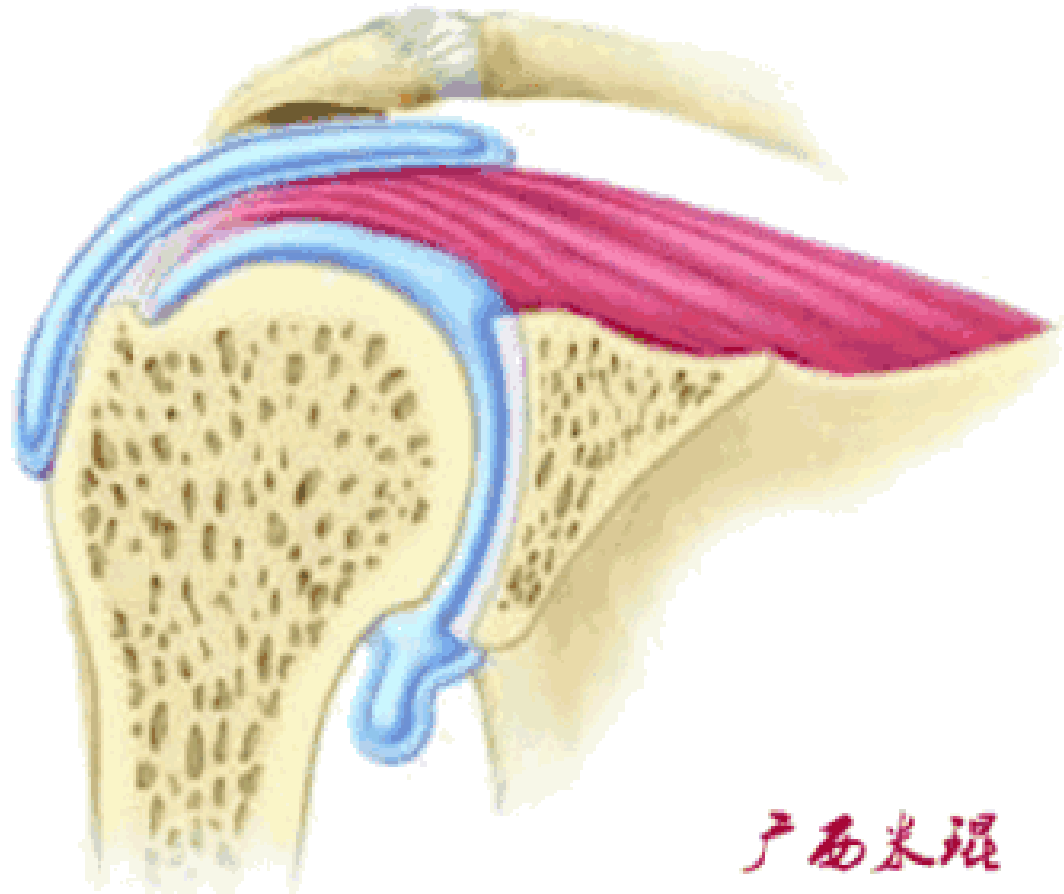
按照撕裂的形状又分为新月形撕裂、U形撕裂、L形撕裂、倒L形撕裂、巨大回缩性/不可移动性撕裂。想要判断损伤的形状需要在MRI上利用多个平面、多张照片来分析。



广西米垠

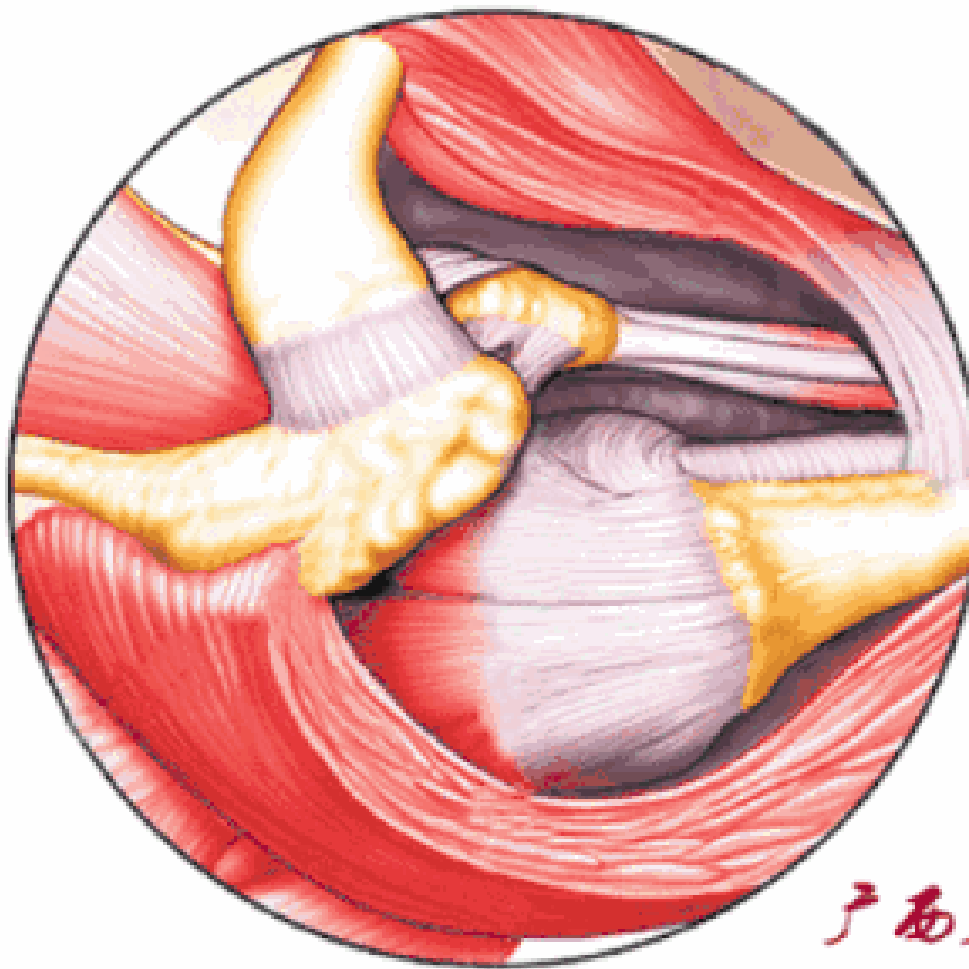
6、肩袖损伤与下列疾病关系

a 肩峰撞击由Neer于1972年提出，肩峰下关节由于解剖结构原因或动力学原因，在肩的上举、外展活动中，因肩峰下组织发生撞击而产生的症状。肩峰撞击与肩袖损伤互为因果，是肩关节MRI诊断的重中之重！



6、肩袖损伤与下列疾病关系

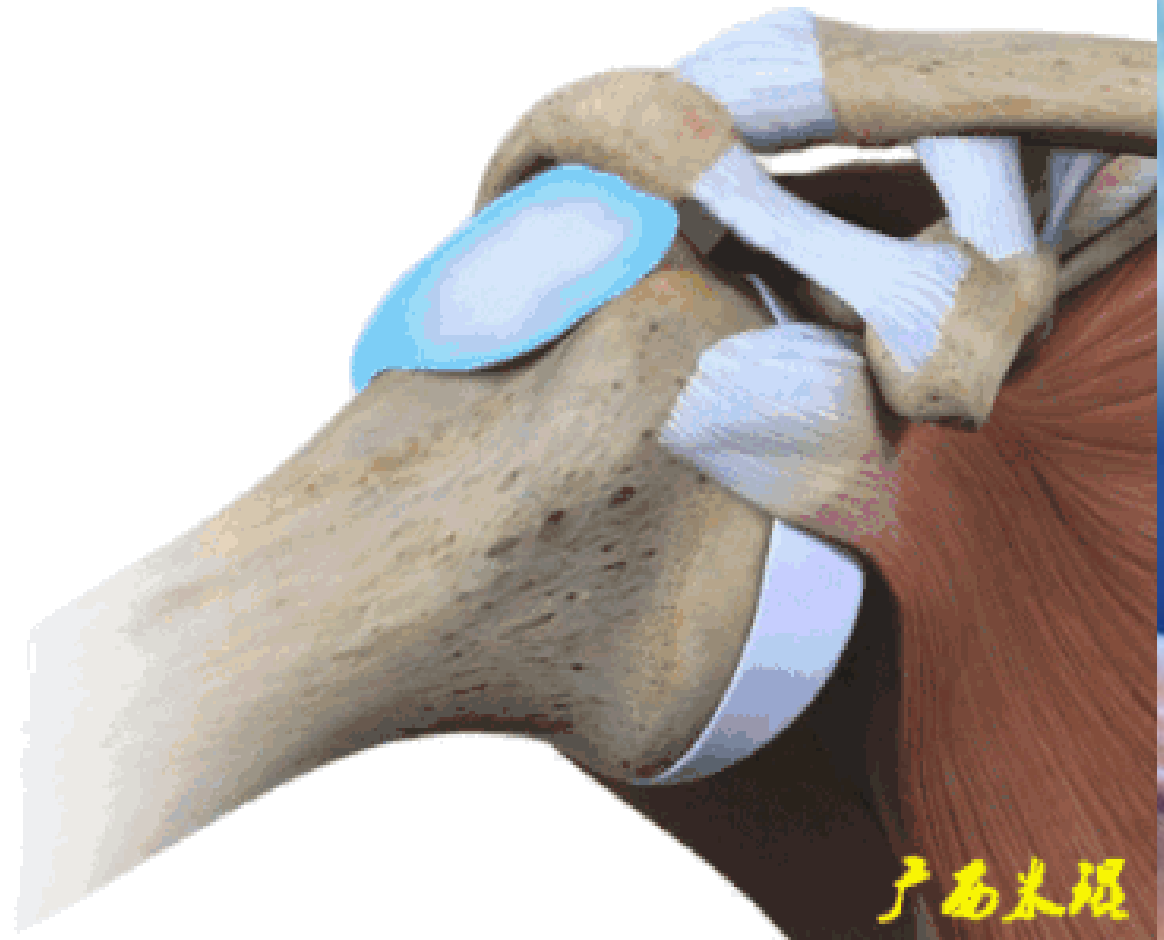
肩峰撞击并非仅指肩峰，撞击部位可以在肩峰前1/3前下面、喙肩弓、肩锁关节下面以及喙突，对应面是大结节、小结节，MRI阅片中要重点关注这些结果以及夹于其中的肩袖组织。



广西米溪

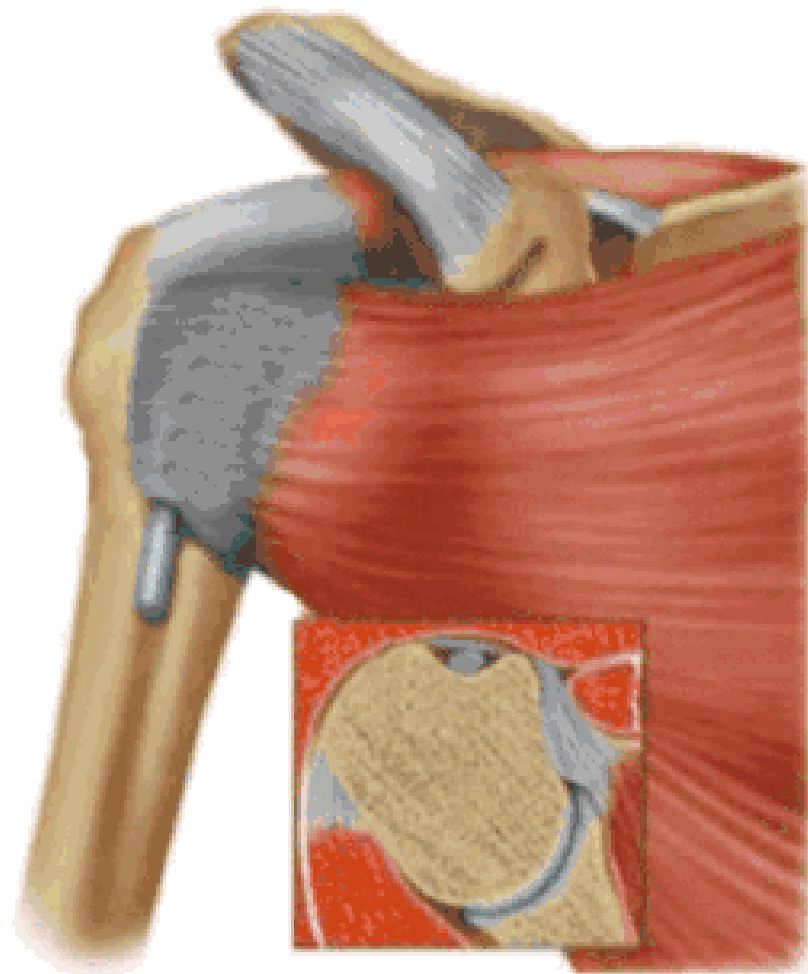
2、肩峰下滑囊炎

肩峰下滑囊是一个非常重要的解剖结构，大部分肩关节的病变都会波及，肩袖损伤更不例外，同时，肩峰下滑囊炎的病变也可以波及到肩袖等组织。肩峰下滑囊炎在MRI上表现是非常明显的，如果其正常，肩袖一般也正常。



3、肱二头肌长头腱病变

肱二头肌长头腱与肩袖关系极为密切，其肌腱炎、肌腱滑脱等改变很多情况下是伴随肩袖损伤而来的。当我们在MRI上发现肱二头肌长头腱的严重病变，应该也要考虑到有肩袖损伤的可能。



广西米琪

以上内容仅为本文档的试下载部分，为可阅读页数的一半内容。如要下载或阅读全文，请访问：
<https://d.book118.com/268013047052006075>