

# 食管胃底静脉曲张的内镜治疗

- ❖ 食管胃底静脉曲张的硬化疗法
- ❖ 食管静脉曲张的结扎术
- ❖ 胃底静脉曲张组织粘合剂注射疗法



# 食管胃底静脉曲张的硬化疗法

## f 适应症

近期出过血，有可能手术治疗的。

肝功能较差，高龄，不能难受手术者。

已行过脾切断流术，再次出血者。

## f 禁忌症

正在大呕血或处于休克状态。

有肝昏迷症状不能配合者。

由于出血多内镜视野不清晰。



# 内镜下止血

## f 硬化剂治疗主要作用

增厚静脉管壁

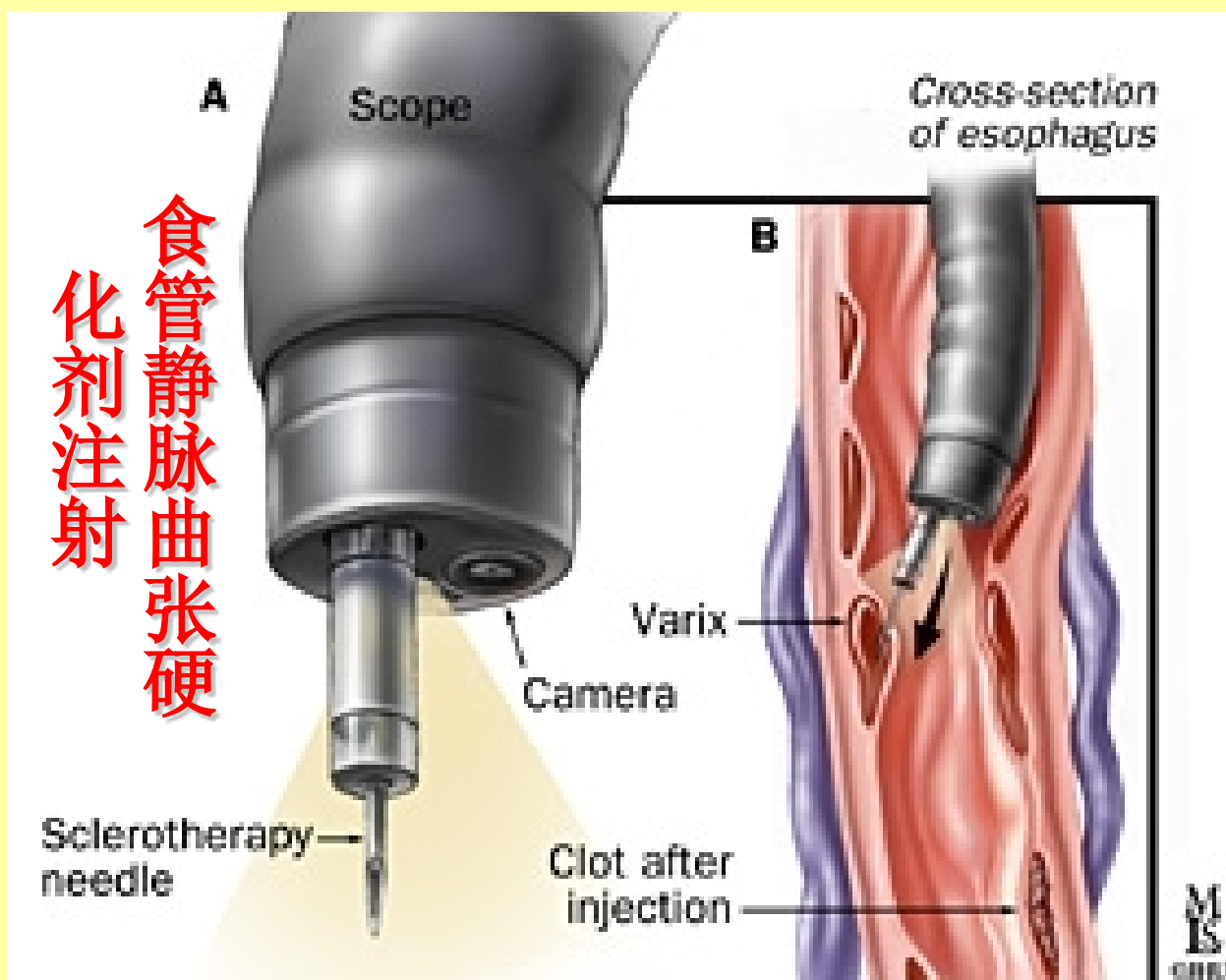
静脉内血栓形成

静脉周围粘膜凝固坏死形成纤维化

## f 器械、药物选择

注射针：针头长度5mm，直径0.5mm

硬化药物：1%乙氧硬化醇、5%鱼肝油酸钠、95%酒精。



# 操作方法

f **注射部位：** 食管贲门连接部上方2cm

f **注射方法：** 血管旁、血管内、血管内和血管旁联合注射

f **注射量：**

1%乙氧硬化醇： 每条静脉4-5ml

5%鱼肝油酸钠： 每条静脉6-8ml

95%酒精： 每条静脉1-3ml



# 硬化疗法的疗效

## 静脉内注射

注射初期形成血栓

2周后出现肉芽组织取代血栓

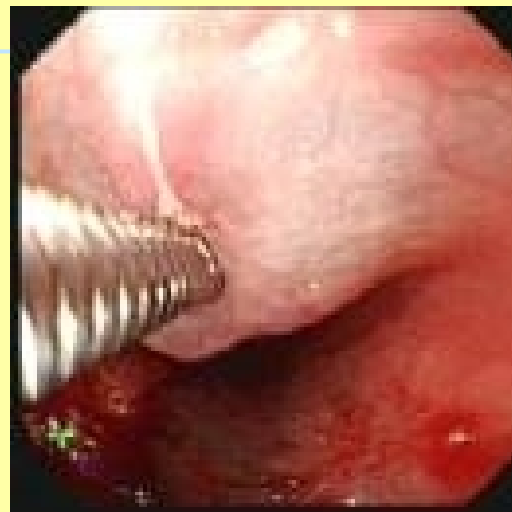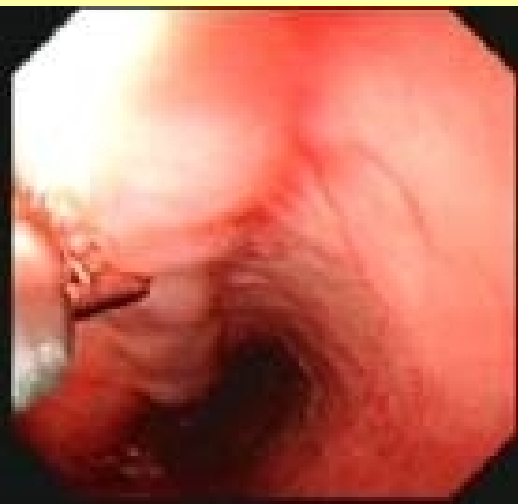3个月后逐渐机化

原静脉未见复发

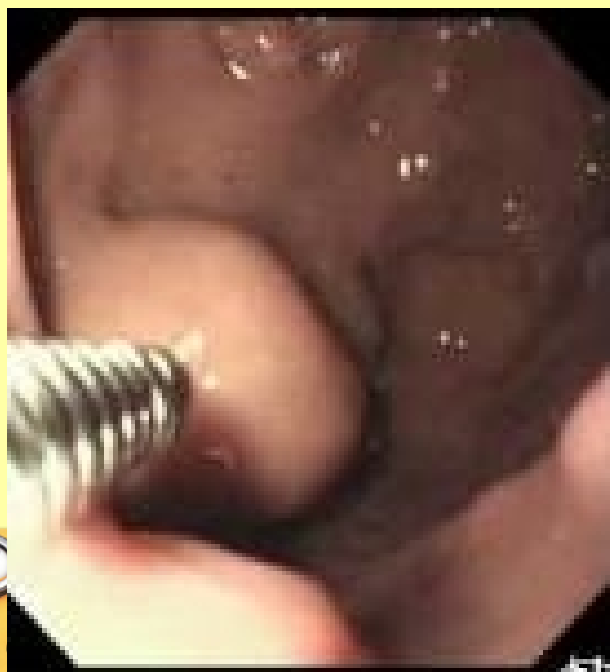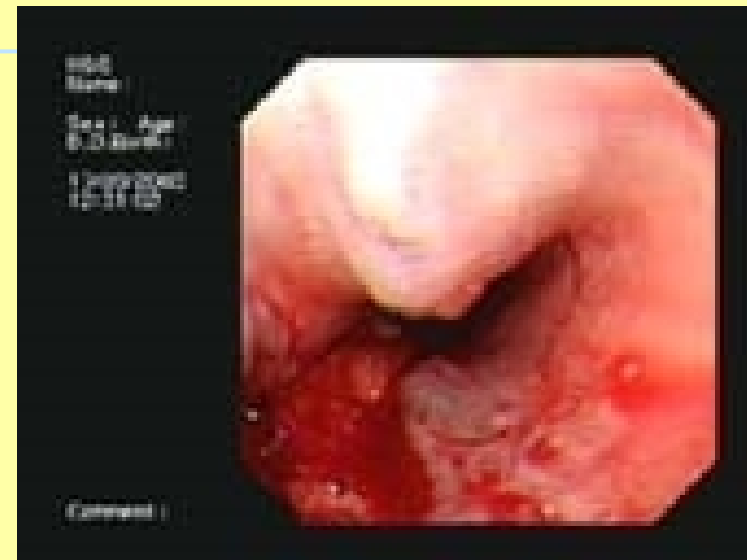## 静脉旁注射

静脉内无血栓形成，周围出现纤维化





食管静脉曲张的硬化剂治疗



胃底静脉曲张的组织粘合剂注射治疗



# 静脉曲张的粘合剂注射术

## 组织粘合剂

Histoacryl, 为水溶性液体，遇血立即固化，不会造成其他部位静脉栓塞。

**适应症：** 食道和胃底静脉曲张急性出血，尤其是喷血。多用于胃底。



- f 寻找出血点
- f 将注射针于静脉出血点旁准确刺入
- f 推注组织粘合剂混合液，紧接着推入相当于注射针内腔容量的蒸馏水
- f 这时可见组织粘合剂从出血处流出退针并用蒸馏水冲洗
- f 避免静脉旁注射
- f 组织粘合剂每次不超过0.5ml。





# 并发症

## 出血

穿刺点出血，用镜身或气囊压迫止血

迟发出血，几日后再出血，为糜烂，溃疡出血。

## 溃疡

有浅表和深溃疡两类，一般无症状，可在3-4周内自愈。

原因：药物的刺激性，注射次数，粘膜下泄露程度



## 穿孔

发生率为1-2%，注射过深量过多，药物反应性组织坏死。

小孔可自愈，大孔死亡率高。

## 狭窄

与硬化剂型、浓度和注射方法有关，血管旁注射发生率高。

## 其他并发症

胸骨后痛、吞咽困难、低热、胸腔积液。



以上内容仅为本文档的试下载部分，为可阅读页数的一半内容。如要下载或阅读全文，请访问：  
<https://d.book118.com/278015020113006101>