


# 脑血管疾病及护理课件

# 〔优选〕 脑血管疾病及护理课件

# 学习目标

- 掌握短暂性脑缺血发作的定义
- 了解短暂性脑缺血发作的病因和发病机制
- 熟悉短暂性脑缺血发作的临床表现和治疗
- 掌握短暂性脑缺血发作的护理




# 定义

## 短暂性脑缺血发作 (TIA)

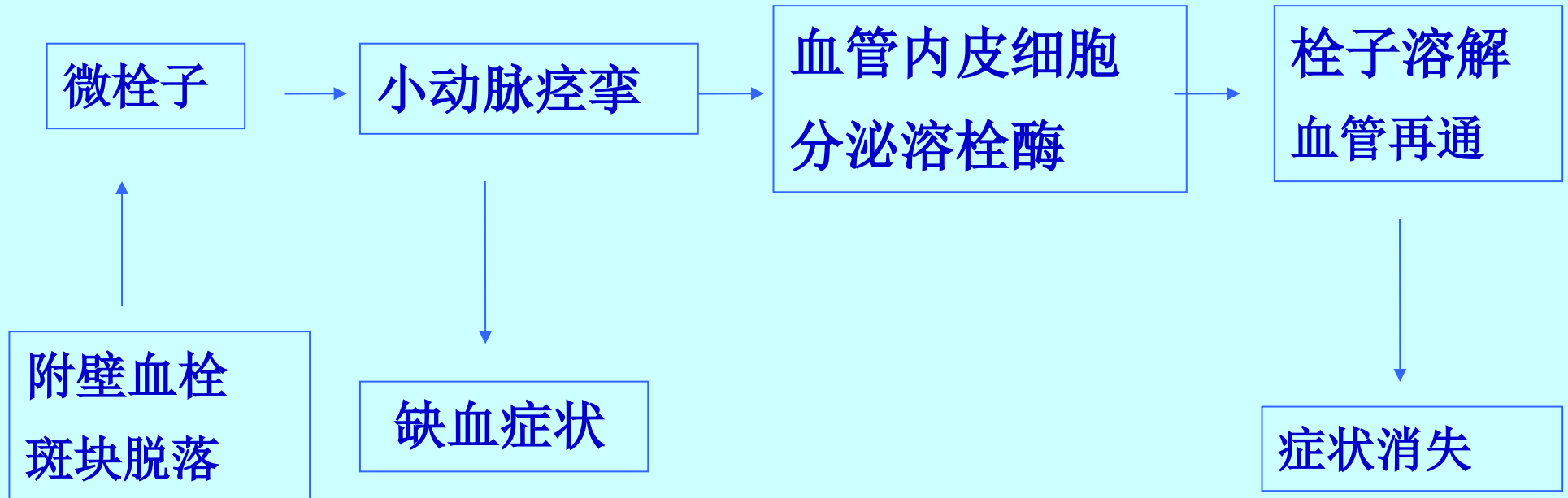
局灶性脑缺血导致突发短暂性、可逆性神经功能障碍。

**脑梗死的特级警报!**


# 病因和发病机制

- 微栓子学说 
- 脑血管痉挛学说
- 血液成分、血液动力学改变
- 其他——脑实质内血管炎
  - 小灶出血
  - 脑外盗血综合征
  - 颈椎病所致椎动脉受压

## 病因和发病机制



# 微栓子学说



# 临床表现<sup>T I A</sup>

- 好发于中老年人（50-70岁）
- 突然发作、持续时间短暂—24h内病症消失
- 恢复完全，不留任何后遗症
- 反复发作，病症相对较恒定
- 常有高血压、糖尿病、心脏病和高脂血症病史

# 临床表现

颈内动脉系  
统表现

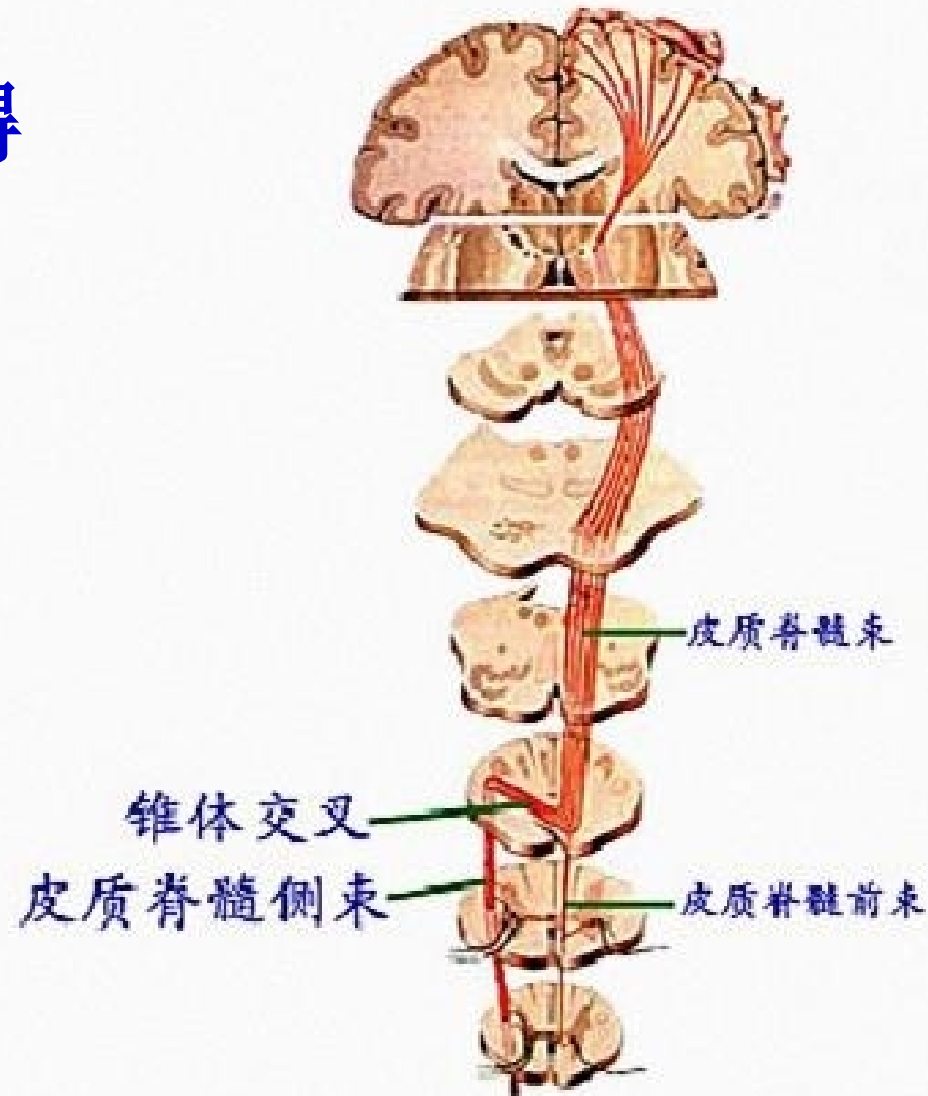
对侧肢体和(或)面部无力、瘫痪、麻木、感觉障碍、同侧单眼失明、右侧偏瘫可伴失语。

椎—基底动脉系  
统表现

眩晕、共济失调、构音障碍、吞咽困难、视野缺损，一侧或双侧肢体、面部的运动和(或)感觉障碍。



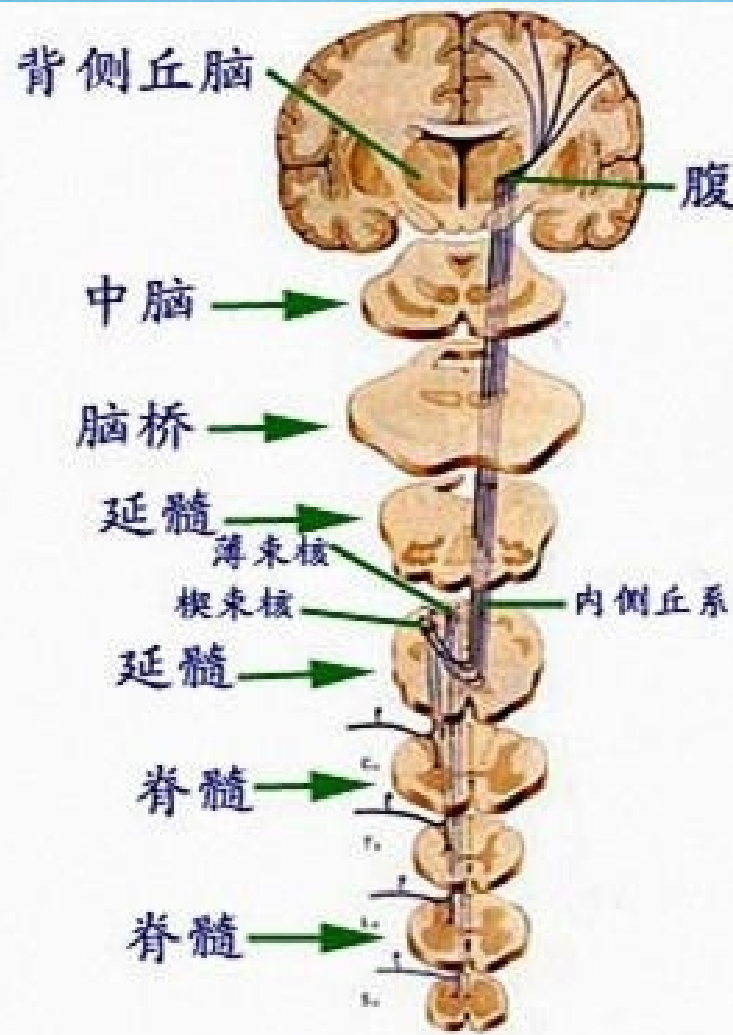# 运动障碍



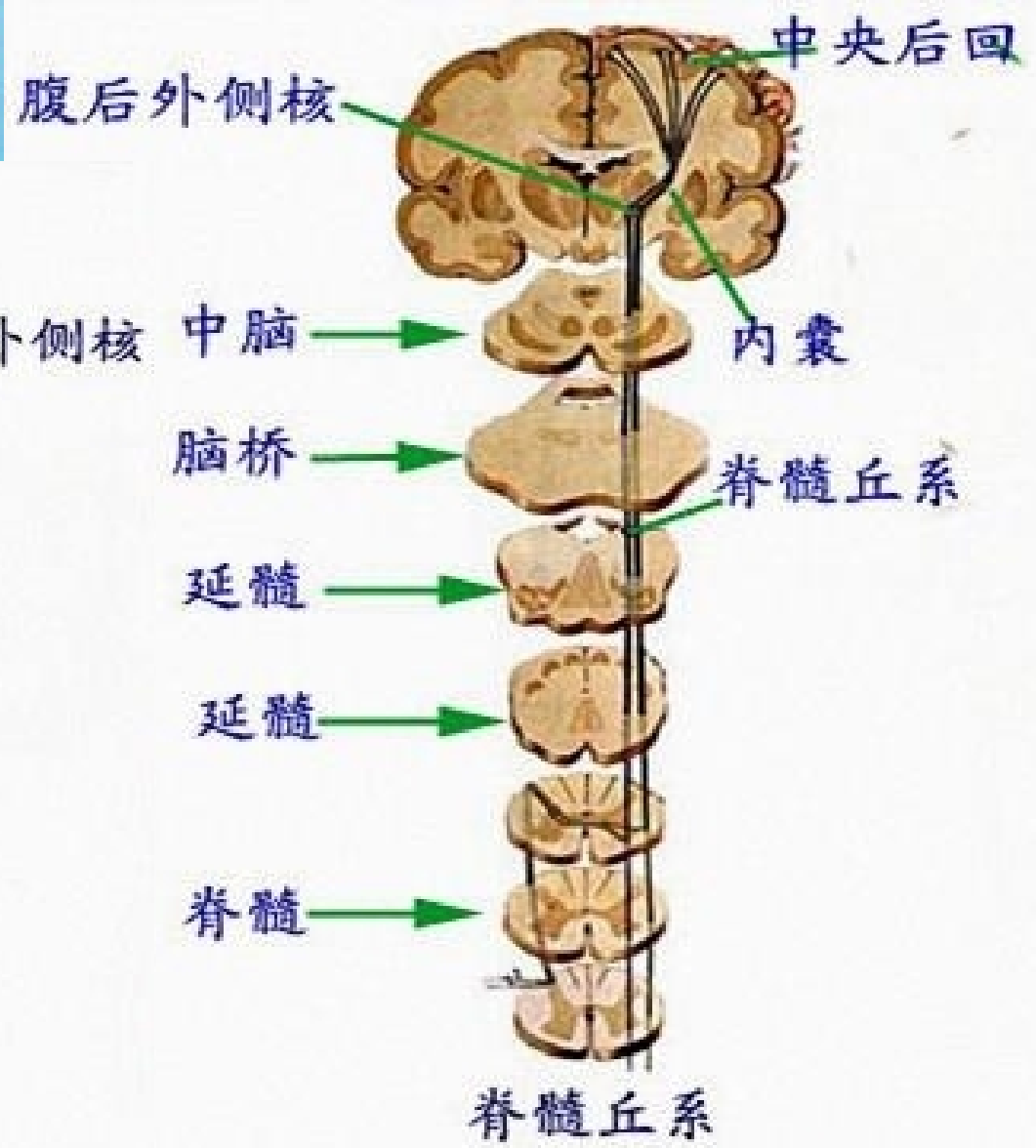
皮质脊髓束

pyramidal system.

# 感觉障碍



意识性本体感觉传导路



浅感觉传导路

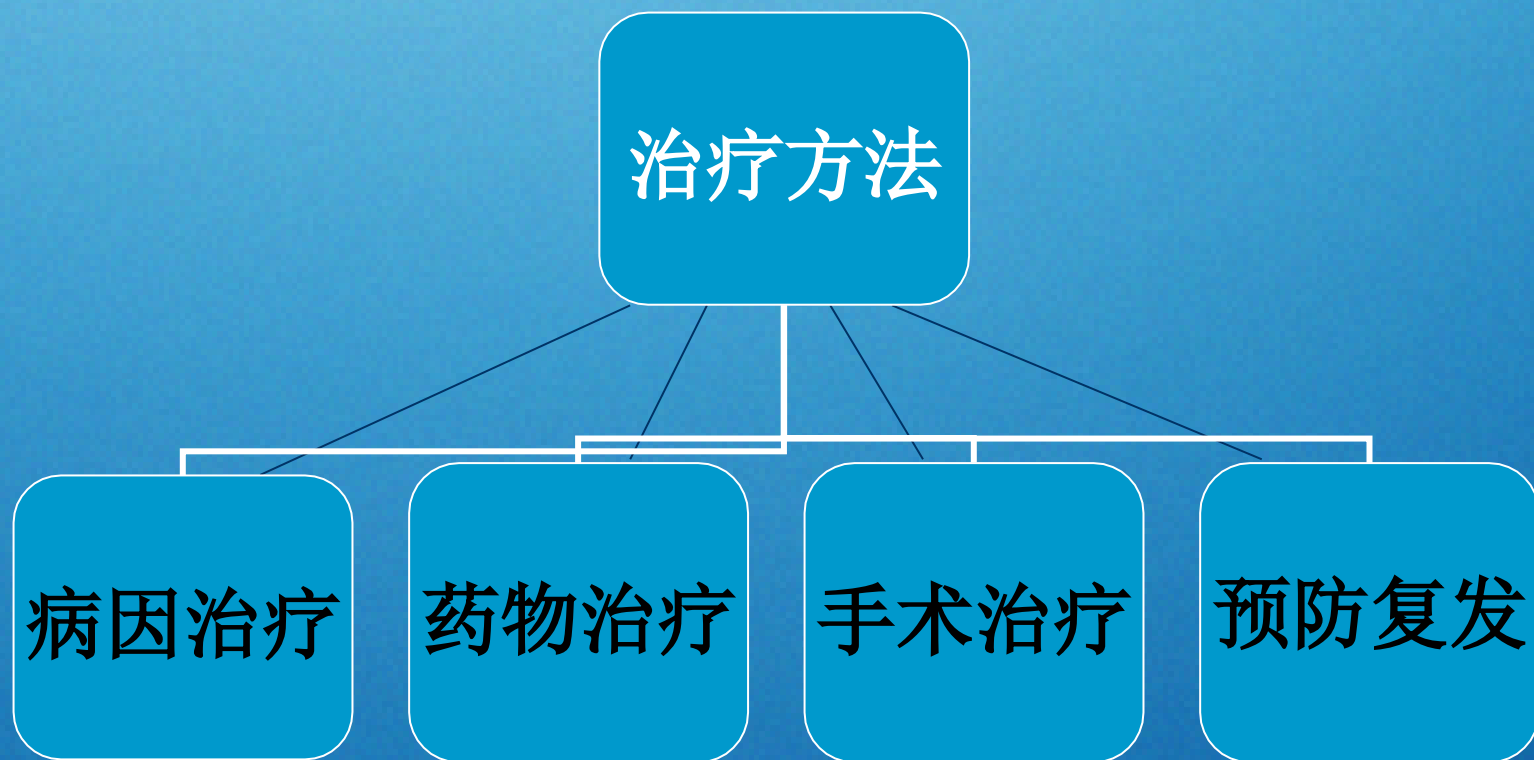
# 辅助检查

- 血常规和生化检查
- EEG、CT或MRI检查大多正常
- 局部病例〔发作时间>20min〕MRI弥散加权〔DMI〕可显示片状缺血灶
- DSA可见颈内动脉粥样硬化斑块、狭窄等



# 治疗

- 目的：消除病因、减少复发、保护脑功能



# 病因治疗

高血压病人——**BP <140/90mmHg**

糖尿病伴高血压病人——**BP <130/85mmHg**

有效控制糖尿病、高脂血症

**(胆固醇 <6.0mmol/L, LDL <2.6mmol/L)**

治疗血液系统疾病及心律失常等

颈动脉粥样硬化、狭窄或血栓形成——手术或介入治疗

以上内容仅为本文档的试下载部分，为可阅读页数的一半内容。如要下载或阅读全文，请访问：  
<https://d.book118.com/288000113136006066>