

# 鼻血管瘤的临床特征



演讲人：

时间：202.



1 引言

3 鼻血管瘤的临床表现

5 鼻血管瘤的诊断与治疗

7 鼻血管瘤的病例分析

9 总结与展望

2 鼻血管瘤概述

4 鼻血管瘤的临床特征分析

6 鼻血管瘤的预后与预防

8 鼻血管瘤的最新研究进展

10 结束语

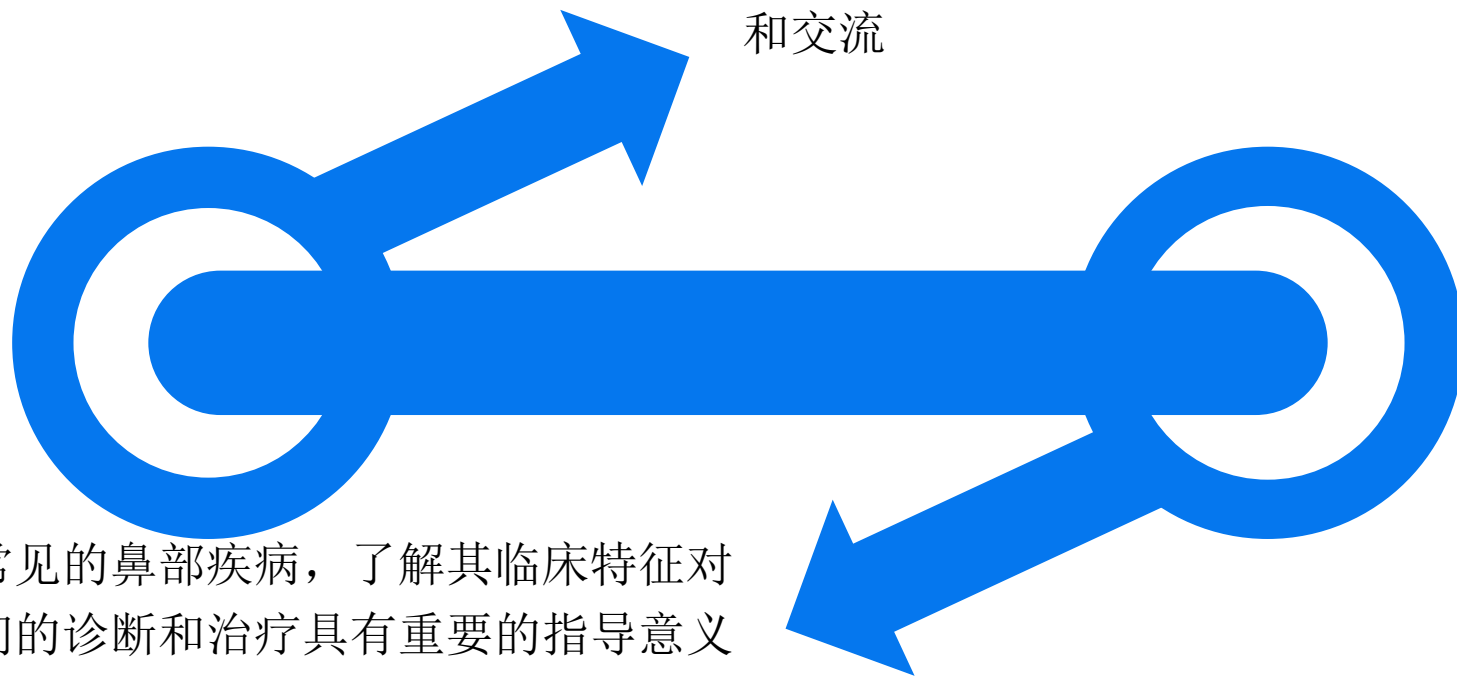
# 1

## 引言



# 引言

今天我将就“鼻血管瘤的临床特征”这一主题进行分享和交流



鼻血管瘤是一种常见的鼻部疾病，了解其临床特征对于我们的诊断和治疗具有重要的指导意义

2

# 鼻血管瘤概述





## 2.1 定义

鼻血管瘤，又称为鼻咽血管纤维瘤，是一种发生于鼻腔内、以血管组织异常增生为特征的良性肿瘤

## 2.2 发病率及群体特征

鼻血管瘤的发病率在耳鼻喉科疾病中占有一定的比例，多见于中年人群，男性发病率略高于女性

3

# 鼻血管瘤的 临床表现



# 鼻血管瘤的临床表现

## 3.1 症状概述

鼻血管瘤的临床表现多样，主要包括鼻出血、鼻塞、反复流脓涕等

## 3.2 具体症状分述

- ▶ **鼻出血：**这是鼻血管瘤最常见的症状，通常表现为单侧或双侧鼻腔的反复出血
- ▶ **鼻塞：**肿瘤的生长可能导致鼻腔狭窄，从而引起不同程度的鼻塞
- ▶ **流脓涕：**由于血管瘤可能导致继发感染，从而出现流脓涕的症状





4

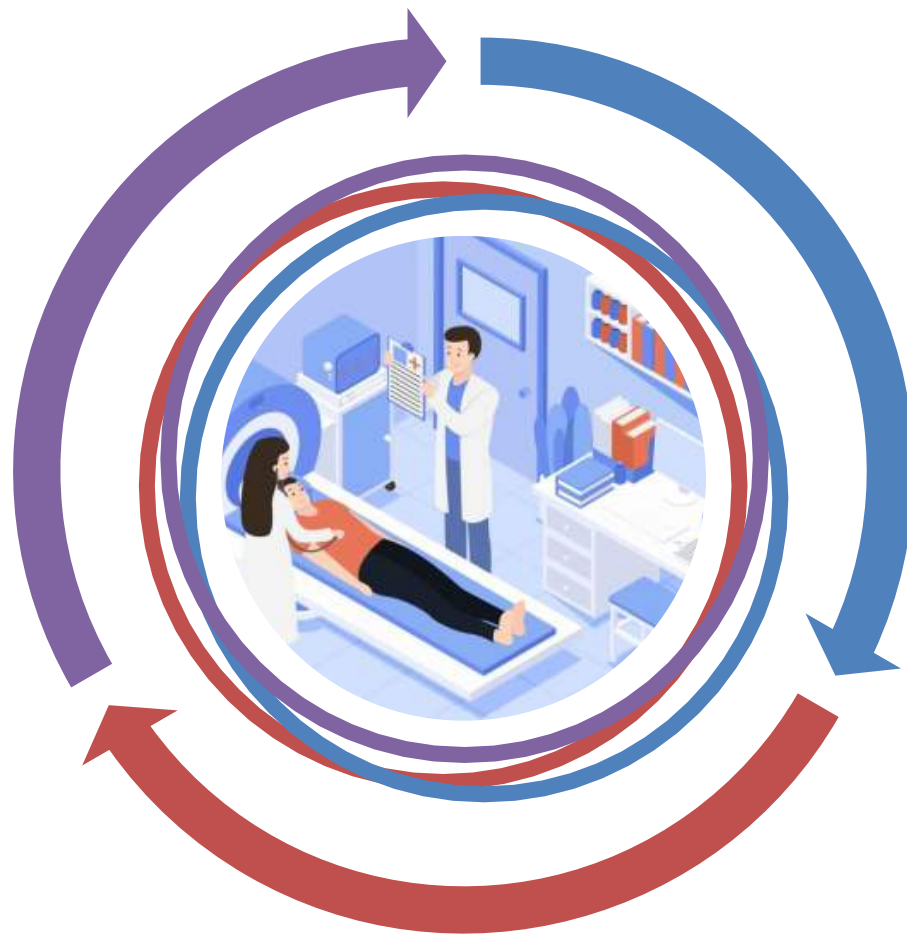
# 鼻血管瘤的 临床特征分 析



# 第三章：鼻血管瘤的临床表现

## 4.1 发病部位与分类

鼻血管瘤可发生于鼻腔的不同部位，根据其生长部位和特点，可分为不同类型



## 4.2 病程与进展

鼻血管瘤的病程长短不一，早期症状可能较轻，但随着病情的发展，症状可能逐渐加重

## 4.3 影像学特征

影像学检查如CT或MRI对于诊断鼻血管瘤具有重要意义，可以显示肿瘤的大小、形态和位置等信息

5

# 鼻血管瘤的 诊断与治疗



以上内容仅为本文档的试下载部分，为可阅读页数的一半内容。如要下载或阅读全文，请访问：  
<https://d.book118.com/288135024064007005>