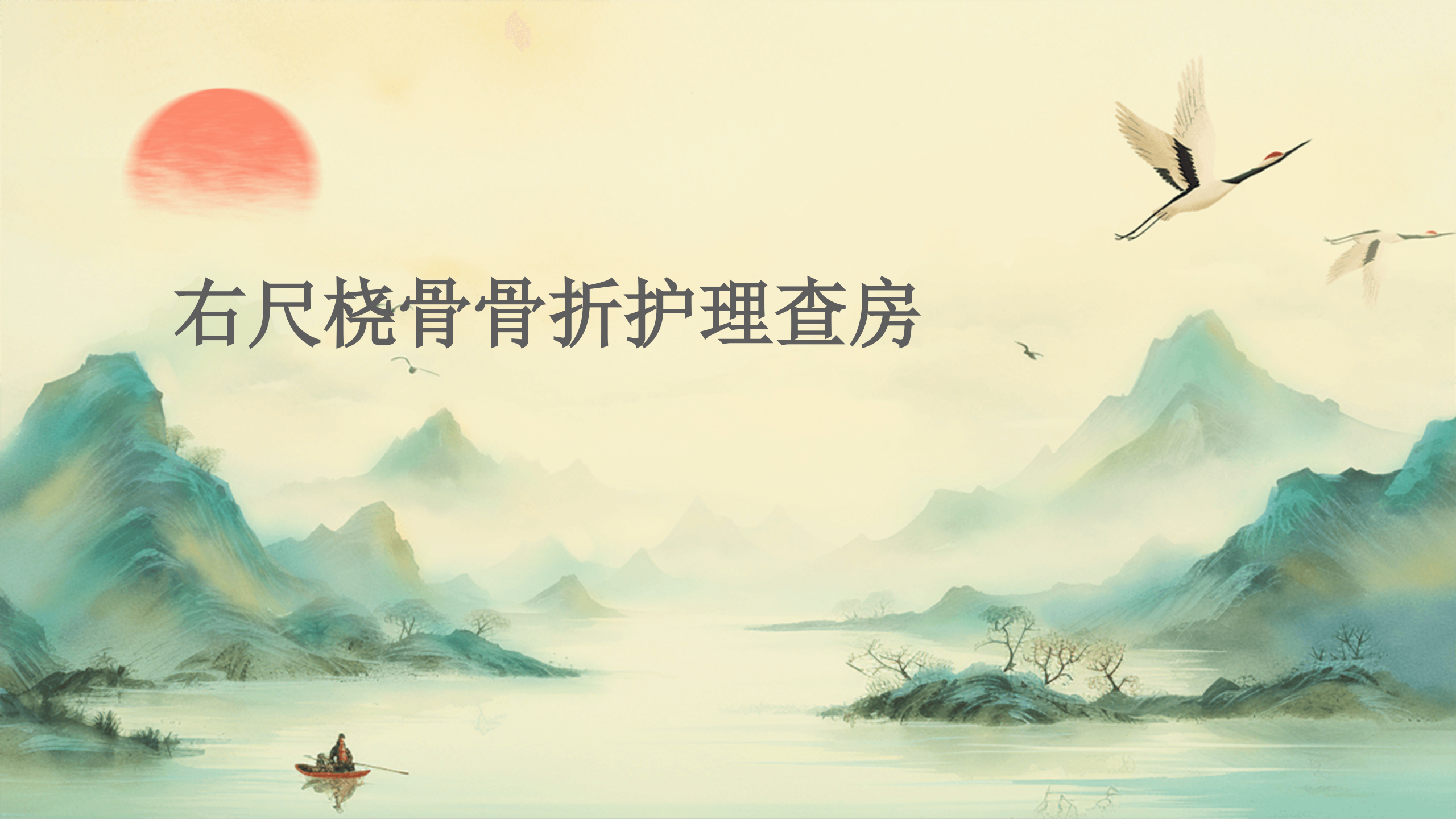

# 右尺桡骨骨折护理查房





The background is a traditional Chinese ink wash painting of a landscape. It features misty, layered mountains in shades of green and blue, a calm lake in the foreground, and a large, bright red sun in the upper left corner. Several birds are depicted in flight across the sky. In the top right corner, there is a decorative horizontal line with a cloud-like flourish.

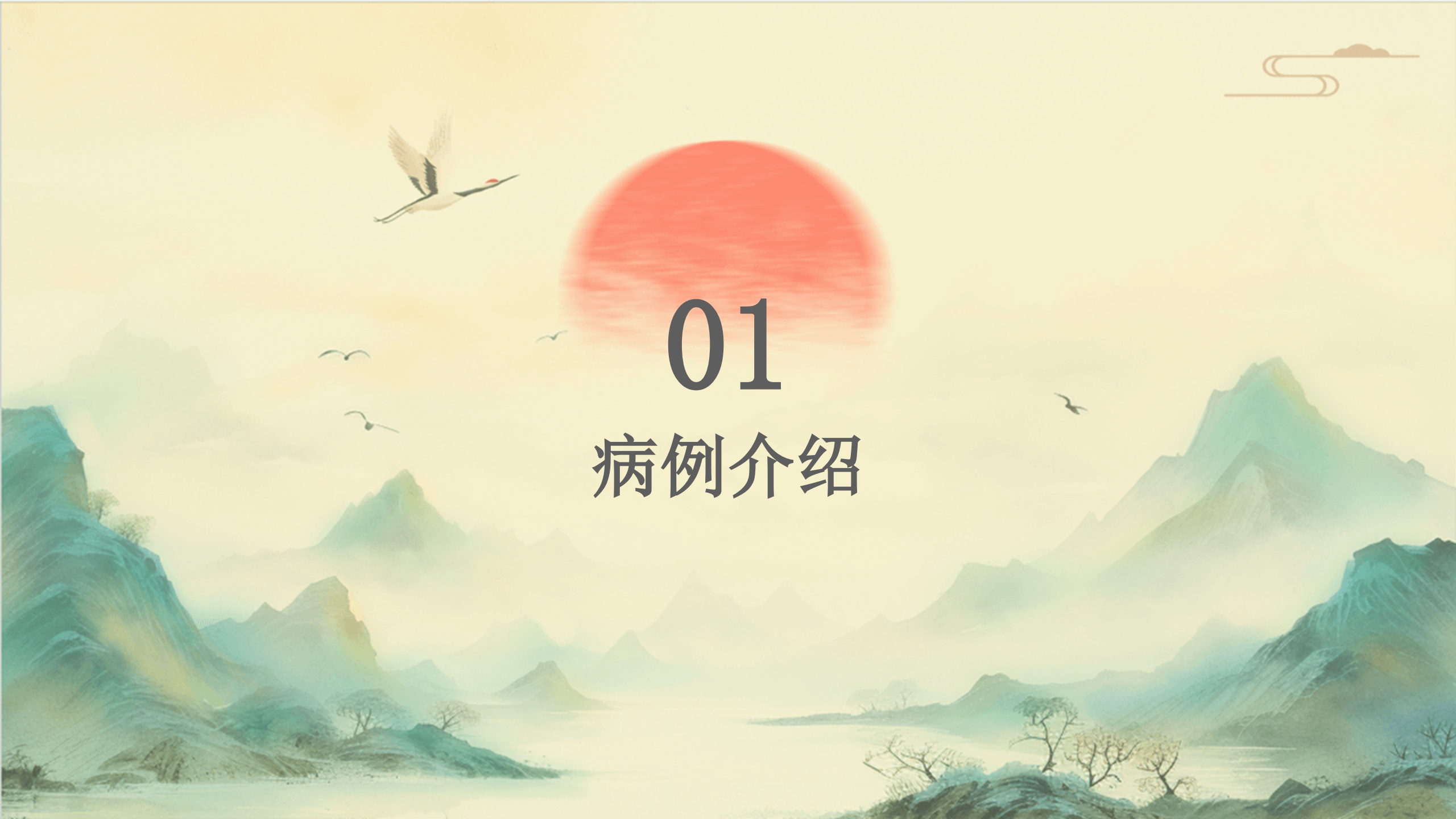# 目录

- 病例介绍
- 护理措施
- 护理效果评估
- 护理体会与建议



01

病例介绍







# 患者基本信息



患者姓名

张三

职业

办公室职员

年龄

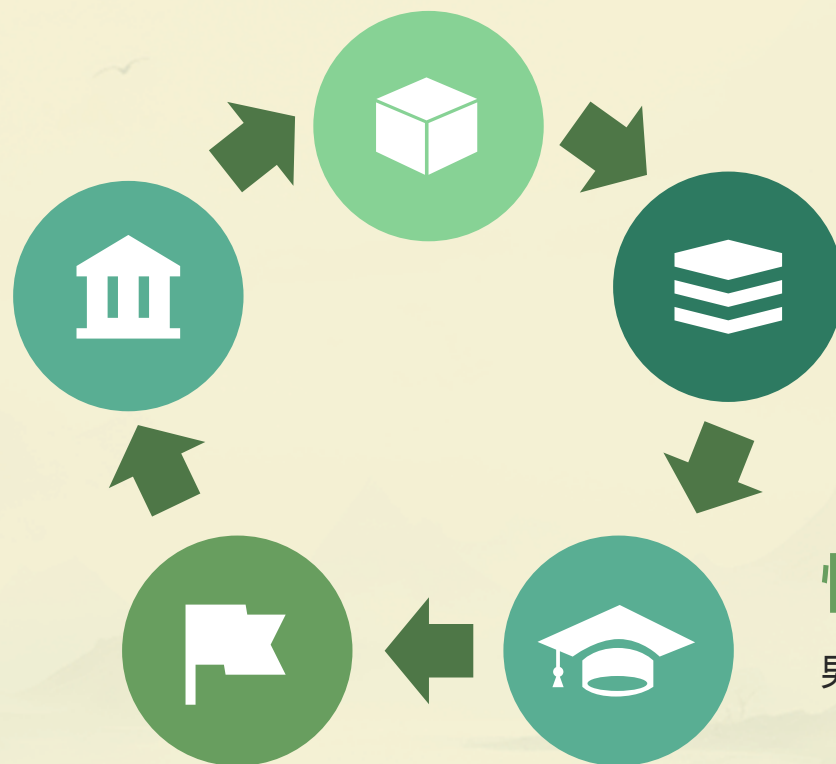
35岁

籍贯

北京市

性别

男

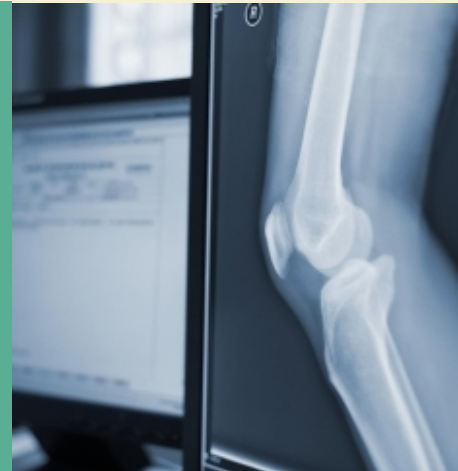
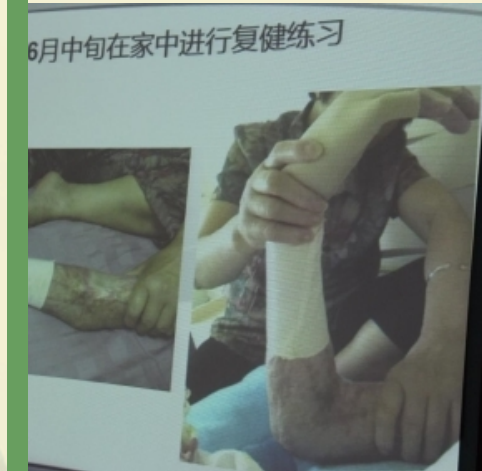


# 病情概述

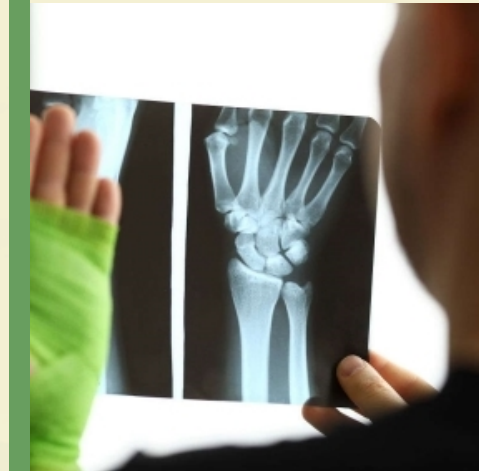

患者于2周前因意外摔倒导致右尺桡骨骨折，就诊于我院急诊科。

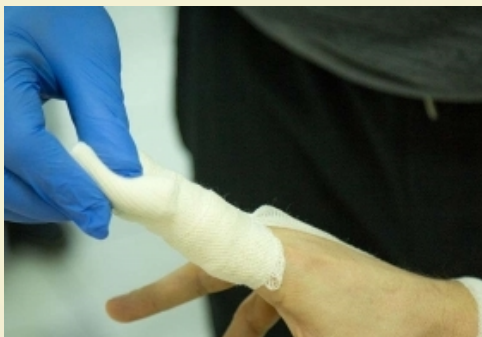

患者伤后出现右前臂肿胀、疼痛、活动受限等症状。

X线检查显示右尺桡骨中段骨折，骨折端移位。

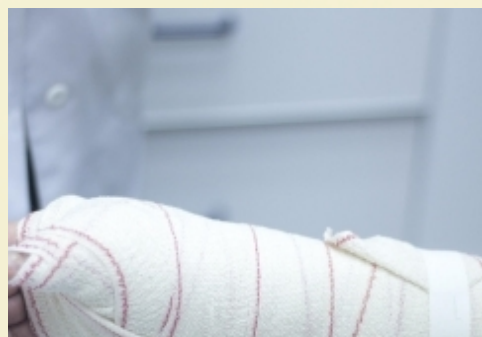

# 治疗方案



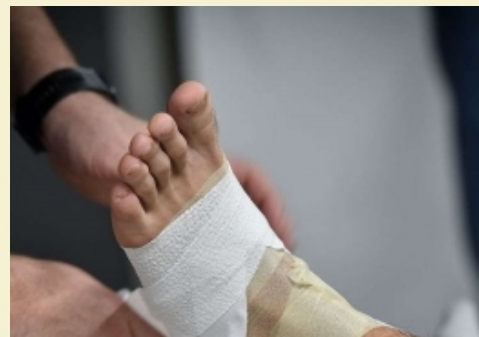## 手法复位

患者入院后立即进行手法复位，纠正骨折端移位。



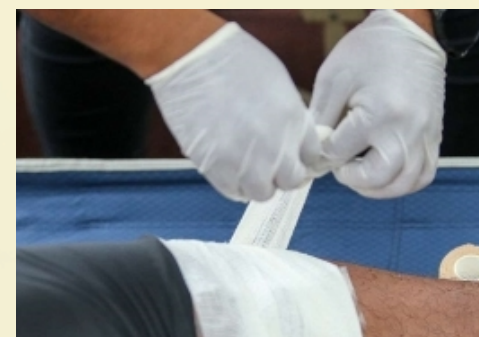## 石膏固定

复位后给予石膏固定，保持骨折端稳定。



## 药物治疗

给予消炎止痛、活血化瘀等药物对症治疗。



## 功能锻炼

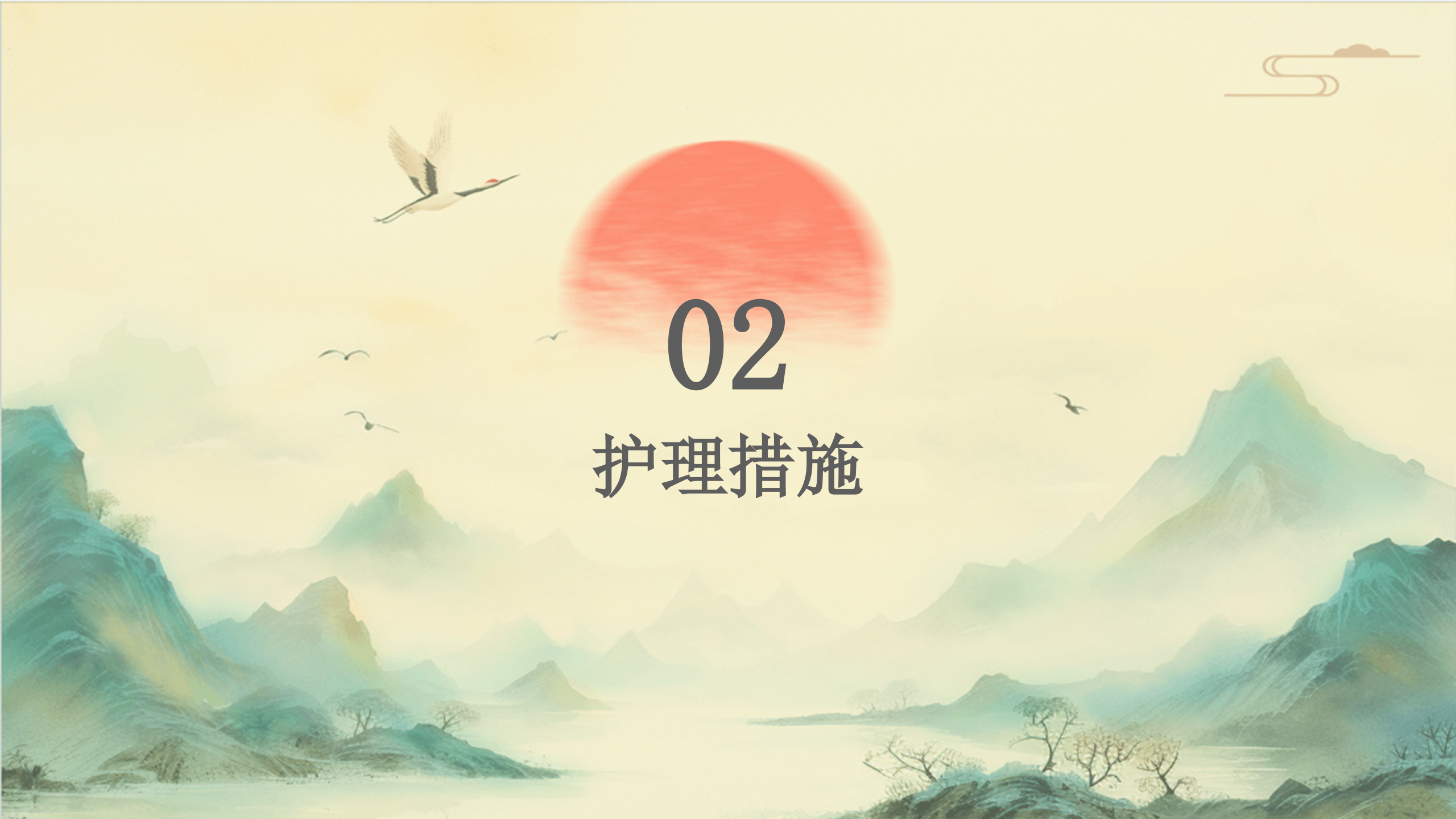指导患者进行早期功能锻炼，预防关节僵硬和肌肉萎缩。





02

护理措施



# 疼痛管理



01

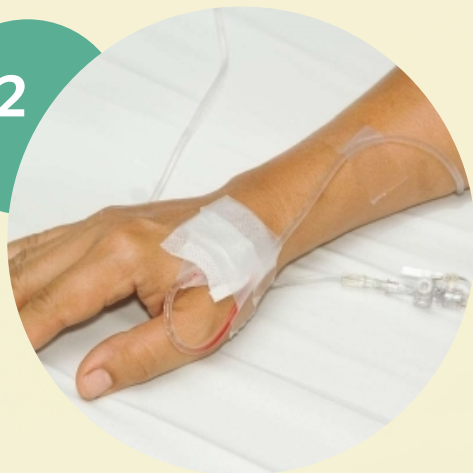

## 评估疼痛程度



对患者的疼痛程度进行评估，记录疼痛的性质、部位和持续时间，以便采取相应的护理措施。

02

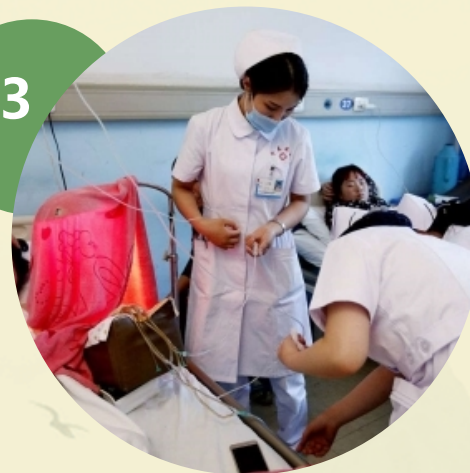

## 药物治疗



遵医嘱给予患者适当的止痛药，缓解疼痛，提高患者的舒适度。

03



## 非药物治疗

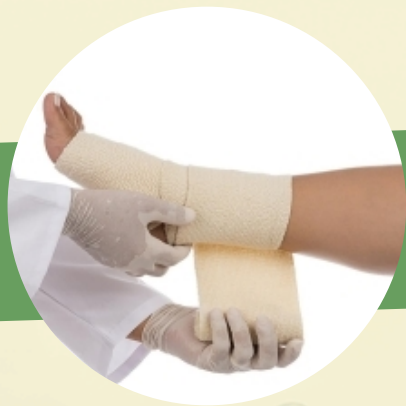

采用冷敷、热敷、按摩等非药物手段缓解疼痛，同时可配合使用止痛贴、止痛喷雾等辅助治疗。





# 康复训练



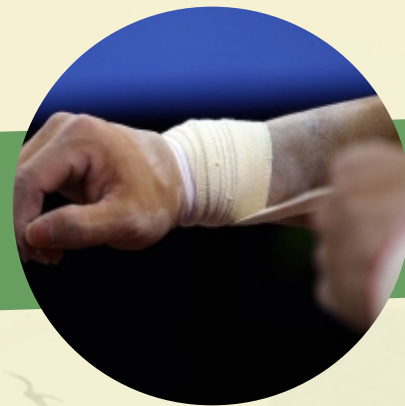## 早期康复训练

在骨折愈合的早期阶段，进行适当的关节活动和肌肉锻炼，以预防关节僵硬和肌肉萎缩。



## 功能锻炼指导

根据患者的具体情况，指导患者进行有针对性的功能锻炼，如手部抓握、腕关节旋转等。



## 定期评估

定期评估患者的康复进展，调整康复计划，确保康复训练的有效性。



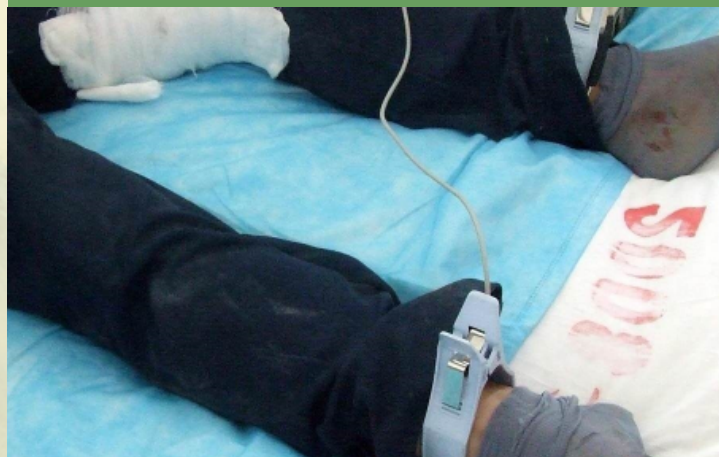## 情绪支持

给予患者足够的情绪支持，鼓励患者保持乐观的心态，增强战胜疾病的信心。



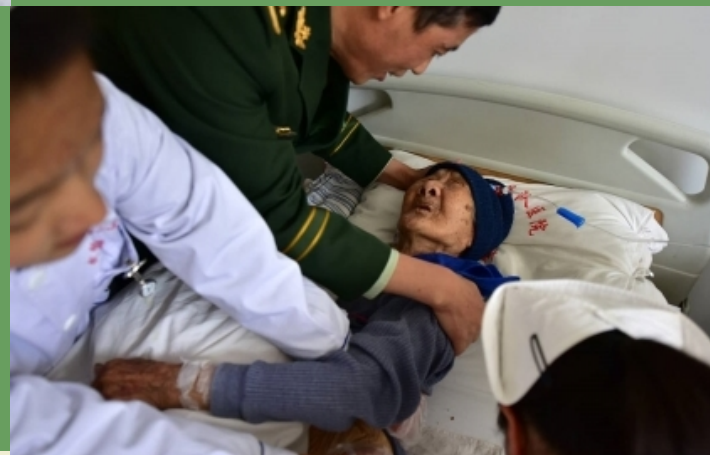## 睡眠指导

关注患者的睡眠状况，指导患者保持良好的睡眠习惯，提高睡眠质量。



## 认知干预

向患者介绍骨折的相关知识，帮助患者正确认识疾病，消除不必要的恐惧和焦虑。





以上内容仅为本文档的试下载部分，为可阅读页数的一半内容。如要下载或阅读全文，请访问：  
<https://d.book118.com/308006050124006056>