

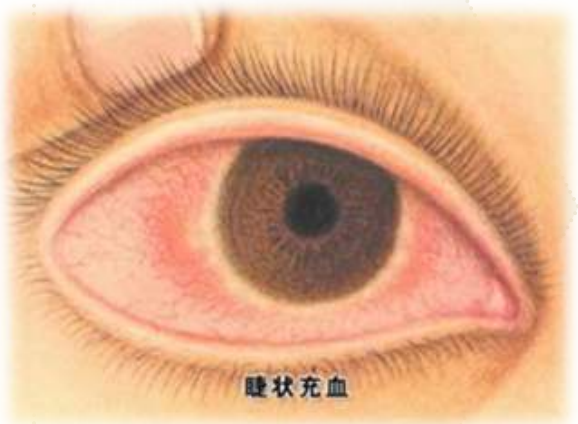急性出血性结膜炎

AHC

结膜炎定义

- 1、急性传染性结膜炎即俗称的“红眼病”，具有**传染性**
- 2、衣原体性结膜炎（沙眼）、变态反应性结膜炎

急性结膜炎分类



睫状充血

1. 急性出血性结膜炎

2. 急性细菌性结膜炎

3. 急性病毒性结膜炎

传染性结膜炎临床分类

不同的致病原因，可分为：

1 .细菌性结膜炎（急性卡他性结膜炎、淋菌性结膜炎）

2 .病毒性结膜炎（流行性角结膜炎、流行性出血性结膜炎）

传染源与潜伏期

- 传染源 患者患眼
- 媒介与途径 眼---眼
眼---手、水---眼
- 潜伏期 <24小时
- 病程 >~10天
- 转归 良好

几种结膜炎的区别

病种	急性出血性 结膜炎	流行性 角结膜炎	急性细菌性 结膜炎
结膜炎的相关/ 易感因素	EV70和CA24V 有接触感染史	腺病毒 有接触感染史 或伴发于上呼吸道感 染	细菌感染 伴发于细菌性中耳炎或咽炎； 和感染的个体接触；新生儿 常见于护理不当
自然病史	7-10天自现好转	症状和体征在5-14天 内自限性好转	轻度：成人中呈自限性。儿 童患者可能会进展而出现并 发症； 重症：不治疗会持续存在。

急性出血性结膜炎

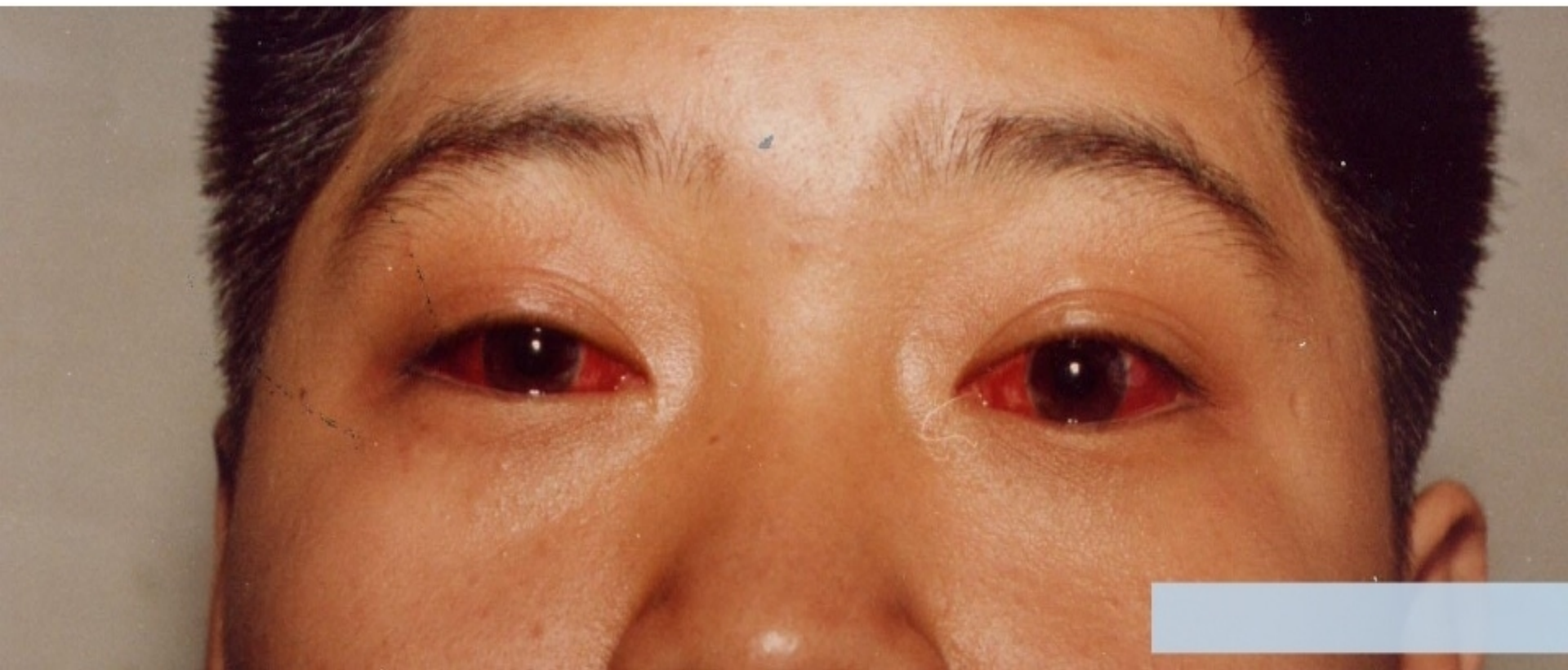
几种结膜炎的区别

病种	急性出血性结膜炎	流行性角结膜炎	急性细菌性结膜炎
潜伏期	潜伏期2-3小时，一般24小时内发病，双眼同时发病或发病间隔时间短	潜伏期5-12天，双眼先后发病，发病后5-7天达到高峰	潜伏期1-3天，3-4天病情达到高峰
典型临床体征	起病急，多为双眼。自觉症状重，眼部疼痛、异物感、畏光、水样分泌物，典型症状有球结膜下出血，出血可为点状、线状或片状。睑结膜滤泡显著增生。多数伴有耳前淋巴结肿大。	起病急，单侧或双侧，严重程度不一。球结膜充血，水样分泌物，下方睑结膜滤泡反应，球结膜水肿。 特征性体征：耳前淋巴结肿大，出血斑和结膜下出血，角膜上皮缺损，有时有假膜。	单侧，球结膜充血，脓性或粘液脓性分泌物

几种结膜炎的区别

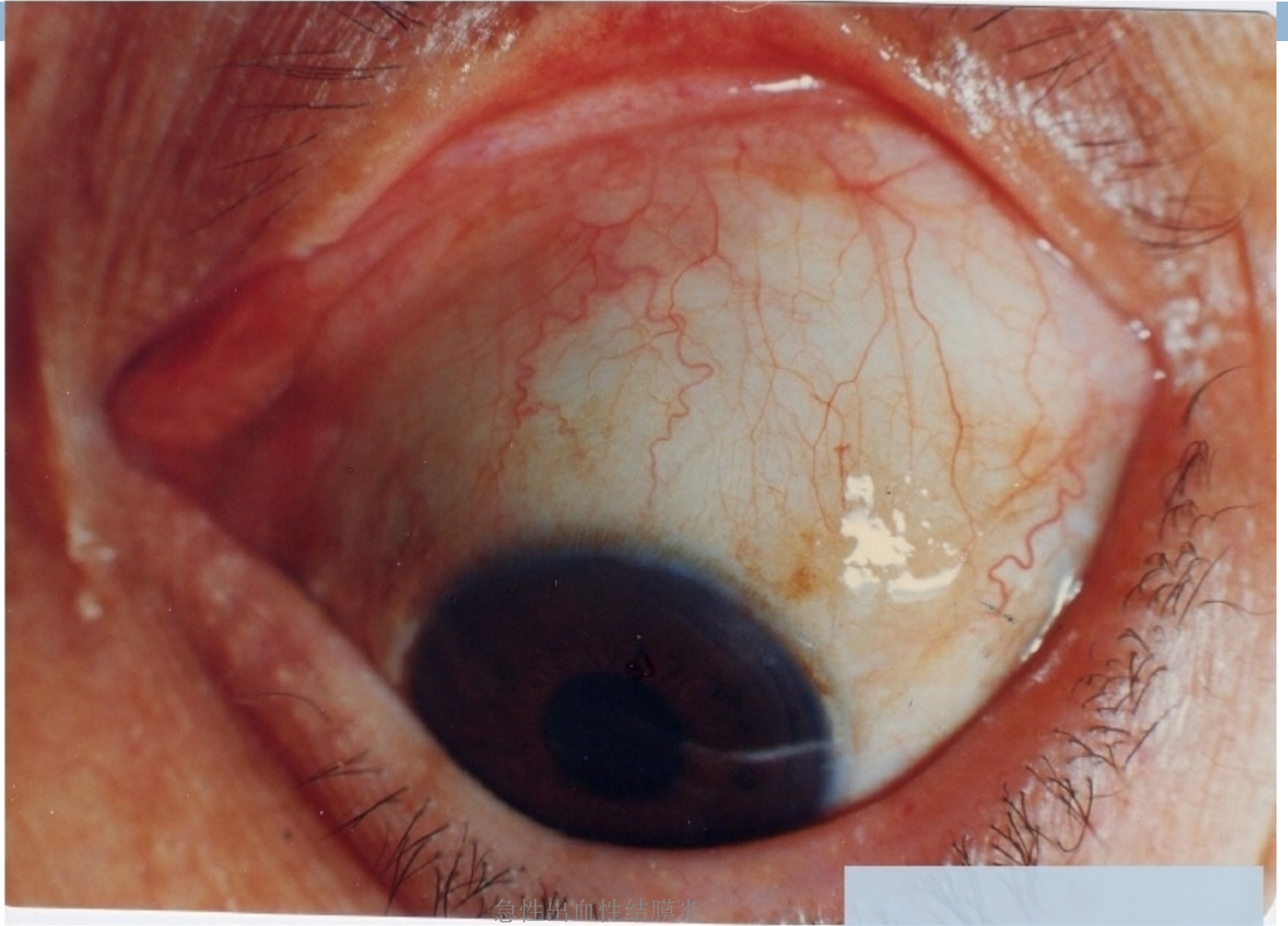病种	急性出血性结膜炎	流行性角结膜炎	急性细菌性结膜炎
<p>治疗、处理</p>	<p>1、告知隔离治疗，采取措施防止传染他人</p> <p>2、无特异性治疗药物，局部使用抗病毒药物治疗，1-2小时1次</p>	<p>1、告知患者采取措施防止或降低疾病传染到对侧眼或他人</p> <p>2、腺病毒感染没有特效的药物，人工泪液、局部抗组胺药物或冷敷可以缓解症状</p> <p>3、局部使用糖皮质激素可以缓解球结膜水肿等体征，但是会延缓病毒消失的时间，症状缓解2周后还可能有病毒存在，注意逐步减药</p> <p>4、膜性结膜炎患者先去除假膜，利于药物作用</p>	<p>应用广谱局部抗菌素5通常是有效的。严重的可以根据实验室检测结果指导抗菌素的选择。</p>

患者照片①



急性出血性结膜炎

患者照片2



急性出血性结膜炎

以上内容仅为本文档的试下载部分，为可阅读页数的一半内容。如要下载或阅读全文，请访问：<https://d.book118.com/325220243101012010>