



第四十二章门静脉高压症课件



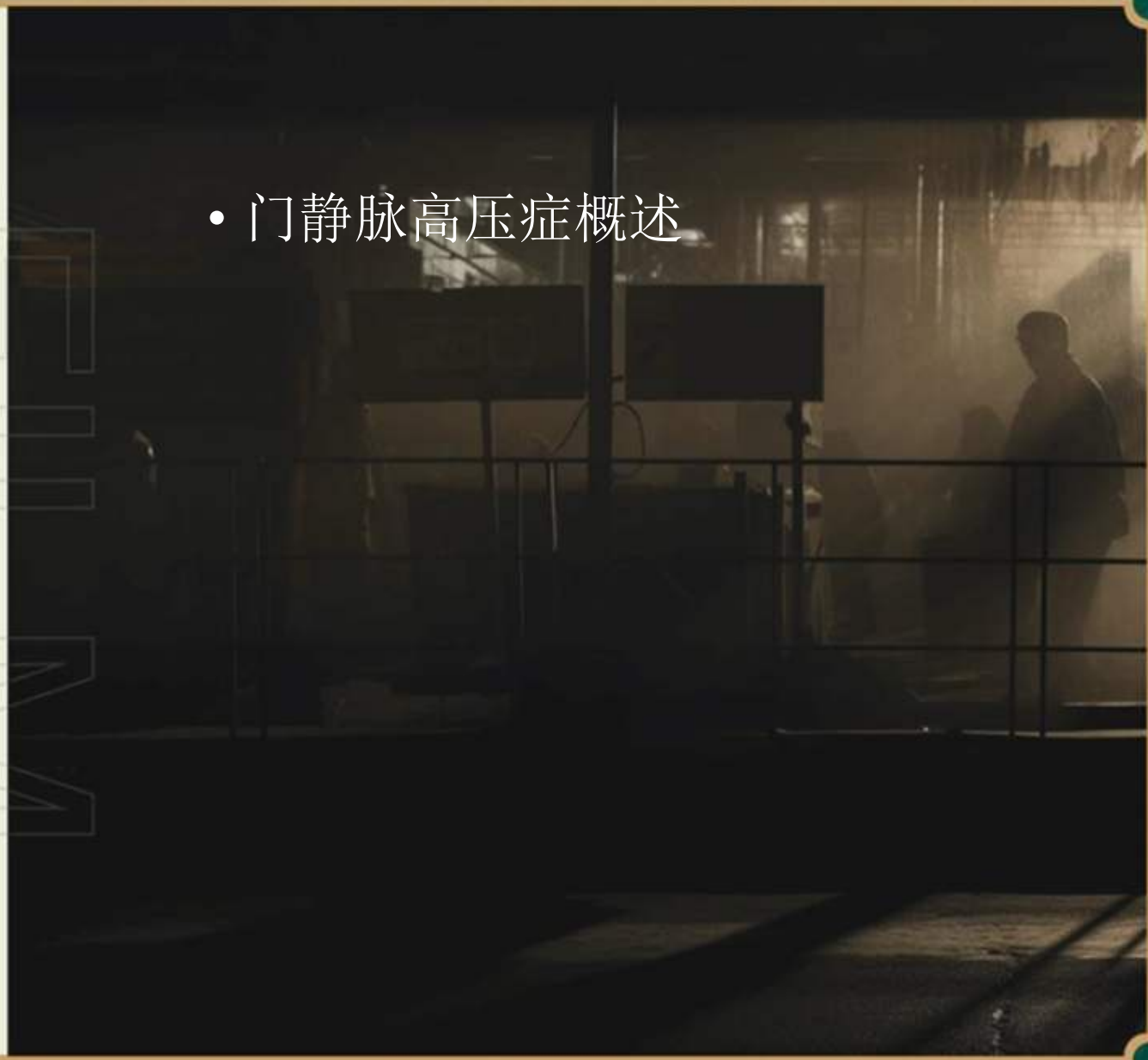目录

CONTENTS

The higher I got
the more amazed I was by the view.



- 门静脉高压症概述

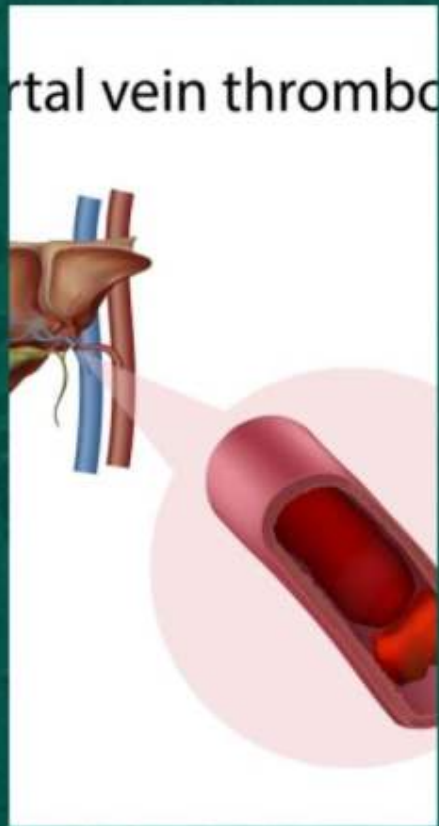


RETRO FILM RETRO FILM RETRO FILM RETRO FILM RETRO FILM RETRO FILM RETRO FILM RETRO FILM





定义与分类



定义



分类





病因与病理机制

病因

病理机制





临床表现与诊断

临床表现

诊断

门静脉高压症的诊断依赖于肝功能检查、影像学检查（如超声、CT、MRI等）以及内镜检查等。



RETRO FILM RETRO FILM RETRO FILM RETRO FILM RETRO FILM RETRO FILM RETRO FILM RETRO FILM





药物治疗



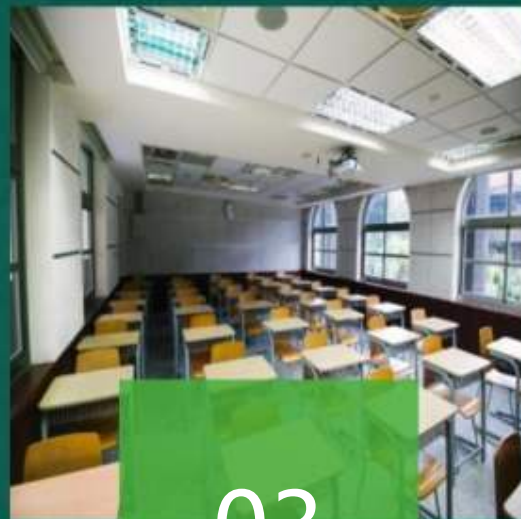
01

利尿药



02

降门脉压药



03

抗菌药



04

护肝药





介入治疗

经颈静脉肝内门腔静脉内支架分流术 (TIPS)

经皮经肝穿刺门静脉栓塞术 (PTVE)

球囊导管逆行闭塞术 (B-RTO)





手术治疗

脾切除

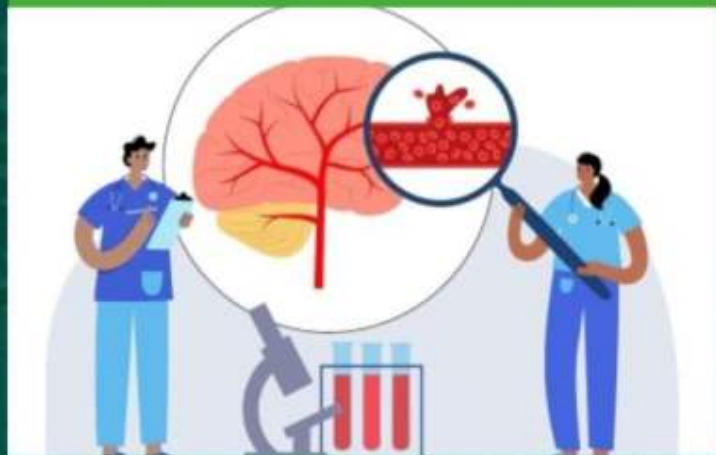
通过切除脾脏，降低门静脉压力，适用于门静脉高压症并发脾功能亢进的患者。

肝移植

通过移植健康的肝脏，从根本上解决门静脉高压症的病因，适用于肝硬化晚期患者。

门腔静脉分流术

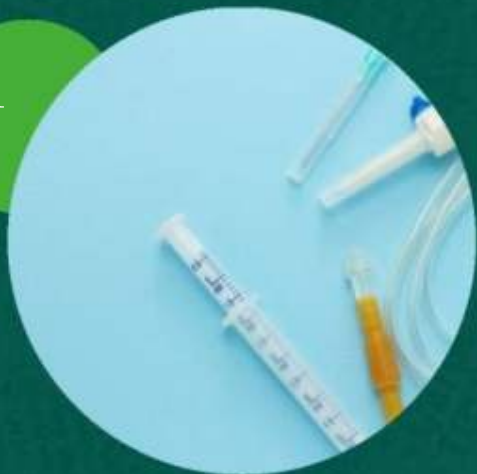通过建立门静脉与腔静脉之间的分流通道，降低门静脉压力，适用于门静脉高压症并发食管胃底静脉曲张出血的患者。





其他治疗方式

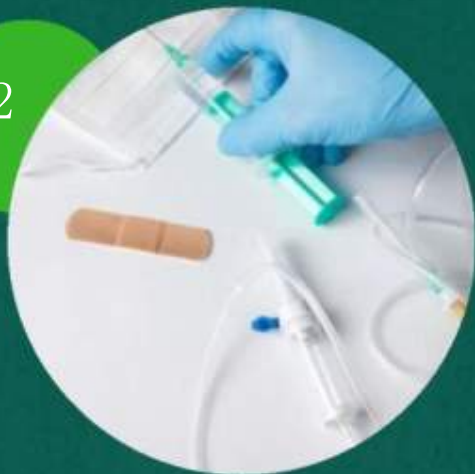01



内镜治疗



02



放射治疗



03

生活方式干预



RETRO FILM RETRO FILM RETRO FILM RETRO FILM RETRO FILM RETRO FILM RETRO FILM RETRO FILM



以上内容仅为本文档的试下载部分，为可阅读页数的一半内容。如要下载或阅读全文，请访问：
<https://d.book118.com/338022117127006133>