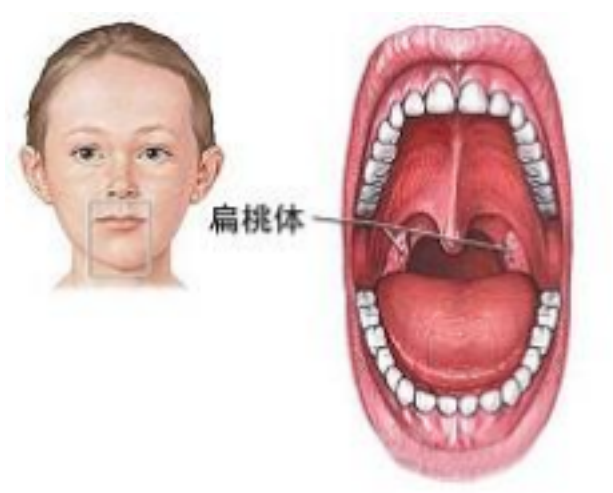
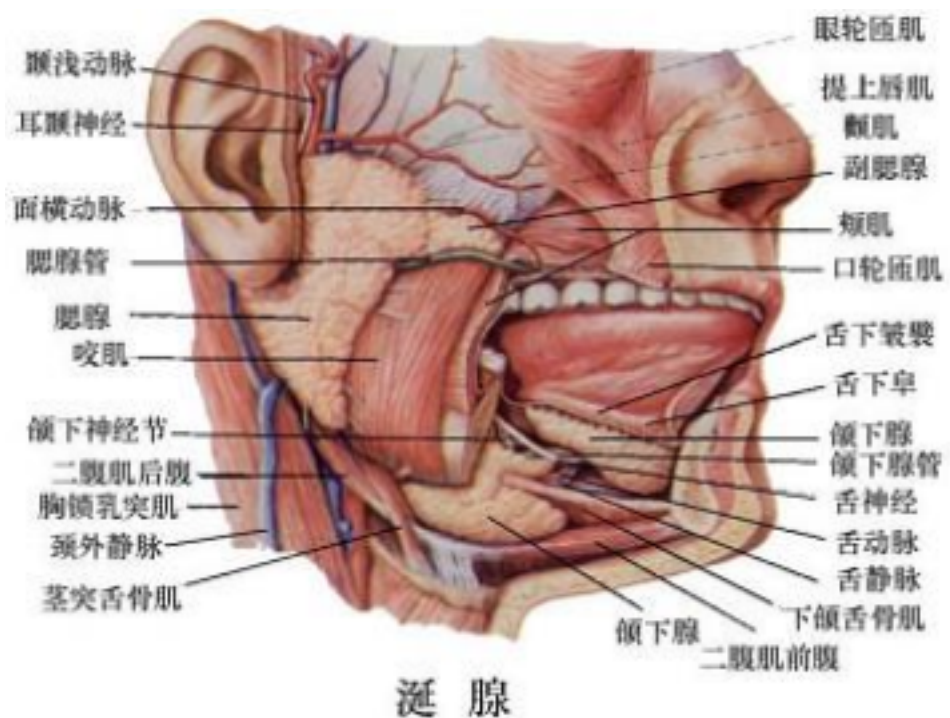
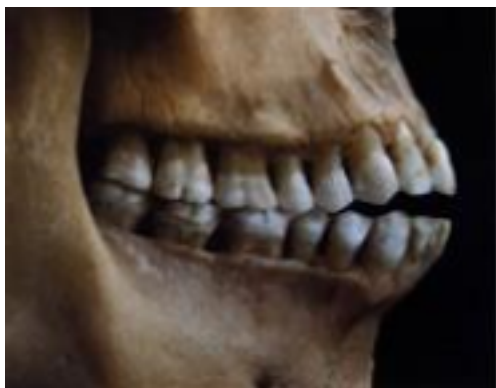

## 主治医师考试口腔正畸(习题卷30)

说明：答案和解析在试卷最后

**第1部分：单项选择题，共100题，每题只有一个正确答案，多选或少选均不得分。**

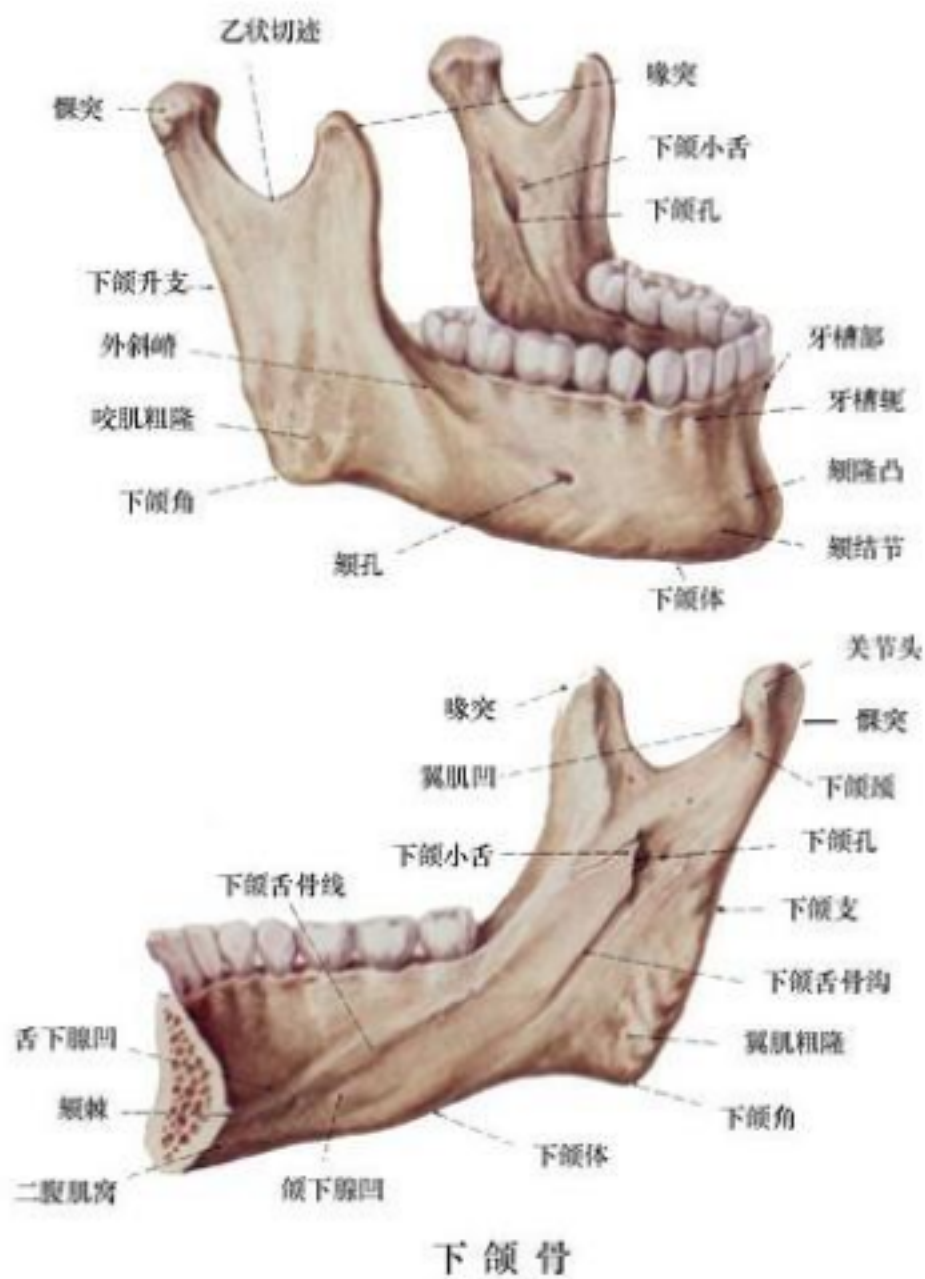
- [单选题]医学伦理难题的发生，从最终意义上看，是由于医学伦理关系中( )所决定的。  
A) 医学伦理理论的多样化  
B) 道德行为主体利益的复杂矛盾  
C) 医学伦理观念的急剧变化  
D) 医疗卫生体制的不完善
- [单选题]21岁女性患者，2周前因右下6可复性牙髓炎来院做间接盖髓术，术后冷水敏感加重，叩诊(+)，近日有自发痛，复诊时应如何处理 ( )  
A) 牙髓治疗  
B) 电活力测验  
C) X线片检查  
D) 不处理，继续观察  
E) 去暂充物，重新盖髓
- [单选题]急性化脓性牙髓炎症状，下述错误的是  
A) 不能定位  
B) 放射性疼痛  
C) 夜间疼痛加重  
D) 自发性阵发性疼痛  
E) 冷刺激疼痛加重
- [单选题]诊断牙内吸收最有价值的手段是  
A) 视诊  
B) 电活力测验  
C) 温度试验  
D) 口诊  
E) X线片
- [单选题]妊娠期龈炎牙菌斑中，主要致病菌是  
A) 中间普氏菌  
B) 牙龈卟啉单胞菌  
C) 福赛拟杆菌  
D) 具核梭杆菌  
E) 伴放线放线杆菌
- [单选题]下列哪项不属于口腔器官 ( )



- A) 扁桃体
- B) 颌骨
- C) 唇、颊、腭、舌、口底组织
- D) 涎腺
- E) 牙齿

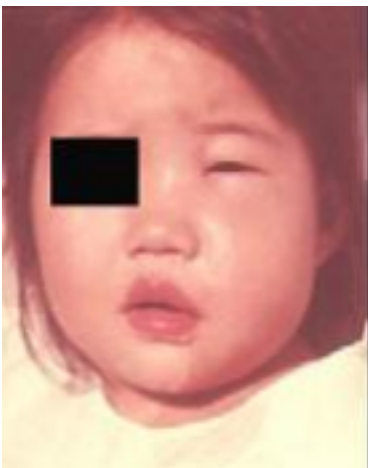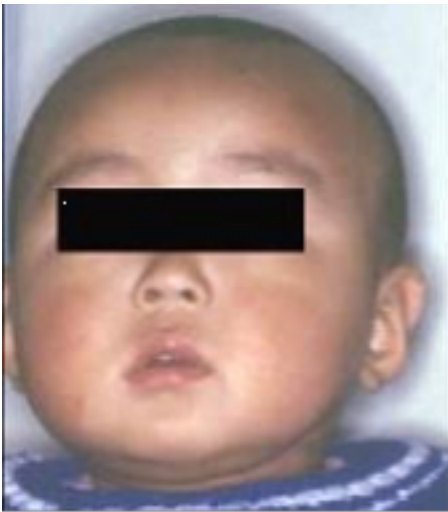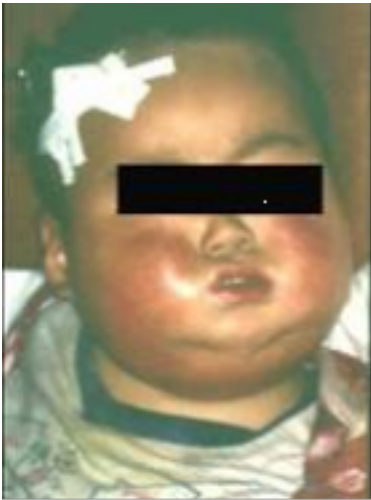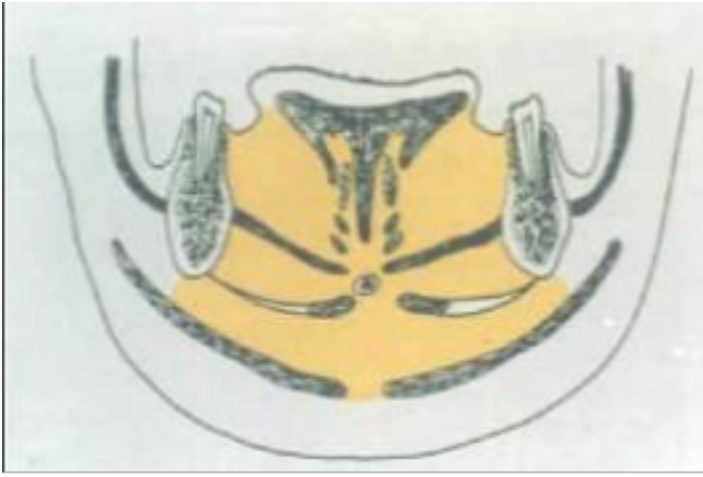
7. [单选题] 牙髓坏死后牙齿变色的原因

- A) 失去血液供应
- B) 血红蛋白分解产物进入牙本质小管
- C) 脓液进入牙本质小管



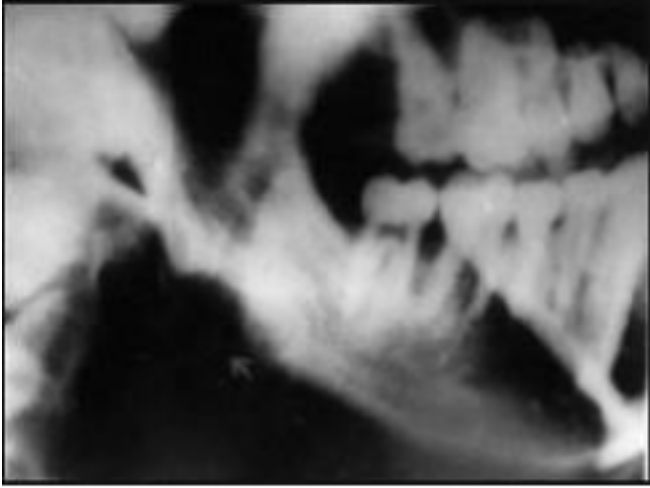
下颌骨

- D) 细菌分解产物进入牙本质小管
  - E) 胆固醇结晶进入牙本质小管
8. [单选题] 艾滋病的口腔症状不包括
- A) 非霍奇金淋巴瘤
  - B) Wegner肉芽肿
  - C) 龈炎
  - D) 牙周炎
  - E) 毛状白斑
9. [单选题] 婴幼儿颌下间隙感染常继发于 ( )



- A) 医源性感染
- B) 血源性感染
- C) 化脓性颌下淋巴结炎
- D) 上呼吸道感染
- E) 下颌磨牙根尖感染

10. [单选题]常引起边缘性骨髓炎的间隙感染是 ( )



- A) 颊间隙
- B) 咬肌间隙
- C) 颊下间隙
- D) 颌下间隙
- E) 眶下颊间隙

11. [单选题]乳牙萌出顺序为

- A) 乳中切牙→乳侧切牙→第一乳磨牙→第二乳磨牙→乳尖牙
- B) 乳中切牙→乳侧切牙→第一乳磨牙→乳尖牙→第二乳磨牙
- C) 乳中切牙→乳侧切牙→乳尖牙→第一乳磨牙→第二乳磨牙
- D) 乳侧切牙→乳中切牙→乳尖牙→第一乳磨牙→第二乳磨牙
- E) 乳侧切牙→乳中切牙→第一乳磨牙→乳尖牙→第二乳磨牙

12. [单选题]患者，女性，30岁，左上后牙自发痛2天。检查左上5松动(+)，叩痛(+)，冷(++)，无龋，近中牙周袋7mm。应急处理应采取的措施是 ( )

- A) 开髓
- B) 牙周袋冲洗
- C) 口服消炎药
- D) 松牙固定
- E) 拔牙

13. [单选题]不参与下颌侧方运动的肌肉是

- A) 颞肌
- B) 二腹肌
- C) 翼外肌
- D) 咬肌
- E) 翼内肌

14. [单选题]病理性再矿化是指

- A) 在机体生长发育成熟过程中，机体的无机离子在生物调控下在机体的特定部位与有机基质中的生物大分子结合形成具有一定结构的矿化组织

- B) 由于机体对生物矿化调控作用失衡，无机离子在该矿化部位形成异位矿化或异常矿化组织，或造成矿化组织矿化过度或不足
- C) 在生理状态下，牙刚萌出时，唾液中的钙、磷进入釉质表层孔隙内沉淀、矿化形成磷灰石晶体
- D) 牙受到外界因素影响发生脱矿后，病损组织重新矿化的现象
- E) 将人或动物的釉质，经酸蚀法或酸性凝胶致人工龋的方法制成标本，然后用再矿化液或者唾液处理这些样本，观察再矿化效果和分析其中发生的变化

15. [单选题]下列疾病不属于感染性疾病的是 ( )

- A) 口腔结核
- B) 鹅口疮
- C) 带状疱疹
- D) 复发性疱疹性口炎
- E) 天疱疮

16. [单选题]舌背黏膜中，位于舌侧缘后部，呈5~8条平行排列的皱襞的是

- A) 丝状乳头
- B) 菌状乳头
- C) 轮廓乳头
- D) 叶状乳头
- E) 味蕾

17. [单选题]下列不引起牙本质过敏症的疾病是

- A) 磨耗
- B) 龋病
- C) 牙髓钙化
- D) 楔状缺损
- E) 牙折

18. [单选题]颜面部烧伤时组织水肿最明显的时间是 ( )

- A) 24小时
- B) 48小时
- C) 8小时
- D) 36小时
- E) 12小时

19. [单选题]贴面修复不适用于

- A) 前牙四环素牙
- B) 前牙切角缺损
- C) 上颌侧切牙反

**牙**

- D) 前牙釉质发育不良
- E) 上颌中切牙间隙过大

20. [单选题]咽后壁瓣的宽度一般为咽后壁宽度的

- A) 1 / 3
- B) 2 / 3
- C) 1 / 4
- D) 1 / 2
- E) 3 / 4

21. [单选题]引起楔状缺损的主要原因是 ( )

- A) 不正确的刷牙方式
- B) 酸的作用
- C) 牙体组织疲劳
- D) 牙周病
- E) 牙颈部的特殊结构

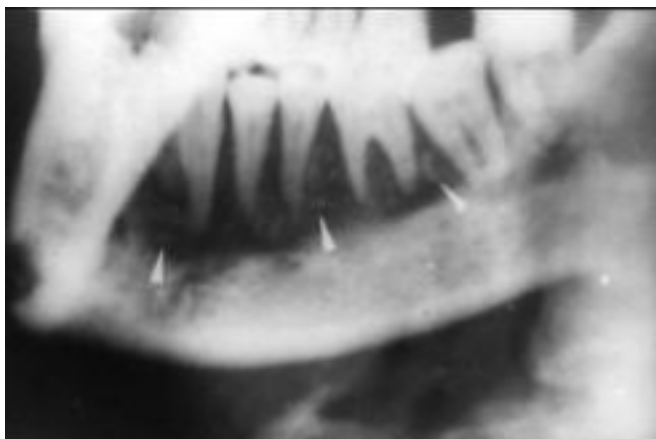22. [单选题]某病人将参加一种高血压药物的临床实验，在实验中医务人员应遵循以下原则，除了

- A) 实验必须得到病人的同意
- B) 病人应承担实验的一切后果
- C) 向病人讲解实验的有关内容
- D) 一切以病人的利益第一
- E) 实验要有利于学科的发展

23. [单选题]下列不属于拔牙适应证的是

- A) 严重龋坏不能治疗的牙
- B) 晚期牙周病，牙周骨组织吸收严重，极为松动的牙
- C) 反复发生冠周炎，或引起邻牙牙根吸收、龋坏的阻生牙
- D) 成人牙列中滞留的乳牙，无松动、下方恒牙先天缺失
- E) 因正畸治疗需要减数的牙

24. [单选题]慢性中央性颌骨骨髓炎的治疗应 ( )



- A) 切开引流
- B) 及早拔除病灶牙
- C) 大剂量抗生素控制感染
- D) 全身支持疗法
- E) 死骨刮除、病灶牙拔除

25. [单选题]非特异性菌斑学说主要观点认为 ( )

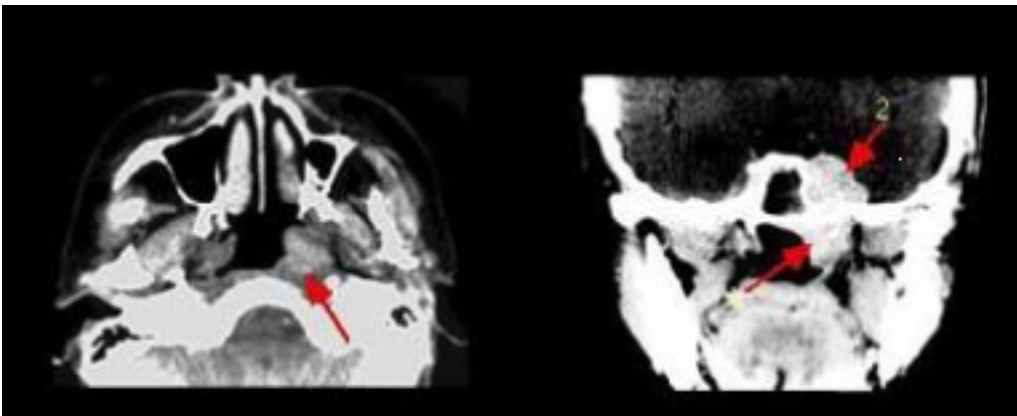
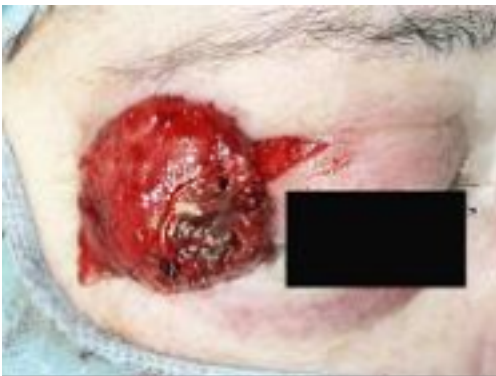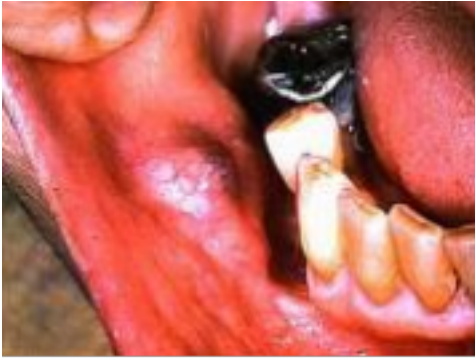- A) 不同类型的牙周病由不同的特异性细菌所致，强调菌斑细菌的质
- B) 牙周病由外源性的特殊致病菌斑感染所致
- C) 牙周炎是一种机会性感染，即菌群失调的观点
- D) 牙周病是由非特异性的口腔菌群混合感染所致，与菌斑的量密切相关
- E) 牙周病是由非特异的口腔菌群混合感染所致，与细菌的毒力密切相关

26. [单选题]牙周病的病因，正确的是 ( )

- A) 菌斑可引起牙周病
- B) 全身疾病可引起牙周病
- C) 食物嵌塞可引起牙周病

- D) 创伤可引起牙周病
- E) 以上均是

27. [单选题] 哪项不符合腺样囊性癌的肿瘤(如组图)生物学行为 ( )



- A) 肿瘤易沿神经生长
- B) 区域淋巴结转移率高
- C) 侵袭性极强
- D) 血行转移率高
- E) 常出现神经症状

28. [单选题] 下列不属于个别牙错位的是

- A) 牙列拥挤
- B) 低位牙
- C) 腭向错位牙
- D) 近中错位牙
- E) 易位牙

29. [单选题] Begg技术把整个矫治过程分为三期，第一期的矫治目标是

- A) 获得所穷牙齿理想的倾斜度和轴倾角
- B) 牙位及

殆



接触关系的进一步调整

C)拉尖牙向远中

D)关闭后牙间隙，矫正扭转的前磨牙，调整磨牙关系至Ⅰ类

𪗇

关系

E)打开前牙咬合，解除前牙拥挤，排齐前牙，矫正磨牙反

𪗇

和锁

𪗇

30. [单选题]某研究者为了验证氯霉素对伤寒的疗效，在408例伤寒患者中进行对照实验，其中251例用氯霉素治疗，其余157例不用。结果使用组251人中死亡20人，病死率7.07%；未用组157人中死亡36人，病死率22.8%。在临床医学研究中，对受试者应该做到的是（）

A)在医学研究中，不必一味坚持知情同意

B)为了更好地获得实验数据，可以对患者说慌，可以不解答患者的疑问

C)危重患者和病情发展变化快的患者不应被使用安慰剂

D)在医学研究中，即使患者病情恶化也不可以中断实验

E)以科学利益放在第一位，患者利益放在第二位

31. [单选题]男性患者，26岁，左侧后牙自发痛。夜间剧痛为主诉就诊，检查：左下8前倾阻生，牙冠与左下7远中牙颈部形成的间隙有较多的食物嵌塞，远中冠周轻度充血，冠周袋无脓，触痛(-)，X线片见左下7远中牙颈部深龋。最恰当的应急处理是

A)拔除左下8

B)左下7

𪗇

面开髓，开放

C)左下7、8冠周及牙周用双氧水、盐水冲洗，并上碘甘油

D)左下7远中去腐，安抚治疗

E)静脉滴注广谱抗生素

32. [单选题]楔状缺损常发生在哪些部位（）

A)前牙或后牙牙颈部的唇、颊面

B)前牙或后牙的远中牙面

C)前牙或后牙的任何牙面

D)前牙或后牙的近中牙面

E)前牙或后牙的舌面

33. [单选题]提高口腔颌面部恶性肿瘤疗效的关键在于（）

A)中西医结合治疗

B)以放射治疗为主

C)以化学治疗为主

D)手术彻底切除肿瘤

E)精神及心理治疗

34. [单选题]当患者在局麻出现晕厥时，错误的处置是

A)应立即停止注射麻药

B)升高椅位使患者头抬高

C)松解衣领

D)芳香氨乙醇或氨水刺激呼吸

E) 吸氧并静脉注射高渗葡萄糖

35. [单选题]面部的运动神经是

- A) 舌神经
- B) 耳大神经
- C) 三叉神经
- D) 面神经
- E) 舌下神经

36. [单选题]美国一女患者，患有严重的脑综合征、慢性压疮(褥疮)、心脏病、糖尿病等，对环境没有感觉，只有原始的脑功能，有自主呼吸，没有认识、行为能力，且无改善的希望，住院不久即插入鼻饲管以维持生命。她的监护人要求取走鼻饲管，被主管医师拒绝，监护人向法院起诉要求强迫取走，法院同意并下令取走；但受理上诉的法院否定了这个决定，认为中止喂饲就是杀人。3年后，女患者死亡，她的鼻饲管仍保留着主管医师拒绝患者监护人的请求，其理由是：医疗行为必须体现

- A) 医乃仁术
- B) 不伤害原则
- C) 尊重患者自主原则
- D) 生命神圣
- E) 以上都是

37. [单选题]以下哪种水门汀具有防龋作用

- A) 氢氧化钙水门汀
- B) 磷酸锌水门汀
- C) 聚羧酸锌水门汀
- D) 玻璃离子水门汀
- E) C和D

38. [单选题]口底-囊性肿块，切片检查囊壁衬里为鳞状上皮，囊壁结缔组织中有少量慢性炎症细胞浸润，壁外可见少量散在黏液腺泡，应诊断为

- A) 皮样囊肿
- B) 黏液囊肿
- C) 表皮样囊肿
- D) 舌下囊肿
- E) 淋巴水肿

39. [单选题]复发性单纯疱疹性口炎与复发有关的诱因不包括 ( )

- A) 妇女月经期
- B) 局部机械损伤
- C) 感冒等发热性疾病
- D) 微量元素缺乏
- E) 过度疲劳

40. [单选题]以下哪项不是囊性水瘤的临床表现 ( )

- A) 体位试验阳性
- B) 多位于颈部
- C) 表面皮肤色泽正常
- D) 扪诊柔软，有波动感
- E) 呈多房囊腔，内有透明囊液

41. [单选题]WHO肿瘤国际组织学分类协作中心将恶性多形性腺瘤分为四型，不属于其中的为

- A) 肉瘤

- B) 非侵袭性癌
- C) 侵袭性癌
- D) 癌肉瘤
- E) 转移性多形性腺瘤

42. [单选题] 男性患者，56岁，2周前发现右下后牙龈有小包，平时无明显不适，右下第一前磨牙咬合面龋深及髓腔，牙髓无活力，叩痛(-)，X线片见：右下第一前磨牙根尖透射区不规则，边界模糊。主诉牙应诊断为

- A) 慢性牙槽脓肿
- B) 根尖囊肿
- C) 根尖肉芽肿
- D) 慢性牙髓炎
- E) 慢性牙周炎

43. [单选题] Turner牙是指 ( )

- A) 先天性梅毒的半月形切牙
- B) 氟斑牙
- C) 多生牙
- D) 牙中牙
- E) 因乳牙根尖周严重感染致其继承恒牙牙釉质发育不全

44. [单选题] 面静脉起自于 ( )

- A) 眶上静脉
- B) 额静脉
- C) 内眦静脉
- D) 眶下静脉
- E) 翼静脉丛

45. [单选题] 颞下颌关节可复性盘前移位的主要症状为 ( )

- A) 疼痛
- B) 关节区肿胀
- C) 关节弹响
- D) 开口型异常
- E) 张口受限

46. [单选题] 斜坡型牙槽嵴的舌杆应安放在

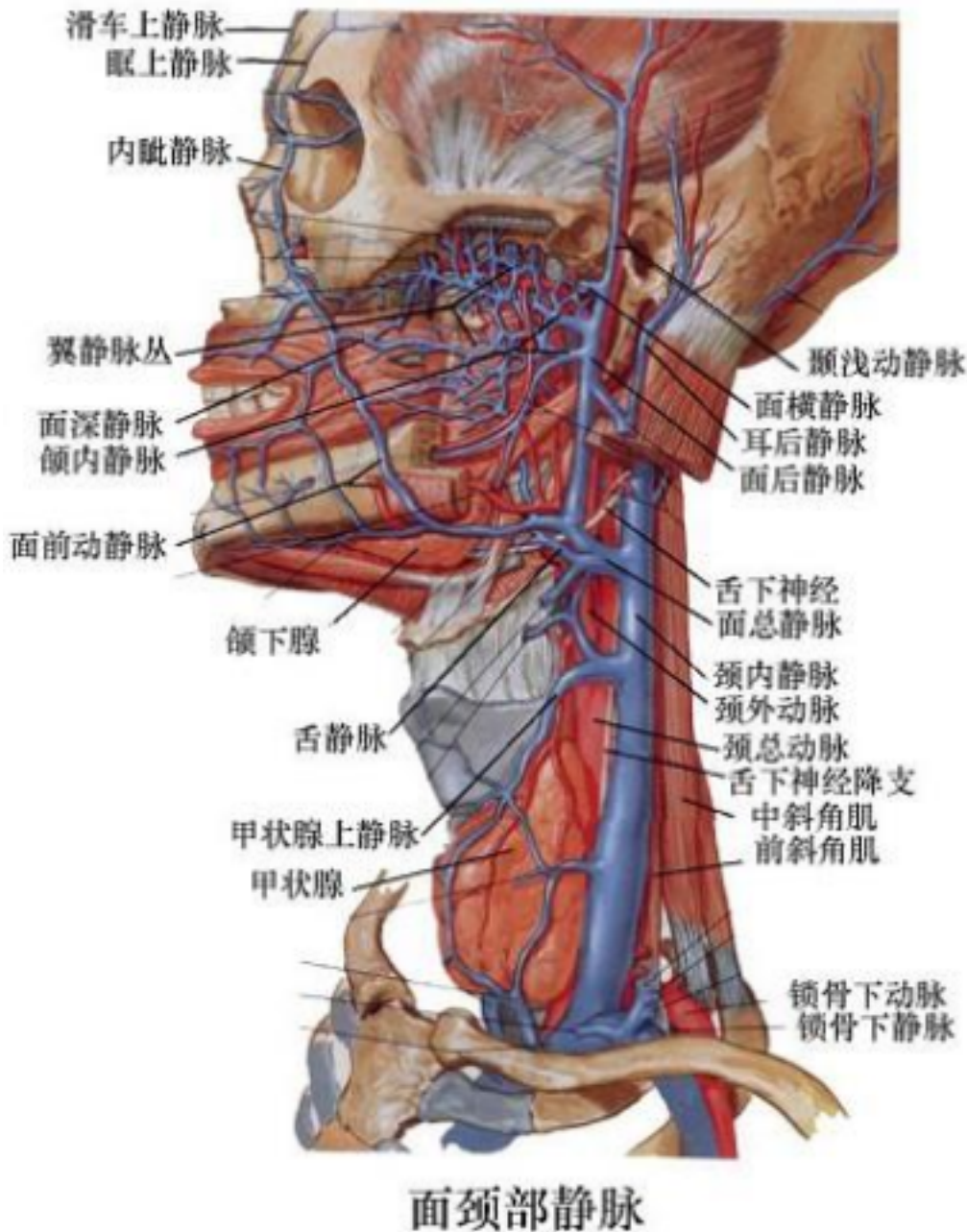
- A) 离开黏膜0.5mm
- B) 牙槽嵴的非倒凹区
- C) 与黏膜轻轻接触
- D) 牙槽嵴的倒凹区内
- E) 位于牙龈与舌系带之间不影响舌运动

47. [单选题] 根尖肉芽肿主要特征为

- A) 周围主要是中性粒细胞、巨噬细胞，外围以密集的淋巴细胞、浆细胞
- B) 以淋巴细胞、浆细胞、巨噬细胞浸润根尖周组织，并有肉芽组织形成
- C) 可见血管内皮细胞和成纤维细胞增生
- D) 肉芽肿周围可见有上皮存在
- E) 中性粒细胞、边缘可见巨噬细胞临近牙周膜和骨髓可见血管充血

48. [单选题] 现代临终关怀事业的创始人是 ( )

- A) 美国的库布勒-罗斯
- B) 英国的南丁格尔



- C) 德国的康德
- D) 英国的桑德斯
- E) 美国的史密斯

49. [单选题]患者上中切牙因冠折1/4行烤瓷冠修复，粘固2个月，自诉遇冷热刺激时疼痛明显，无自发痛，叩(-)，最可能的原因是

- A) 咬合创伤
- B) 慢性根尖周炎
- C) 慢性牙周炎急性发作
- D) 急性牙髓炎
- E) 慢性牙周炎

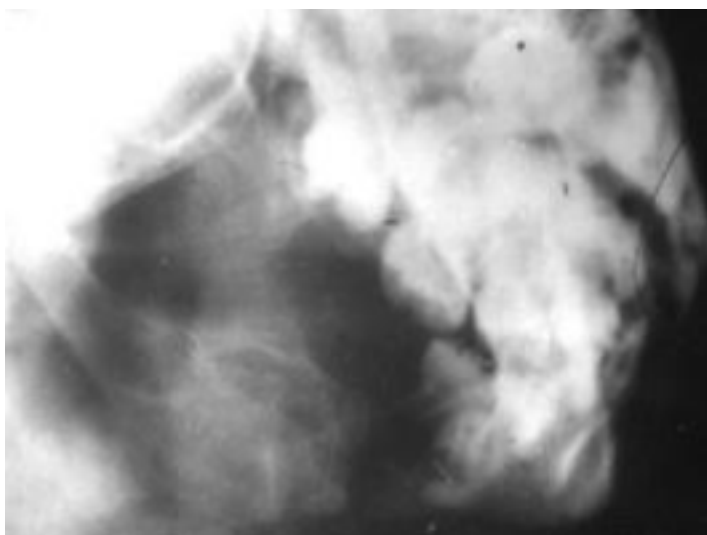
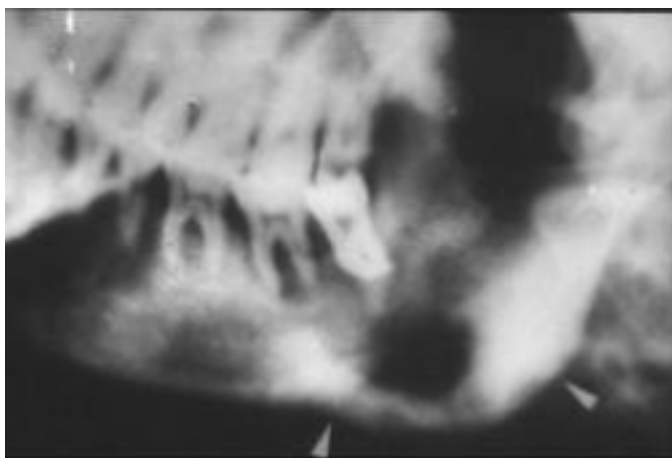
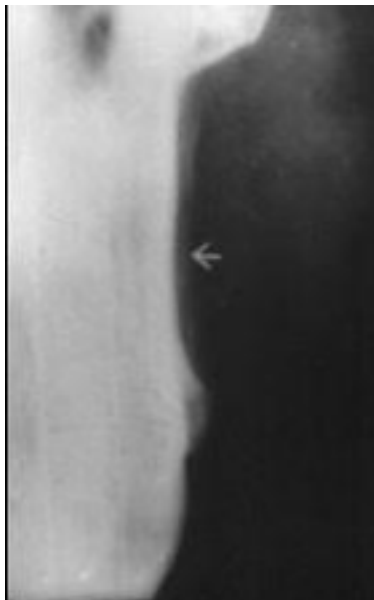
50. [单选题]关于序列拔牙矫治的原则和步骤说法不正确的是

- A) 适用于替牙期牙列严重拥挤
- B) 拔除第一前磨牙，让尖牙萌出到第一前磨牙的位置上
- C) 拔除尖牙，让侧切牙调整到正常的位置
- D) 拔除第一乳磨牙，让第一前磨牙尽早萌出
- E) 序列拔牙只适用于恒牙期(11~13岁)牙列中度拥挤者

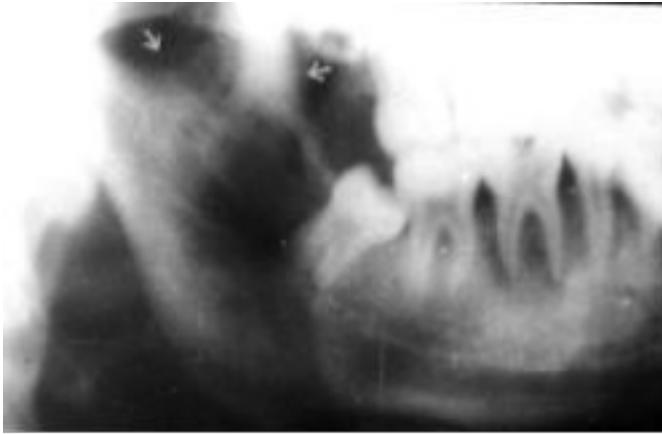
51. [单选题]囊性淋巴管瘤的临床表现应除外 ( )

- A) 有可压缩性，体位移动试验阳性
- B) 内有透明浅黄色水样液体
- C) 好发于儿童及青少年
- D) 表面皮肤正常，柔软有波动感
- E) 主要发生于颈部锁骨上方

52. [单选题]在颌骨骨髓炎中，哪一种可发现多个牙松动及疼痛 ( )



A) 急性中央性



- B) 放射性骨髓炎
- C) 边缘性
- D) 慢性化脓性
- E) 婴幼儿上颌骨髓炎

53. [单选题]成牙本质细胞瘤是下列哪种疾病的一种类型

- A) 牙源性钙化囊肿
- B) 成牙本质细胞坏死
- C) 牙源性钙化上皮瘤
- D) 源性腺样瘤
- E) 良性成牙本质细胞瘤

54. [单选题]维生素B2缺乏症除有口角炎外，还表现为（）

- A) 鼻炎、唇炎
- B) 舌炎、咽炎
- C) 咽炎、唇炎
- D) 舌炎、唇炎
- E) 鼻炎、舌炎

55. [单选题]在解剖上与面神经关系最密切的涎腺是（）

- A) 腮腺
- B) 下颌下腺
- C) 舌下腺
- D) 腭腺
- E) 唇腺

56. [单选题]智齿冠周炎是指什么牙位发生的炎症（）

- A) 下颌第3磨牙
- B) 上颌第3磨牙
- C) 上、下颌第3磨牙
- D) 下颌第1磨牙
- E) 下颌第2磨牙

57. [单选题]医德实践的具体内容不包括（）

- A) 医德评价
- B) 医德教育
- C) 医德规范体系
- D) 医德修养
- E) 以上都不是

以上内容仅为本文档的试下载部分，为可阅读页数的一半内容。如要下载或阅读全文，请访问：<https://d.book118.com/378066141071006072>