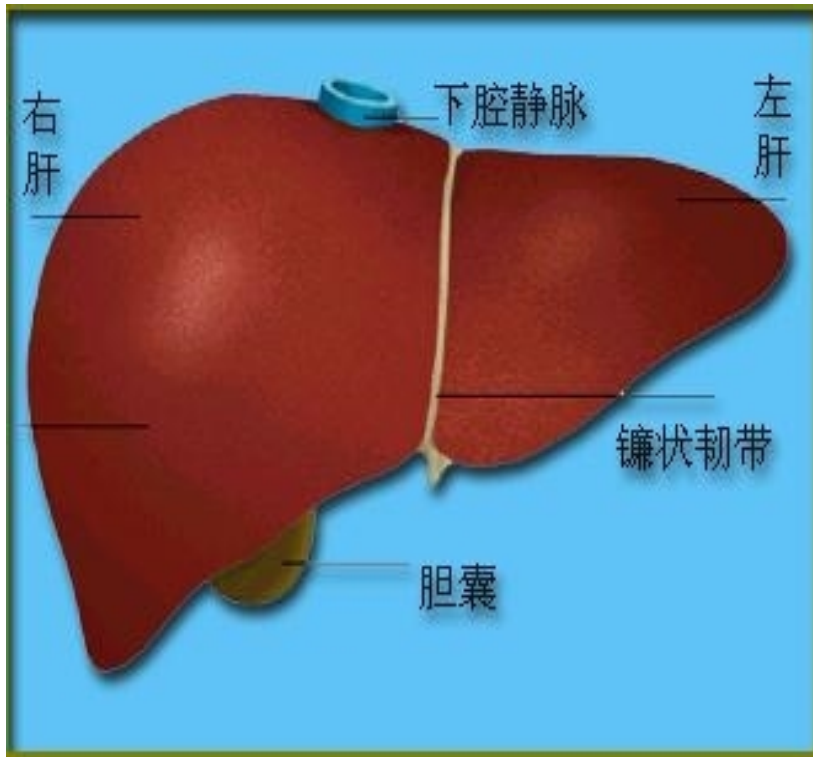
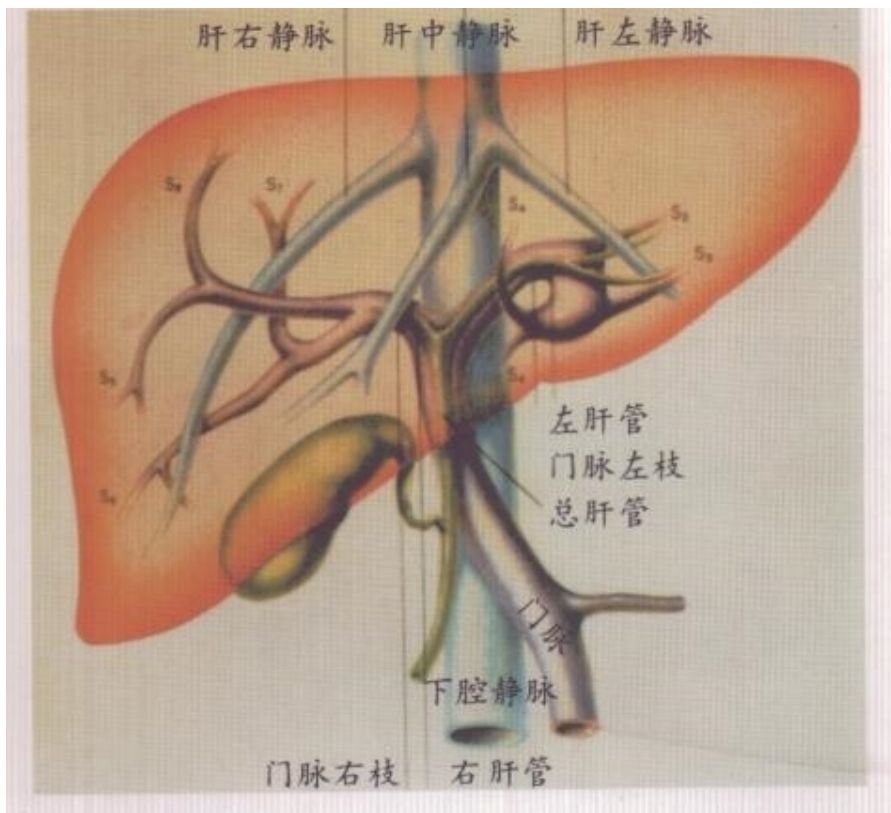


肝脏疾病

肝解剖



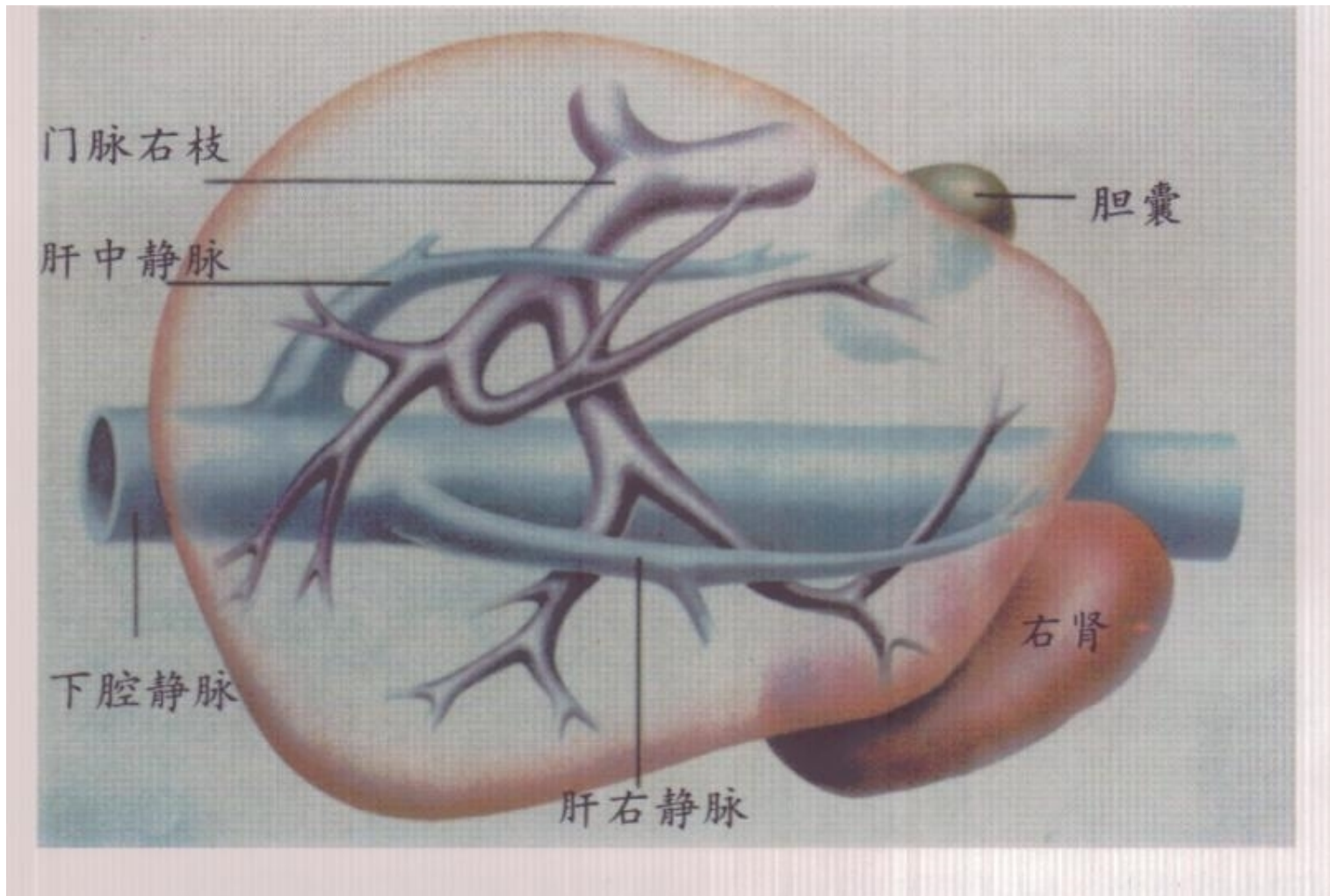
- 肝脏主要位于右季肋部，部分在上腹部，是上腹部最大的器官，分为膈面和脏面，左右两叶。



- 肝内由肝组织和管道系统组成，管道系统分为格利森系统和肝静脉系统。格利森系统指门静脉，胆管和肝动脉，三者被格利森鞘包裹，在肝内外走行一致。门静脉和肝静脉走行呈十字交叉状。门静脉主干是由脾静脉和肠系膜上静脉汇合而成。

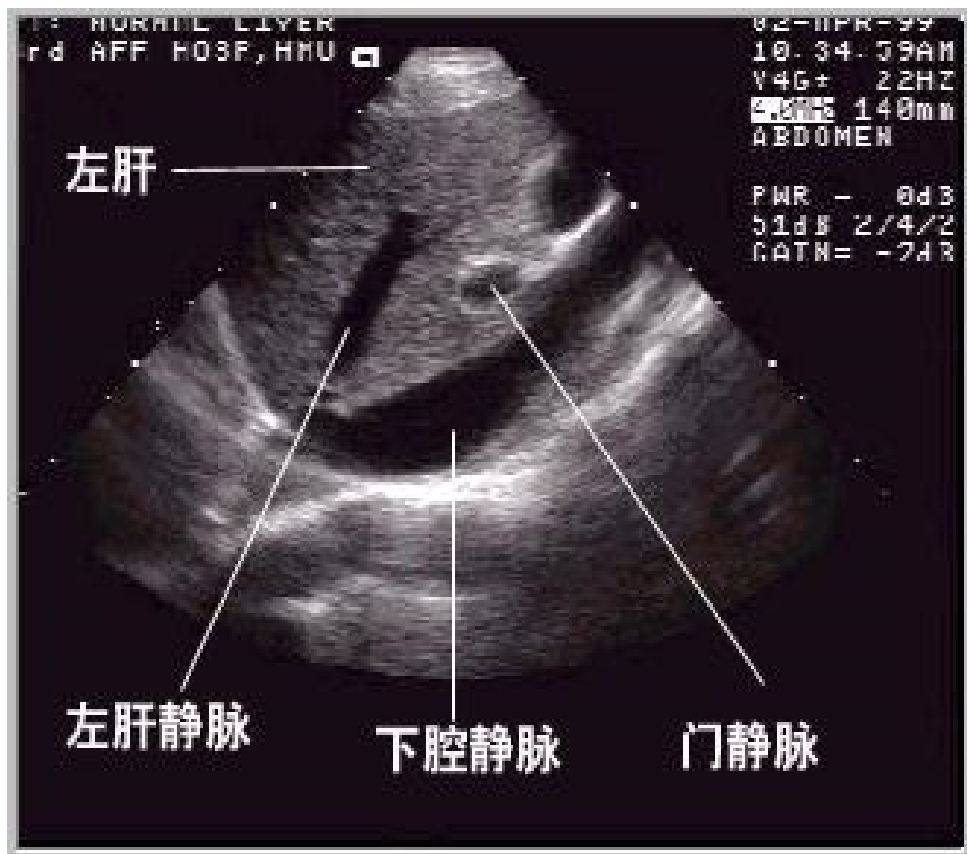
问题？

- 肝脏的两个面称（ ） 、 （ ）面

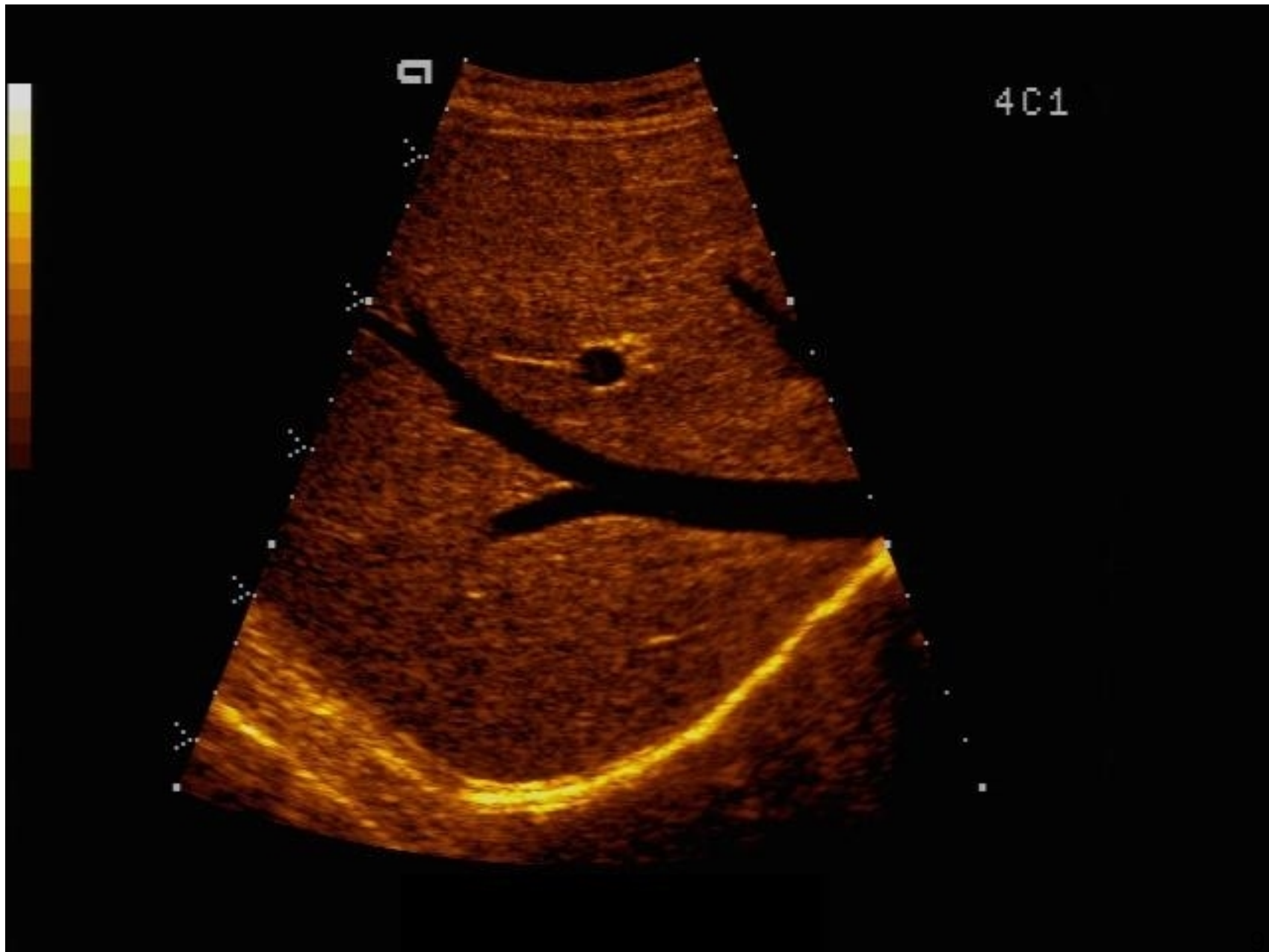


左肝、中肝、右肝静脉汇入下腔静脉

- 最有利于肝脏扫查的呼吸阶段是深吸气后屏气



- 正常声像图
肝包膜光滑，肝内光点呈中等回声，分布均匀
肝静脉显示清晰，门静脉主干内径成人一般小于1.3cm.



原发性肝癌

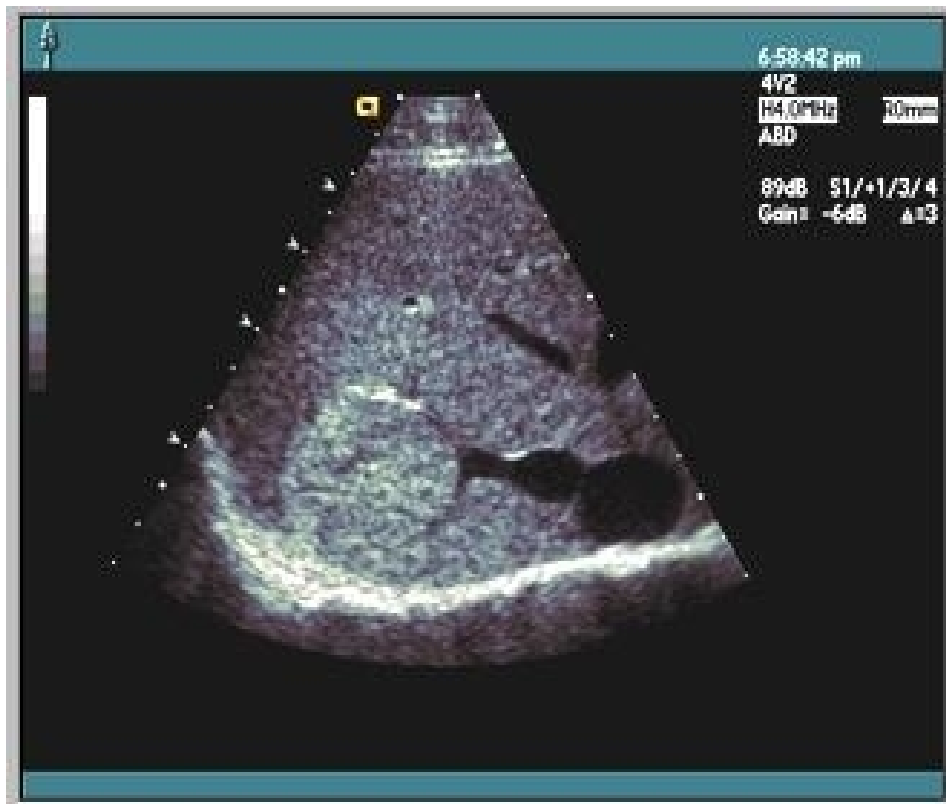- **分型 声像图:**

1巨块型: 癌瘤直径大于5cm。

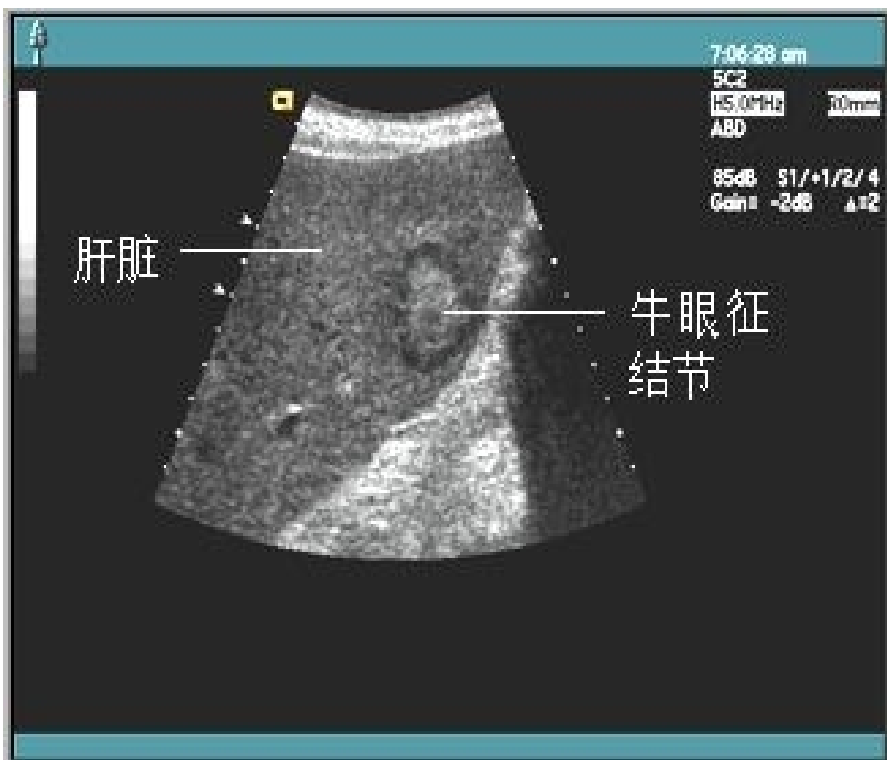2结节型: 癌瘤直径大于2cm, 小于5cm。

3弥漫型: 癌瘤直径小于2cm, 弥漫分布于全肝。

4混合型: 以上任意几种同时存在。



- 超声诊断要点
(1) 直接征象：肝内见一个或多个光团，回声可强可弱。周边可见声晕或靶环征（为癌肿推开周围小血管，形成的血管围绕征）。



- 牛眼征
肝内高回声团块周围可见低回声声晕叫牛眼征，多见于肝转移癌。

- 肝脏转移癌的最常见表现为

牛眼征

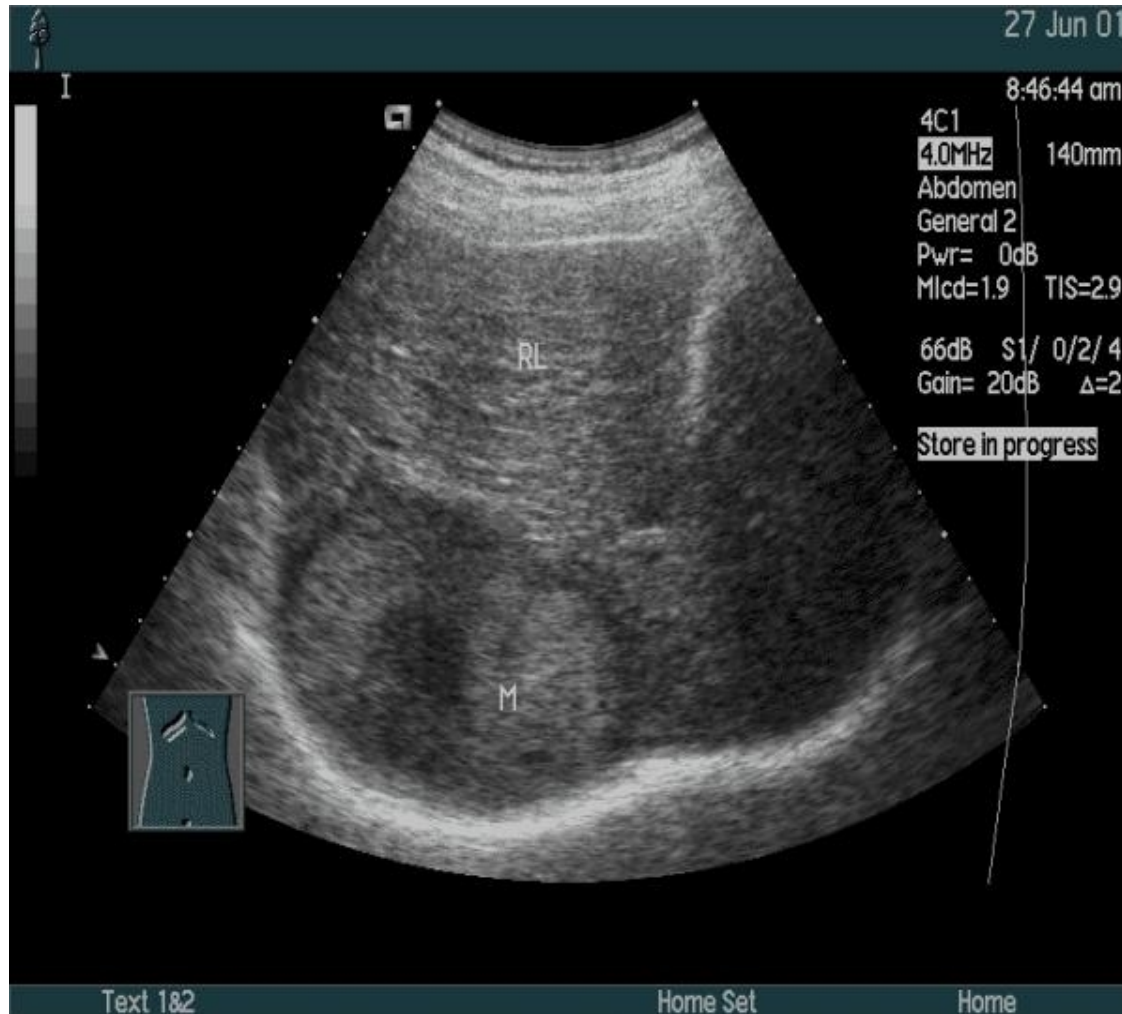(2) 间接征象

1: 肝肿大

2: 压迫征象：如门静脉，肝静脉受压变形。

3: 转移征象：门静脉，肝静脉，下腔静脉内癌栓。

4: 腹水，腹腔淋巴结转移。



(3) 彩色多普勒：CDFI显示癌瘤光团
周边和光团内见丰富的动脉血流信号。

问题？

- 何为牛眼征？

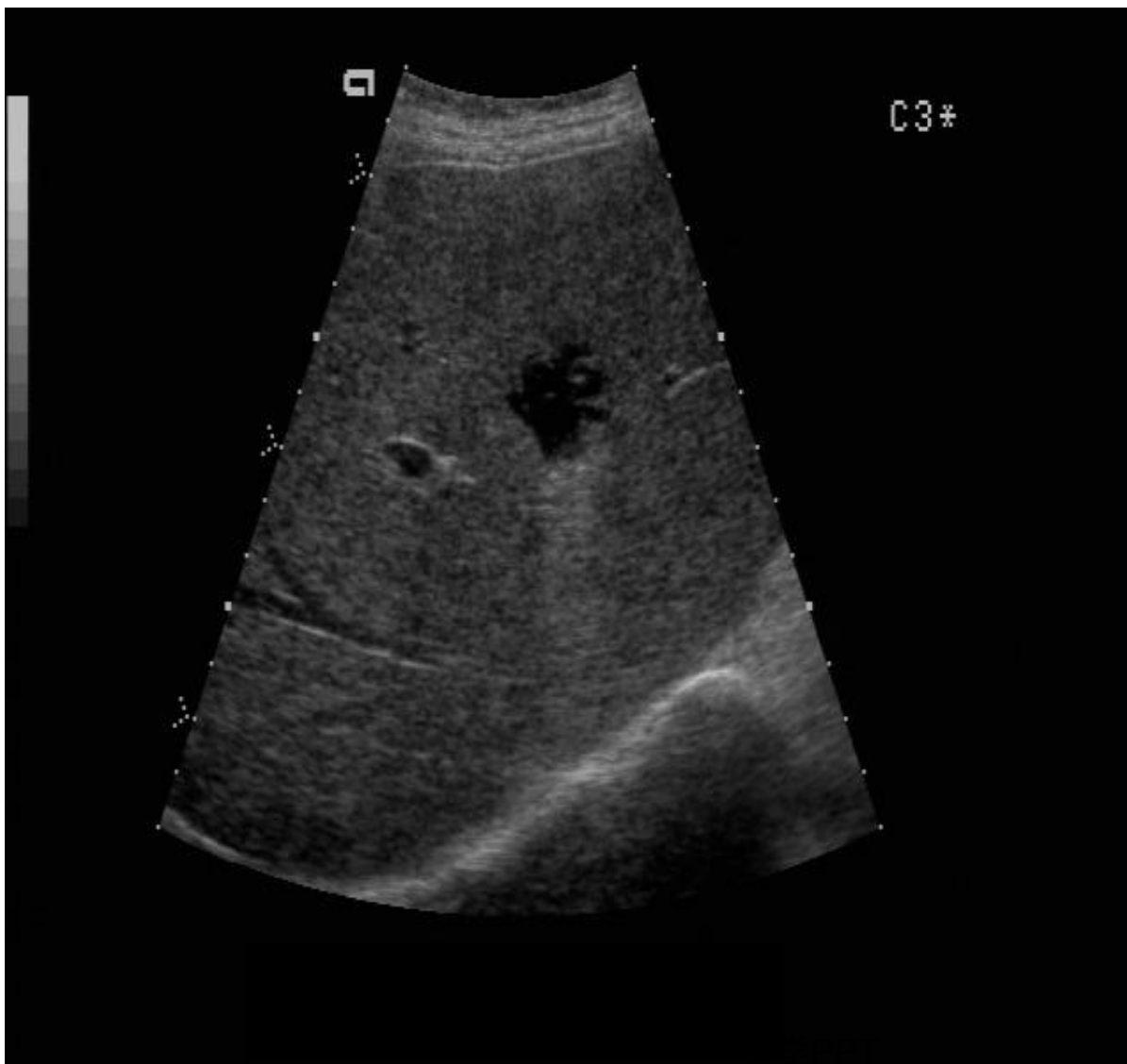问题？

- 以下哪项是原发性肝癌的继发征象
 - A. 肝内有一较大团块，内见“块中块”表现
 - B. 肝内见中等大小的实性结节，内有“镶嵌”样结构
 - C. 肝内实性团块，内见不规则无回声
 - D. 肝脏形态失常，实质回声强弱不均，呈结节状分布
 - E. 团块外周的血管绕行征

- 肝囊肿 病理和临床表现

肝囊肿在肝内呈局限性缓慢生长。患者女性多于男性。大多数为先天性。

肝囊肿的临床表现根据囊肿的大小，生长部位和合并症的不同而有很大区别。小的肝囊肿多无明显症状，大的肝囊肿尤其是位于肝包膜附近时可出现右上腹胀痛或隐痛。个别囊肿可能自行消失或缩小。



声像

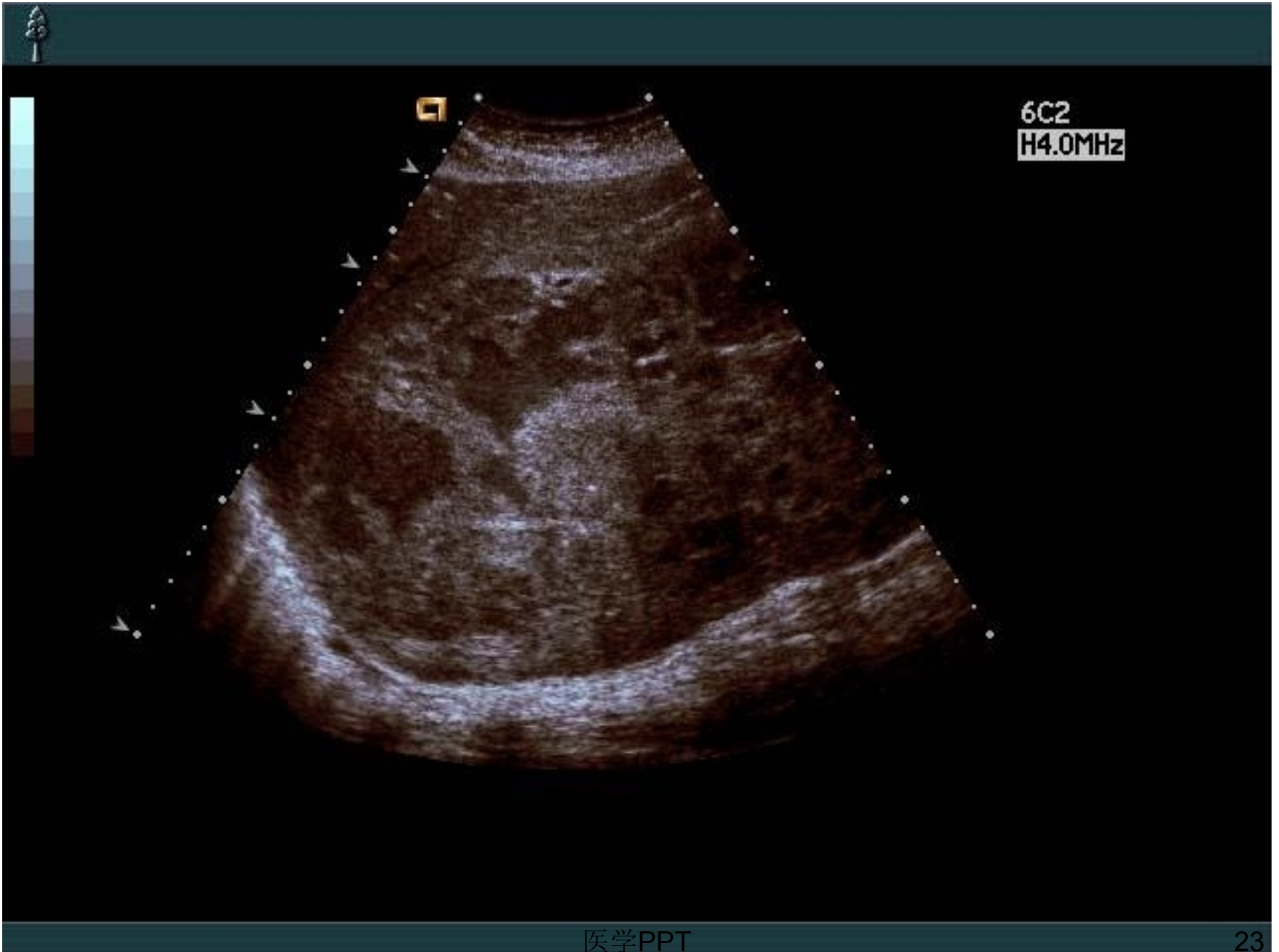
图上见肝内有一个或多个类圆形无回声暗区，壁纤细，光滑，暗区内清亮。

问题？

- 以下对肝囊肿描述错误的是
 - A. 类圆形的无回声
 - B. 纤细、光滑、整齐的囊壁
 - C. 内部透声良好的无回声
 - D. 后方多无增强效应
 - E. 可有内收的侧方声影

肝脓肿

- 声像图特点——肝内见一个或数个无回声暗区，壁厚，内壁毛糙呈虫蚀样。无回声暗区内见细小光点，不全液化时暗区内可见部分实质回声。



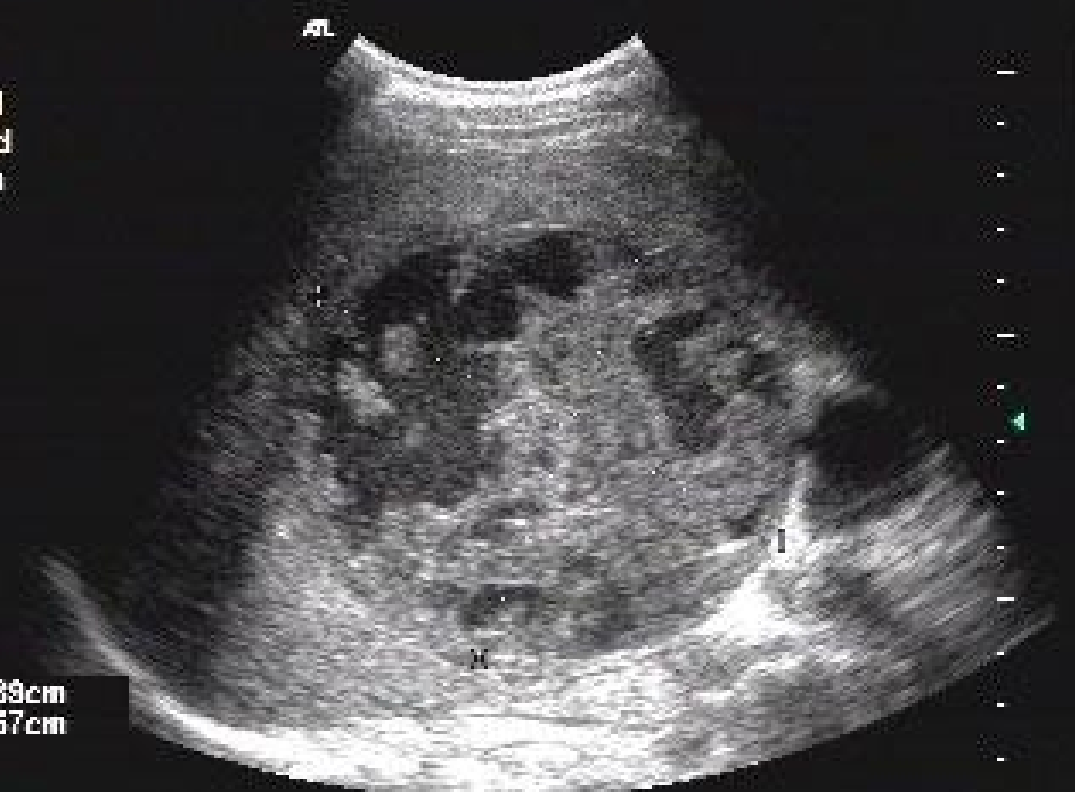

N. M. MEDICAL CENTRE
DR. NILESH SHAH



MANILAL PATEL	00/11/21:19Z39	21 Nov 00	1 Is 0.3	MI 1.3
N.M.MEDICAL CHOWPATY.	C5-2 Abd/General	19:25:23	Fr #233	13.8cm

Map 3
150dB/C3
Persist Med
Fr Rate Med
2D Opt:Gen



9.89cm
8.57cm

问题？

以下哪一项不是肝脓肿常见的声像特点

- A. 病变区不均匀的中、低回声，边界模糊
- B. 囊壁厚而不光滑
- C. 囊壁薄而光滑
- D. 囊内不规则低回声，随体位改变可有漂浮光点回声
- E. 囊壁可有钙化

- 多囊肝

病理和临床表现 多囊肝因先天性肝发育异常而发生，具有家族性和遗传性。约二分之一的多囊肝合并多囊肾，三分之一的多囊肾合并多囊肝。

多数病人有消化道受压症状，如上腹胀满和腹痛。腹部体检可发现肝肿大，或右上腹扪及囊性肿块。

- 多囊肝

超声诊断要点

肝内布满无数大小不等的无回声暗区，正常肝组织被挤压变薄或显示不清，常合并多脏器多囊改变，如多囊脾，多囊肾。

问题？

- 下列哪种是多数有家族性的先天性肝脏疾病
 - 1.孤立性囊肿
 - 2.梗阻性黄疸
 - 3.肝内钙化灶
 - 4.肝囊肿
 - 5.多囊肝

- 肝硬化-----病理和临床表现

肝硬化由多种原因引起肝细胞变性，坏死，继而出现纤维组织增生和肝细胞的结节状再生。这三种改变反复交错进行，结果导致肝脏的小叶结构和血液循环体系逐渐改建，形成假小叶，随之肝脏质地变硬。肝硬化是一种常见慢性疾病，根据病因病变和临床表现的不同有多种临床分型。

- 主要临床表现

(1) 代偿期：多数无明显不适或有身体倦怠，易疲劳和腹胀等症状。肝脏几乎都有不同程度的肿大，边缘变钝，硬度增加。患者出现蜘蛛痣，肝掌和男性乳房发育。脾脏轻度肿大或正常。

(2) 失代偿期：肝表面凸凹不平，肝脏逐渐缩小。失代偿期肝硬化最有特征性的临床表现是腹水，脾肿大，食道静脉曲张等。晚期有进行性黄疸，食道静脉破裂出血和肝昏迷。

- 肝硬化超声诊断要点

1: 肝体积缩小。

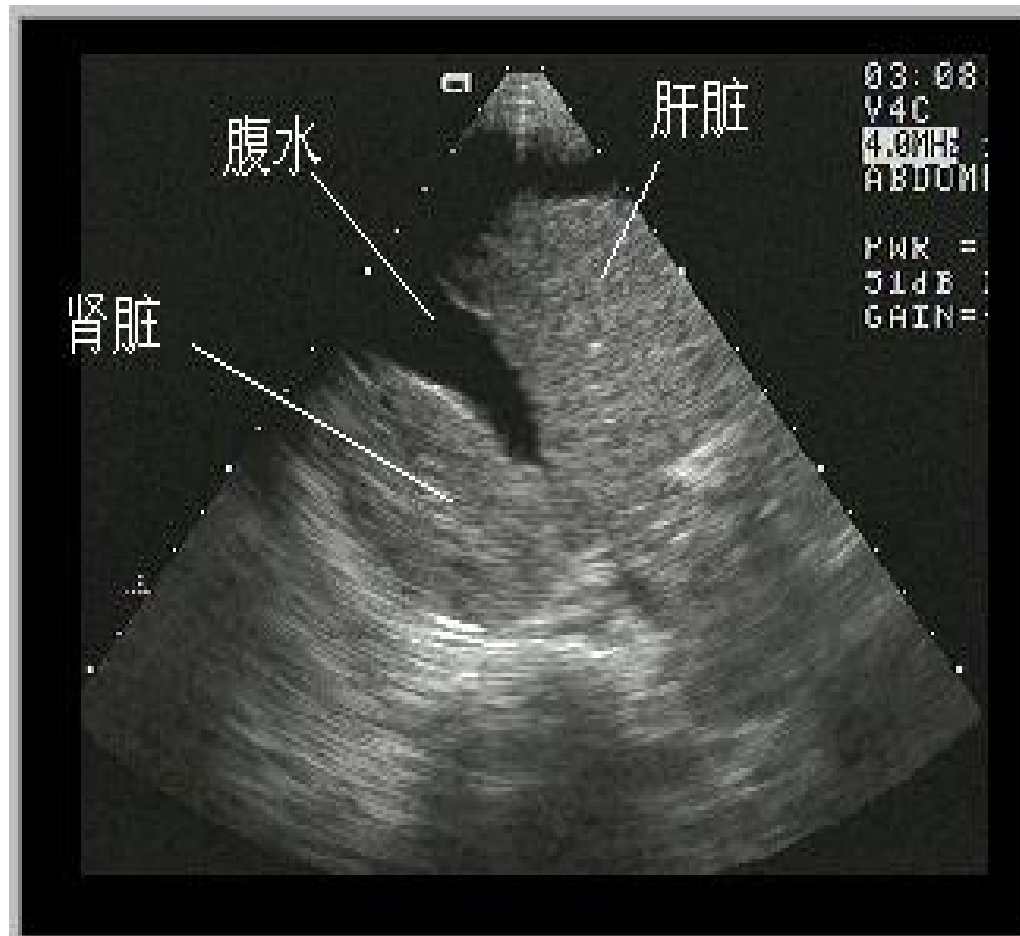
2: 肝包膜回声增强，呈锯齿样改变。肝内光点增粗增强，分布紊乱。

3: 脾肿大

4: 胆囊壁增厚粗糙

5: 腹水

6: 门静脉高压



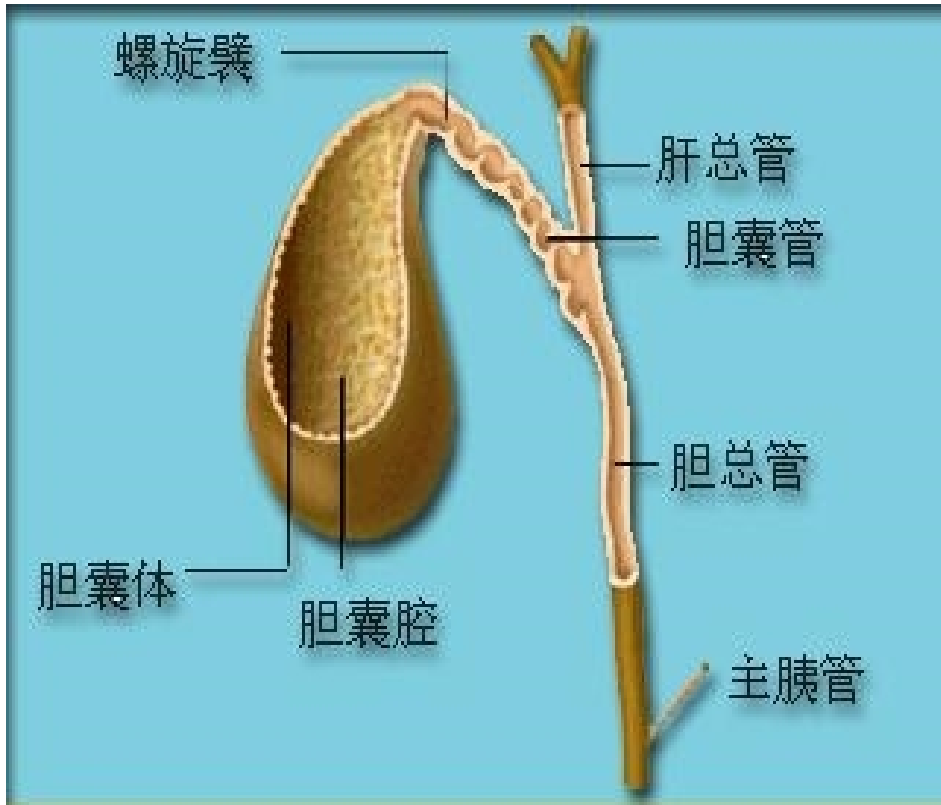
肝硬化

问题？

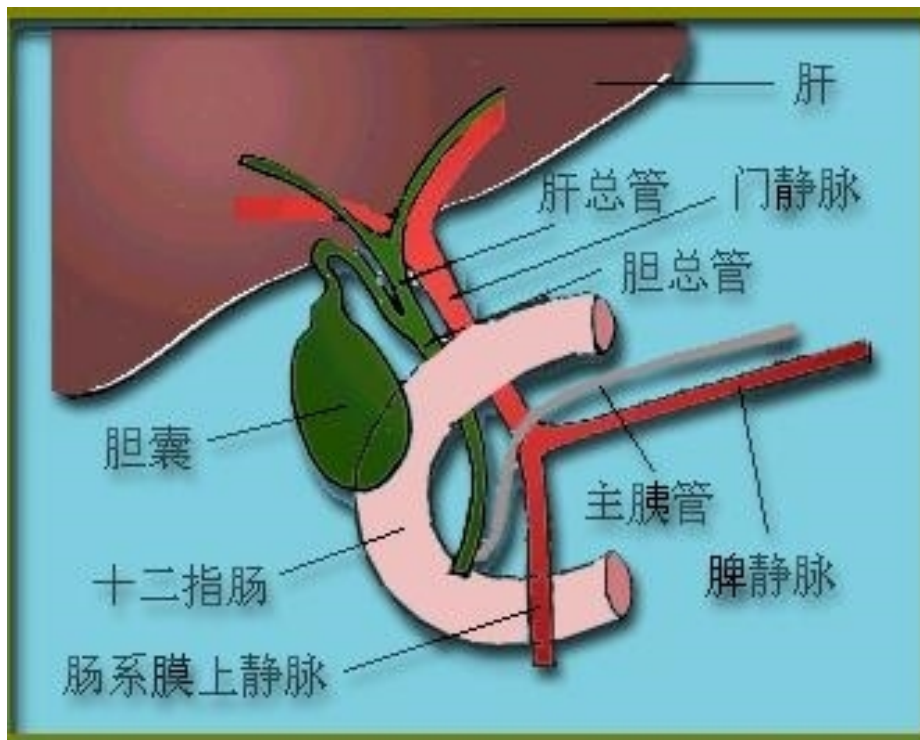
- 肝硬化的超声表现

问题？

- 门脉高压最常见的原因是
 - 1.肝静脉梗阻
 - 2.胆总管梗阻
 - 3.胆结石
 - 4.肝大
 - 5.肝硬化



- 胆道解剖
- 胆道包括胆囊和胆管。胆囊呈梨形。胆管分为肝内和肝外两部分。毛细胆管将肝细胞分泌的胆汁逐级汇成左右肝管出肝，汇成总胆管，经胆囊管储存在胆囊内。



- 进食后胆囊收缩，胆汁经胆囊管进入胆总管，经十二指肠上段，后段，胰腺后段和十二指肠壁段而排入肠道。

- 胆囊大小为长4—9cm，前后径2—3cm，壁厚小于2mm。

以上内容仅为本文档的试下载部分，为可阅读页数的一半内容。如要下载或阅读全文，请访问：<https://d.book118.com/408073121052006053>