

泌尿系统X线诊疗

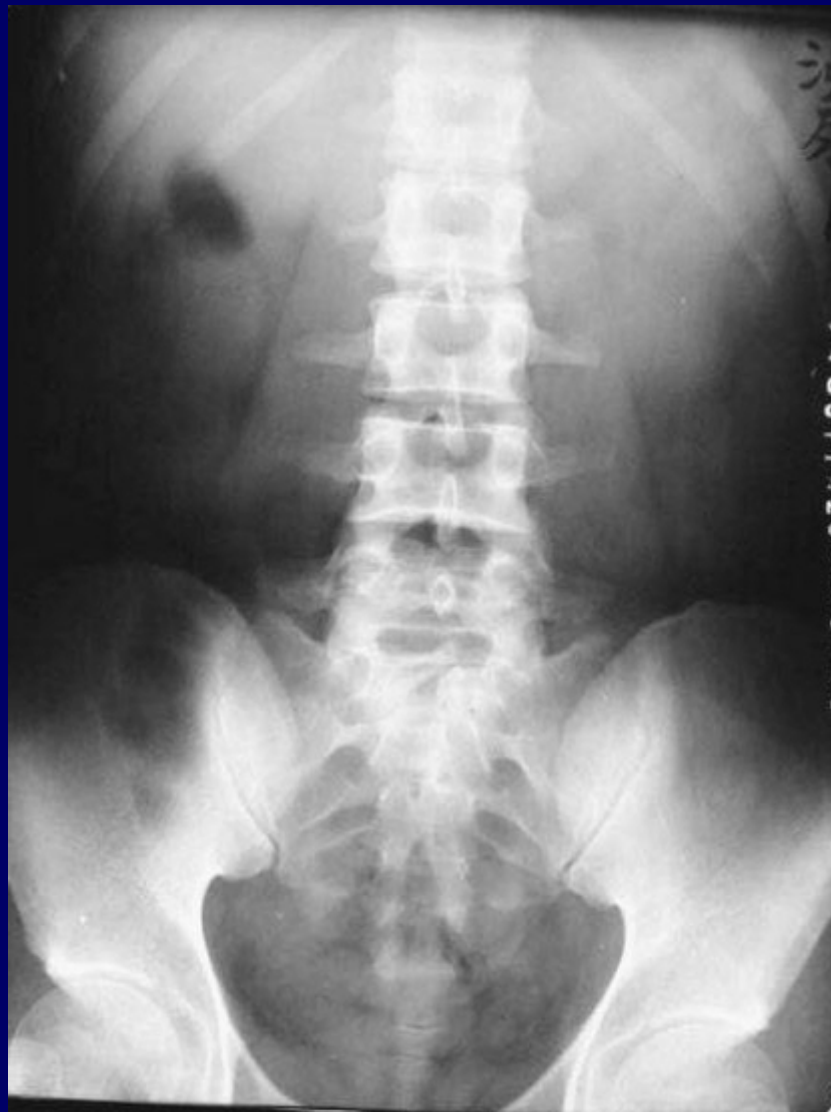检验方法

平片或造影

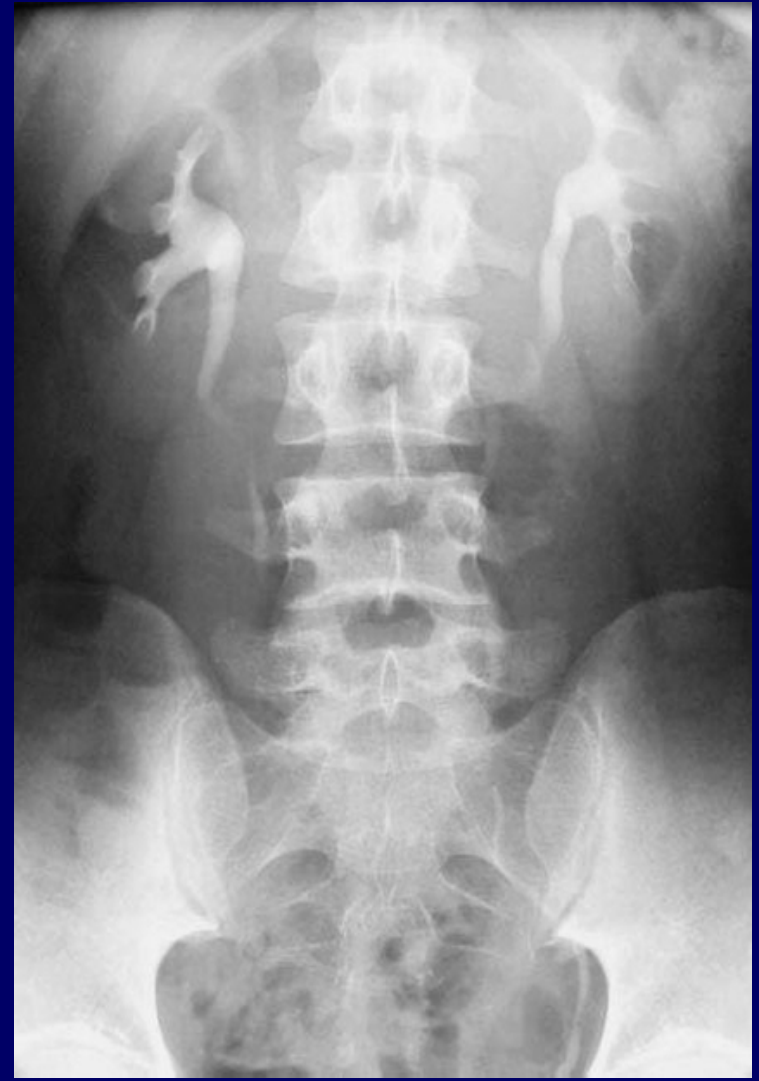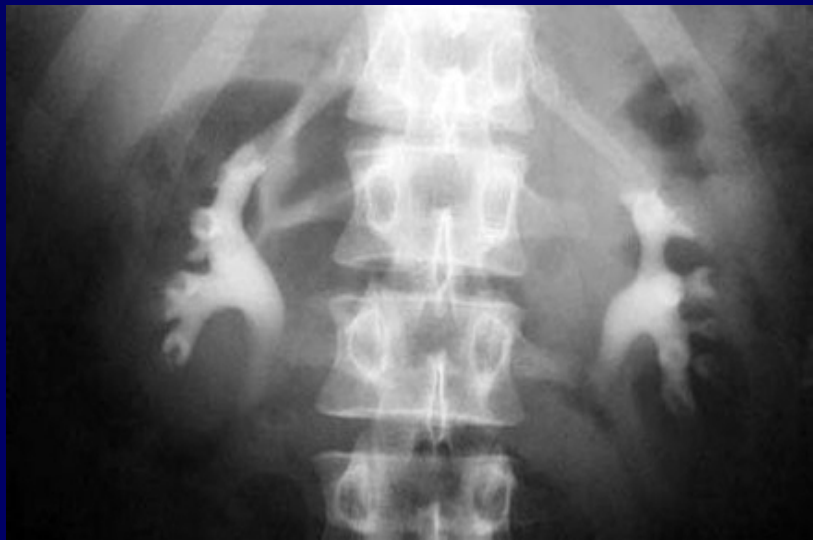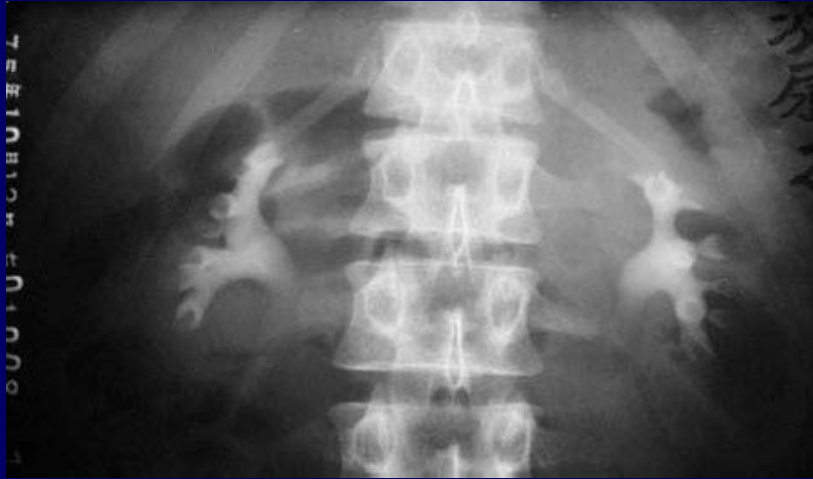检验前一日进少渣饮食，少产气食物。必要时检验前清洁灌肠

X线平片

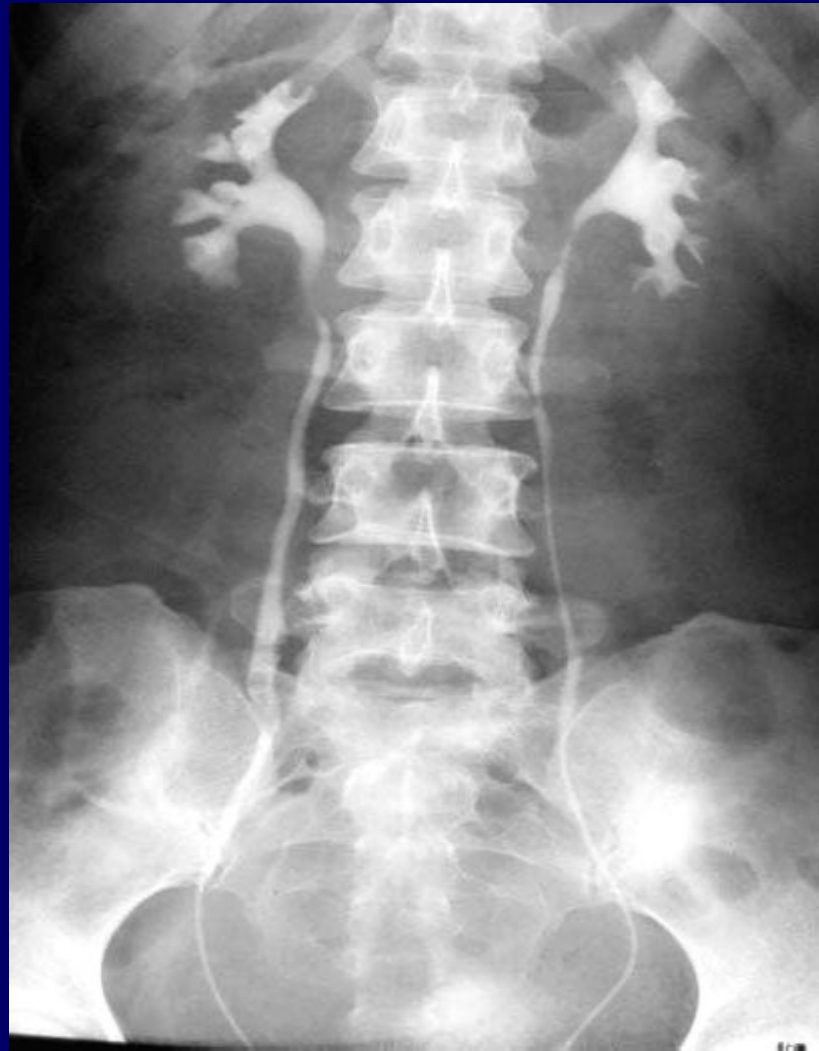KUB平片，显示双肾轮廓，发觉阳性结石与钙化



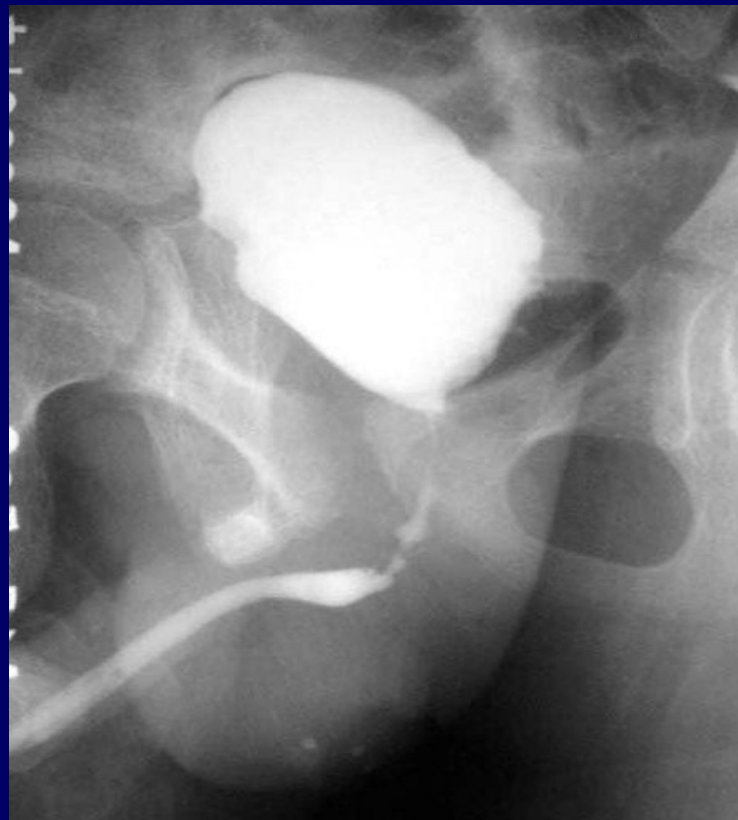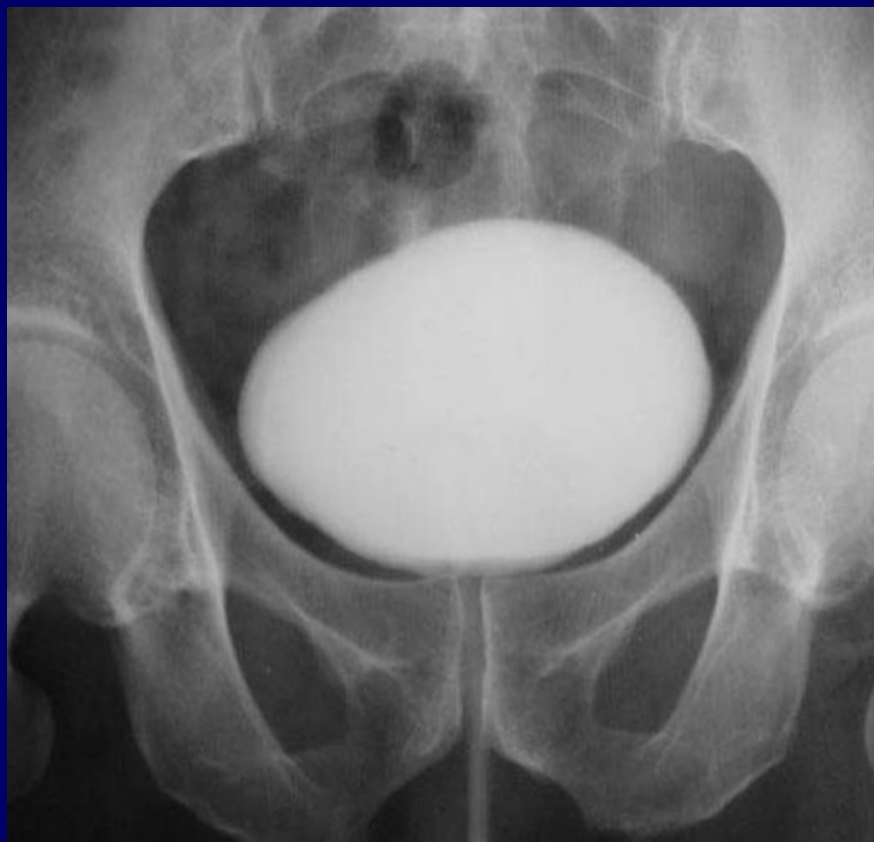静脉尿路造影



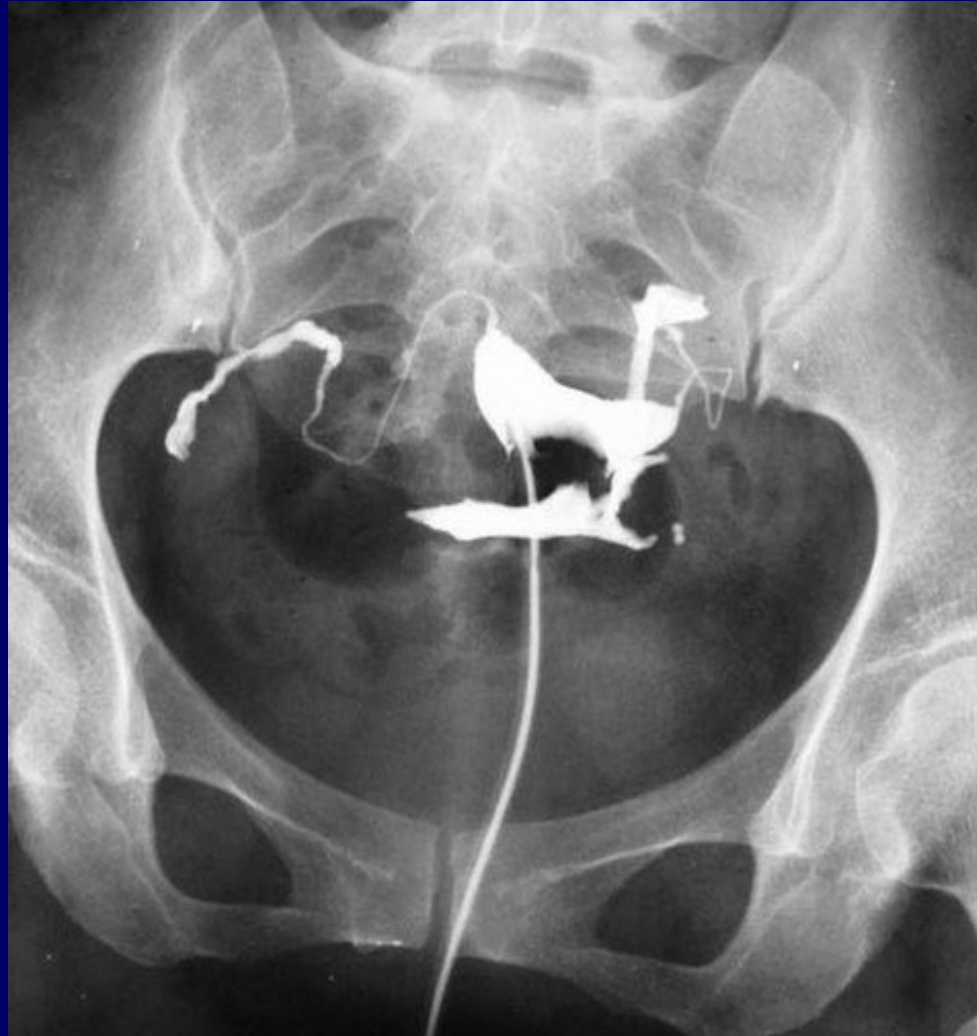逆行肾盂造影



膀胱尿道造影



子宫输卵管造影



正常泌尿系统表现

肾脏

大小 T12-L2之间

位置 左较右高1-2cm

移动度 呼吸时1-2cm，立位下降1-3cm


外形 光滑

肾盂分2-3个肾盏，每肾盏再分若干个小盏，肾小盏呈杯口状

肾盂逆流

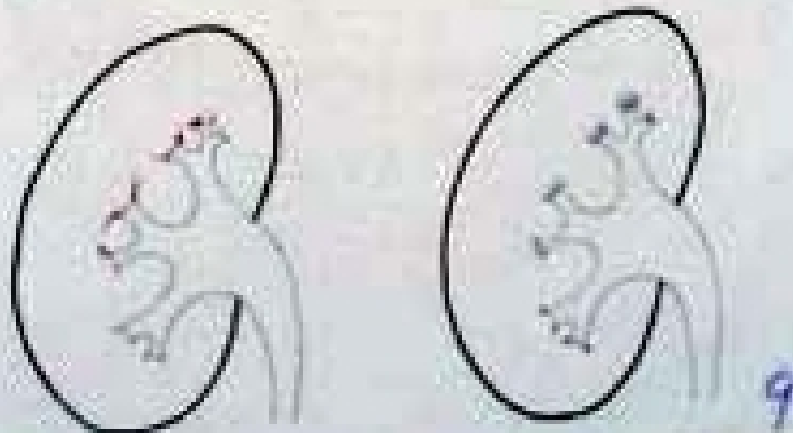
- c 肾小管逆流—自椎体逆流，细毛刷状
- c 静脉逆流—主要沿弓状静脉，不易看到
- c 淋巴逆流—经淋巴管向肾门

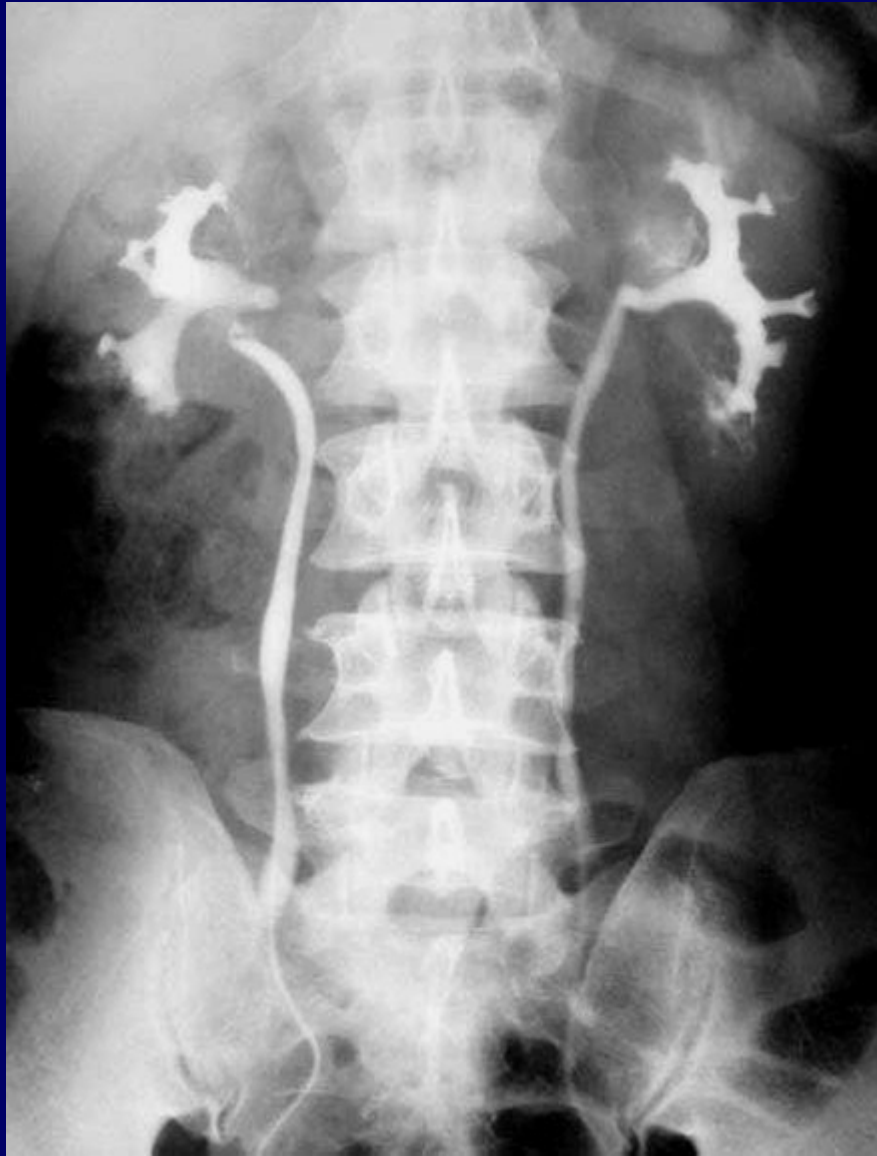各种肾逆流



淋巴逆流

静脉周围逆流 肾小管及肾囊逆流





输尿管

沿腰椎横突，下端沿骶髂关节阴影，向内通入膀胱

三个生理狭窄

① 肾盂与输尿管连接处

② 经过骨盆近缘，与髂动脉交接处

③ 入膀胱开口处

膀胱

梨形、圆形、边缘光滑整齐

常见泌尿系统疾 病

肾盂积水

肾盂、肾盏扩张和尿液滞留，
通常因为尿路阻塞引发

造影表现

m轻度肾盂积水 肾小盏变平，

失去正常杯口状外观，边界光滑整齐

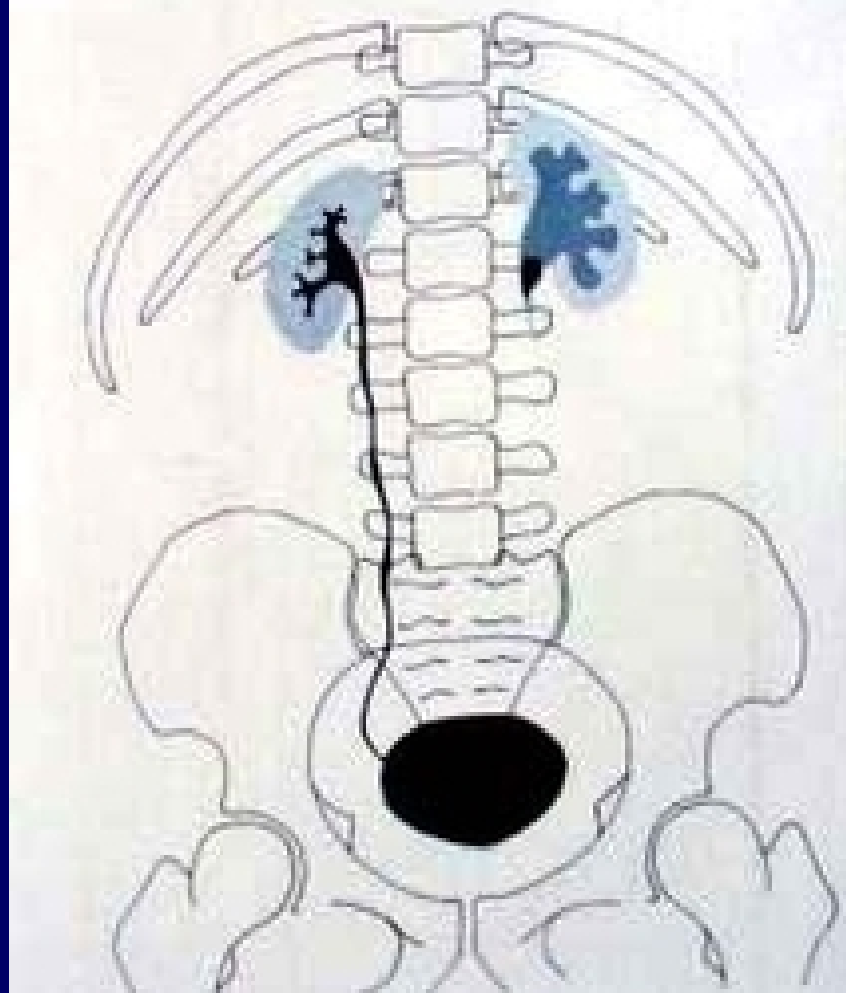
m随即大肾盏变粗，变短，肾盂亦扩大

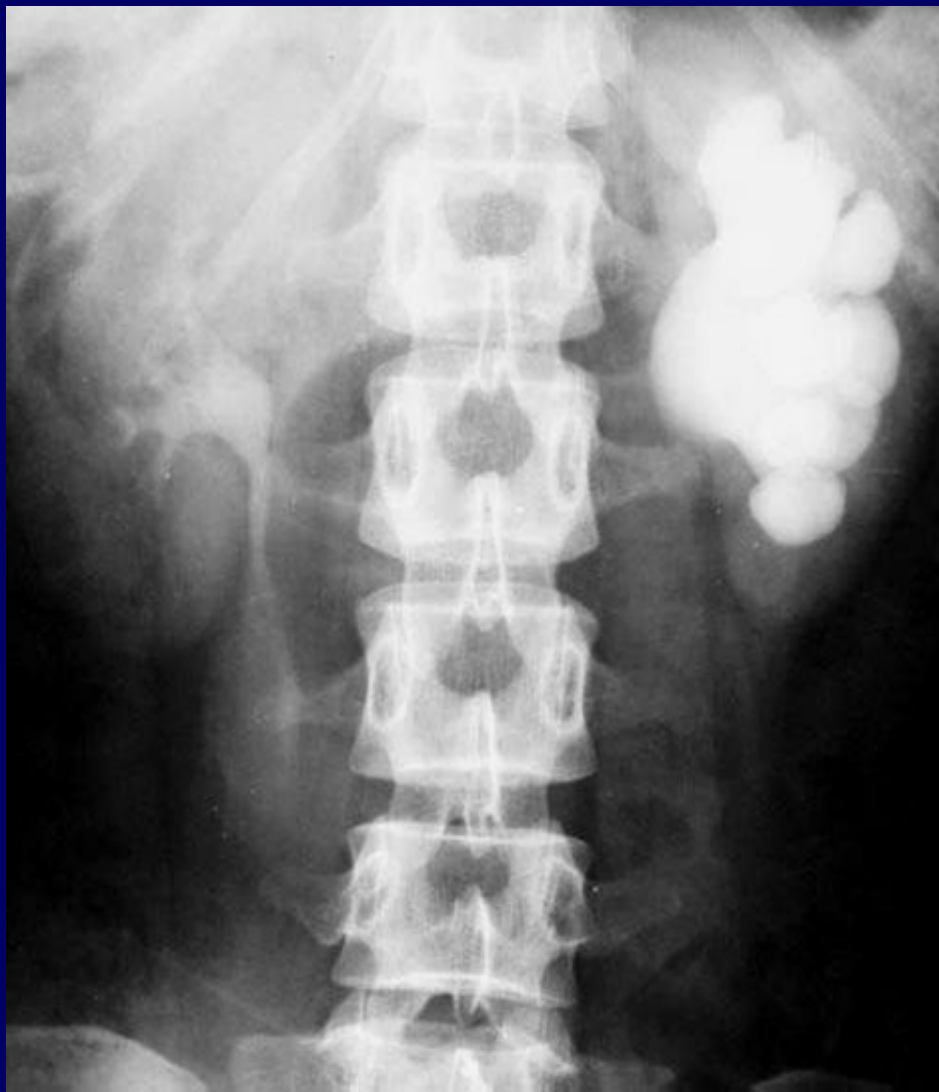
若阻塞在输尿管远端，其近端亦扩大

m重度积水 可见囊形，静脉肾盂造影

时显示延迟或不显影，肾影增大

肾盂积水(结石引起)





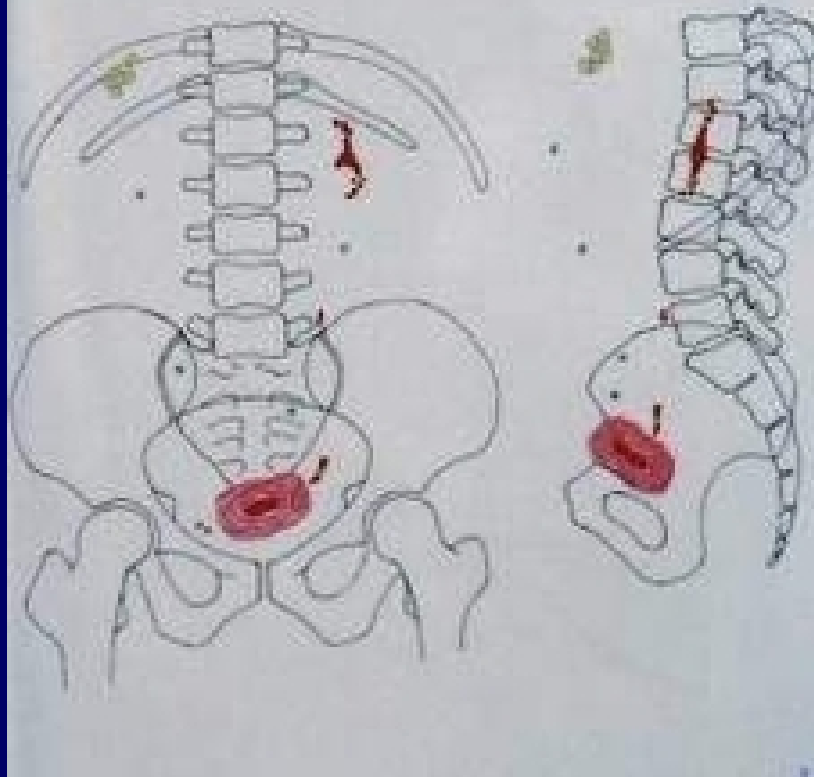
尿路结石

urinary calculus

平片 80-90%为阳性结石

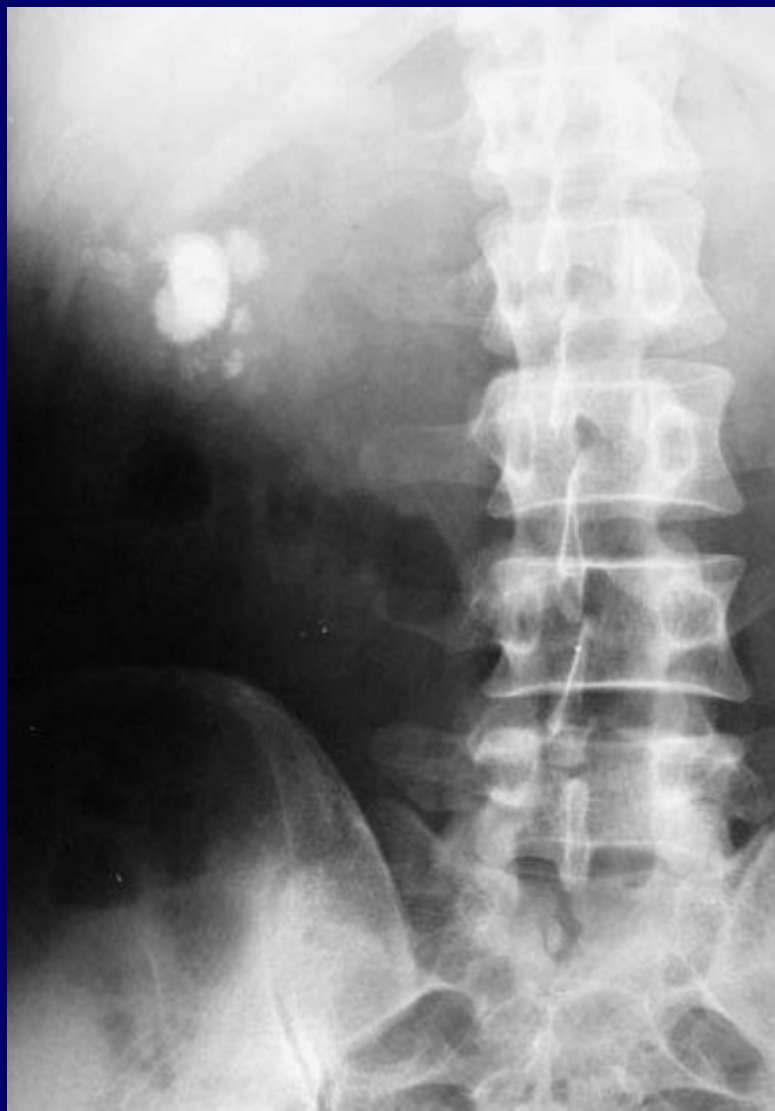造影 确定结石部位及肾脏情况，
发觉阴性结石

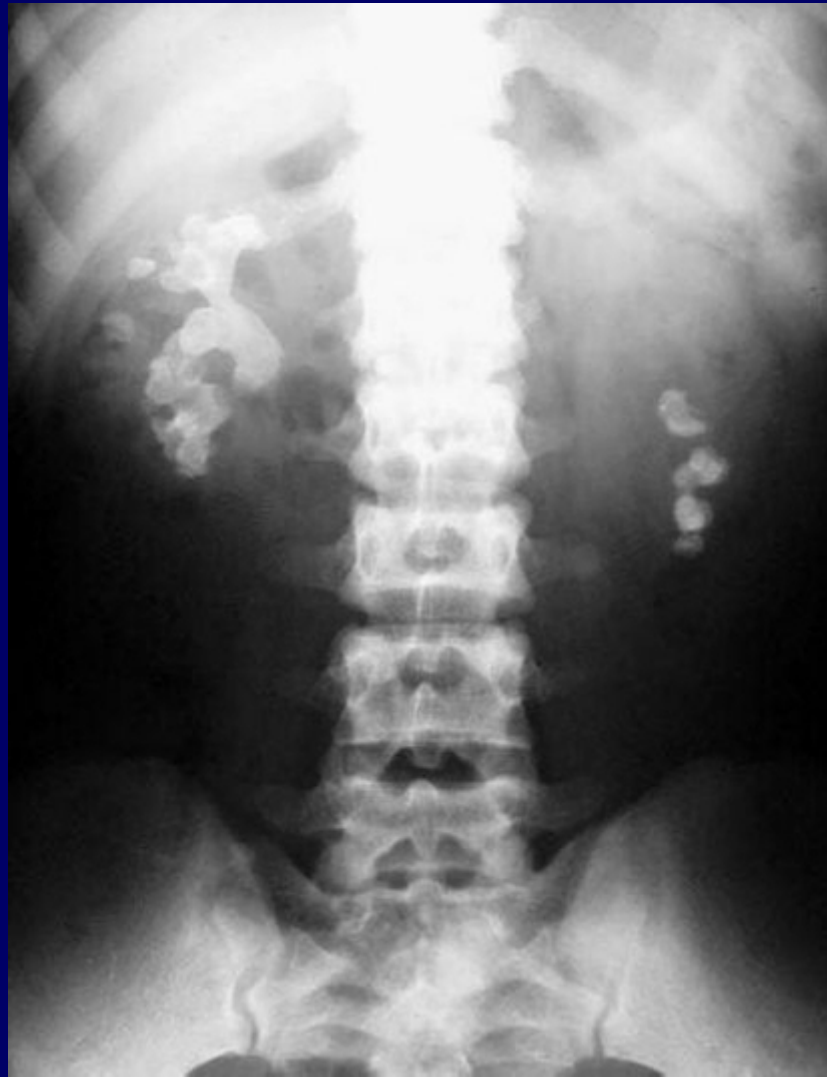腹部异常钙化

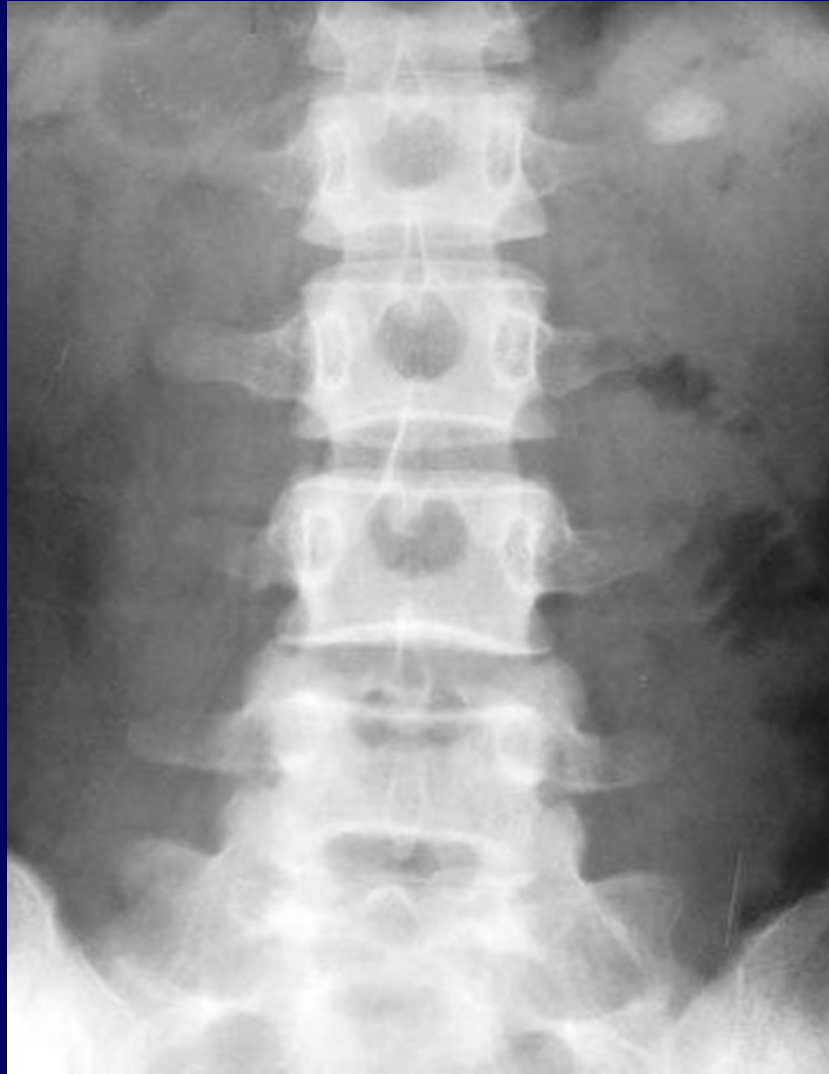

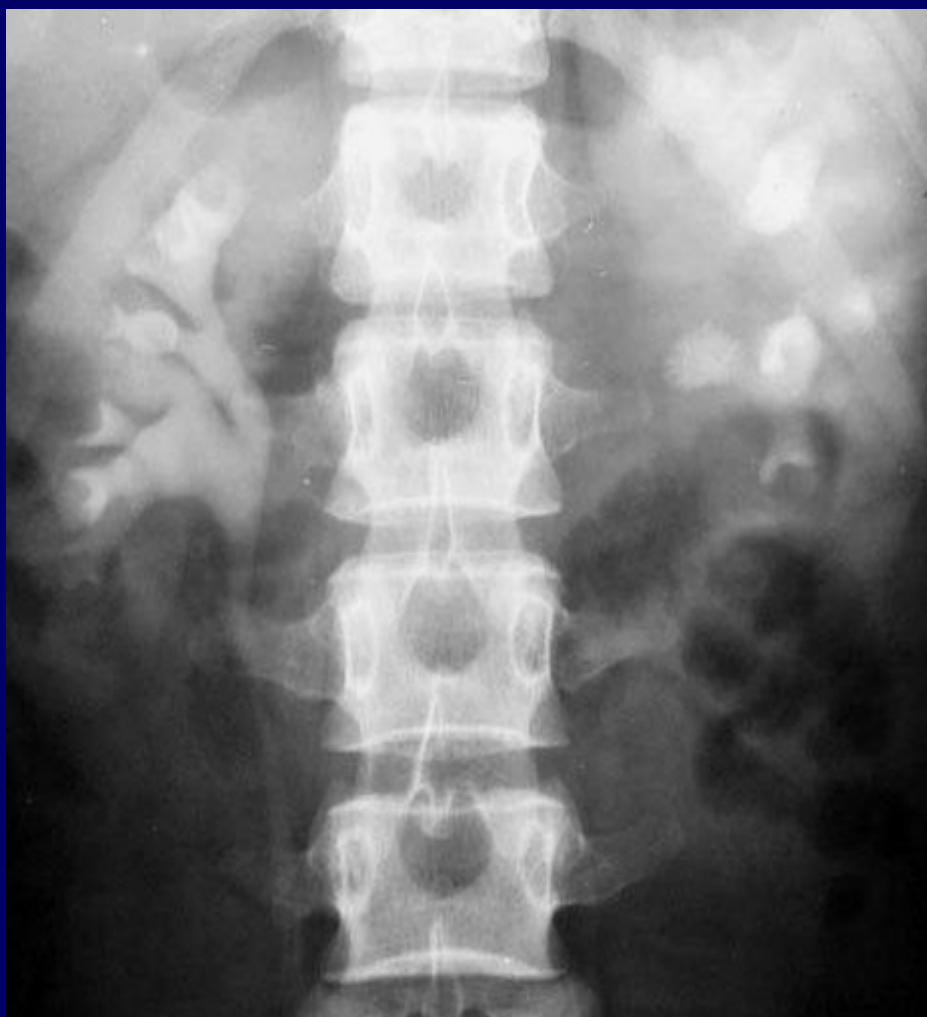
肾结石

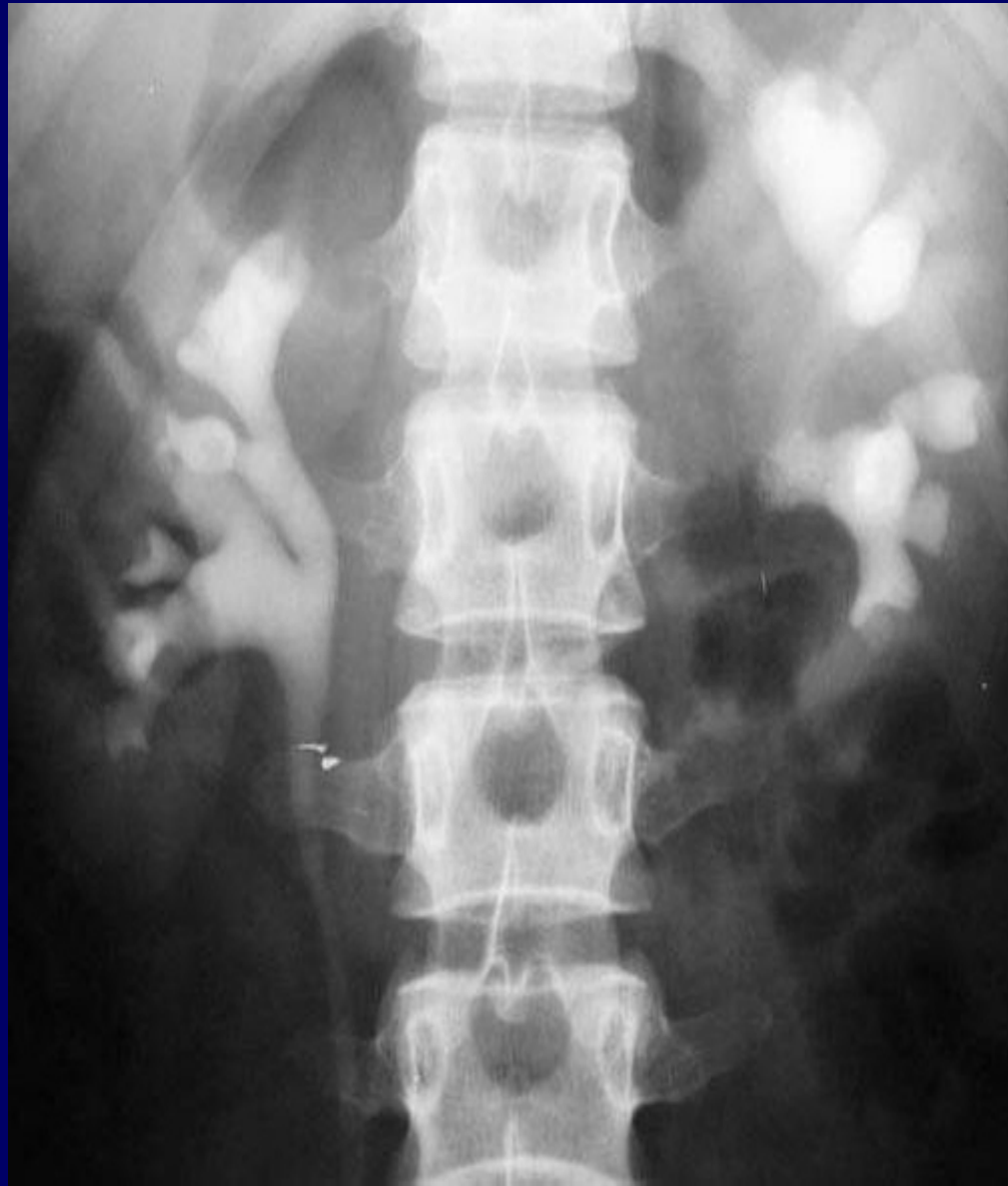鹿角形	肾盂结石特征性表现
其它形态	圆形、卵圆形、或不规则形





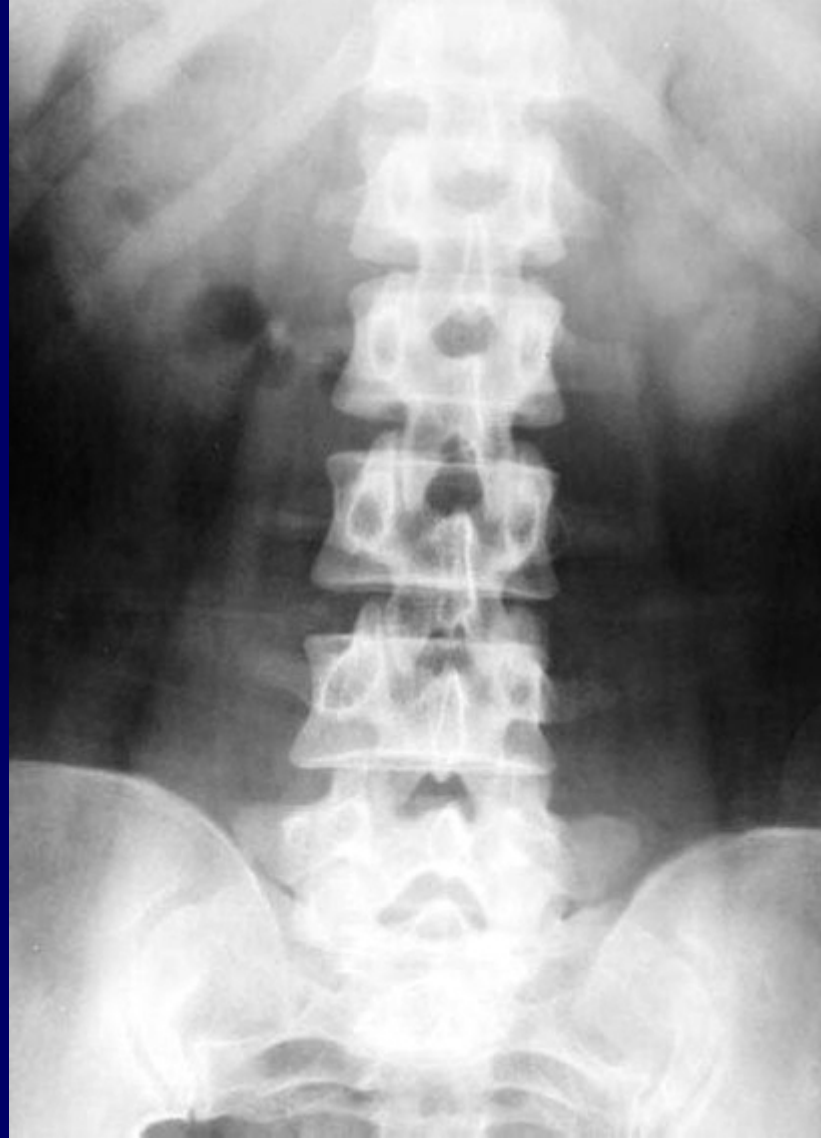


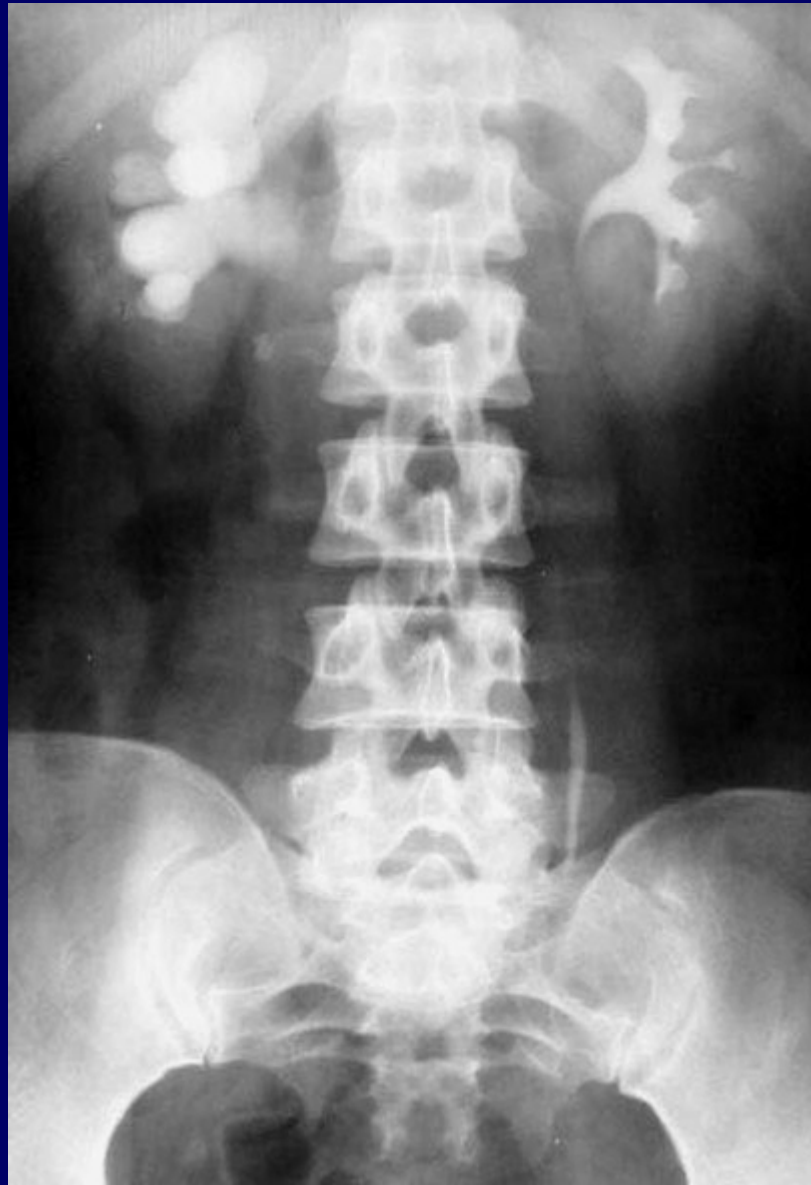


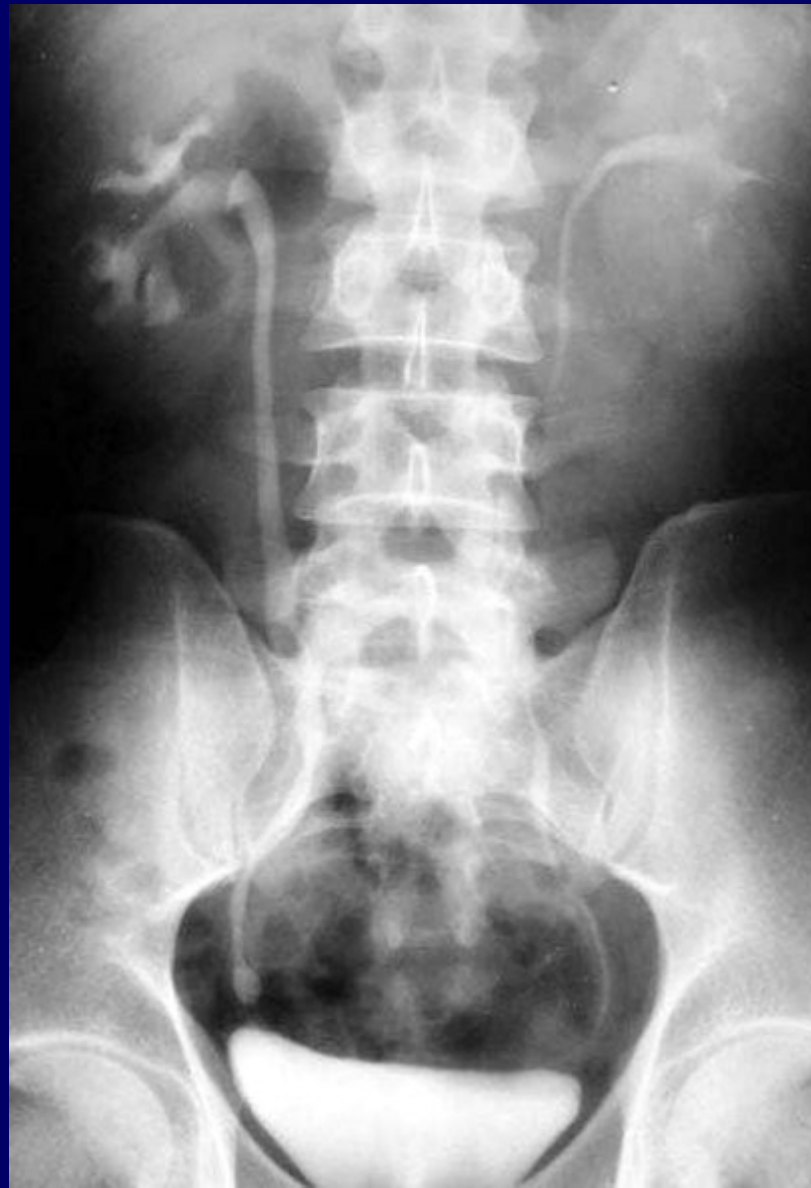
输尿管结石

多由肾结石下行而来，易停留在生理狭窄处，若为卵圆形其长轴与输尿管走行一致







以上内容仅为本文档的试下载部分，为可阅读页数的一半内容。如要下载或阅读全文，请访问：<https://d.book118.com/425202021323011233>