

肝肿瘤的介入治疗

ZHANG SU QIEN
1651 F 60Y

LIVER PA
11-OCT-92 / 08:57:11

腹腔动脉血管组成

5 秒

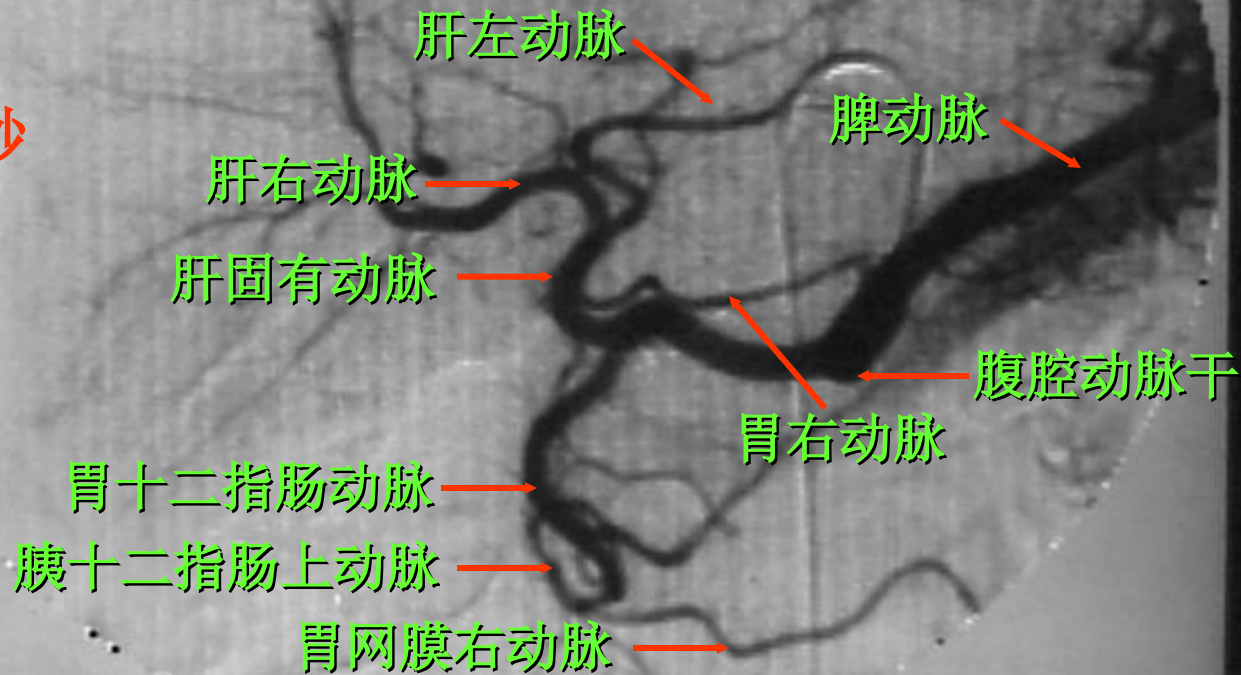


IMAGE
10

MASK
4

- 53

ZUO&YEIWEI
TANG DU HOSP.

LIVER PA

ZHANG SU QIEN
1651 F 60Y

LIVER PA
11-OCT-92 / 08:57:11

腹腔动脉血管组成

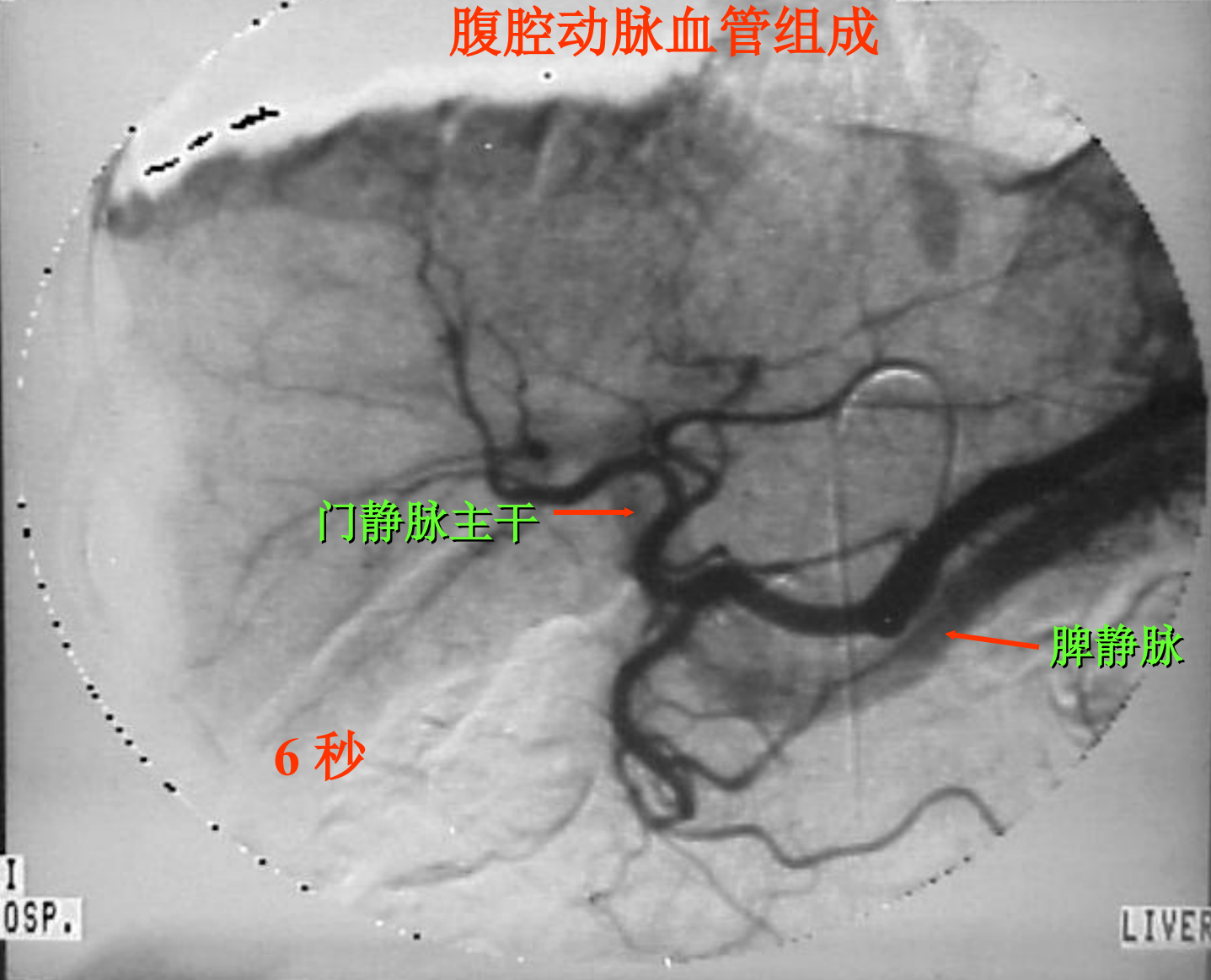
130

IMAGE
12

MASK
4

- 60

ZUO&YEIWEI
TANG DU HOSP.



LIVER PA

ZHANG SU QIEN
1651 F 60Y

LIVER PA
11-OCT-92 / 08:57:11

171

腹腔动脉血管组成

门静脉右支 →

← 门静脉左支

门静脉主干 →

← 脾静脉

10 秒

IMAGE
20

MASK
3

- 79

ZUO&YEIWEI
TANG DU HOSP.

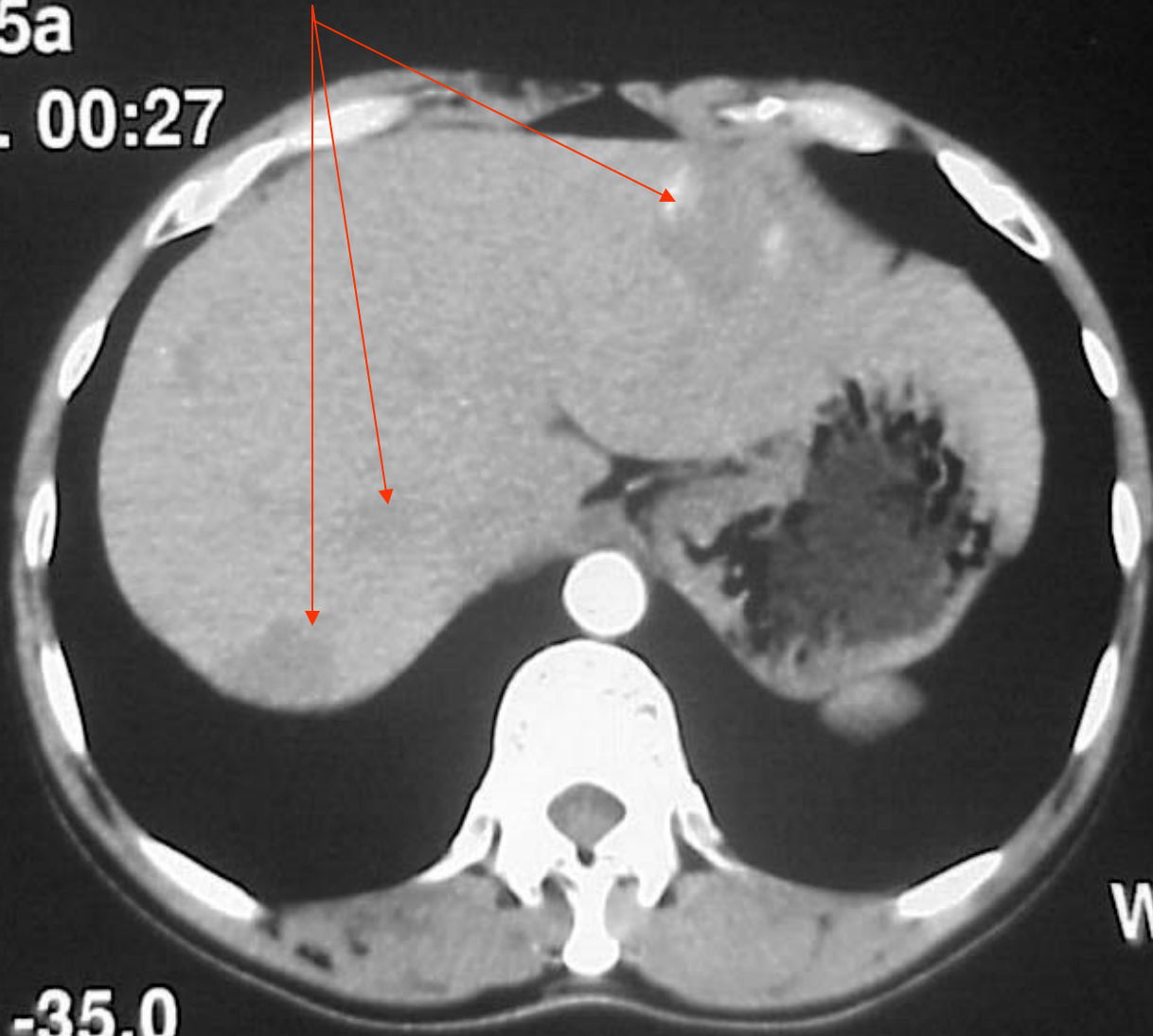
LIVER PA

CT显示：肝内多发低
密度占位，边界清。

C

Sc2/5a

St.w. 00:27



W 170

L 40

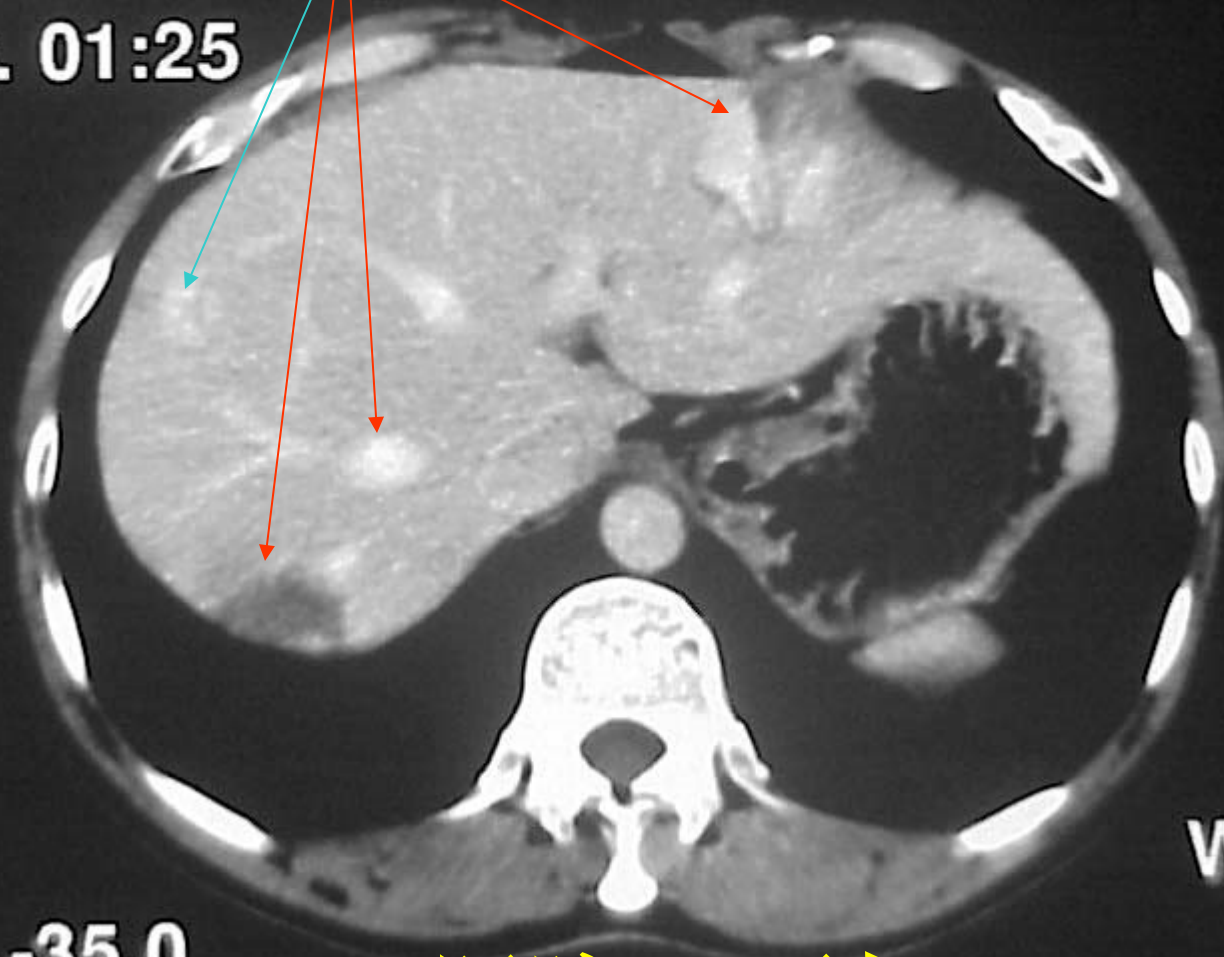
Pos -35.0

肝脏CT平扫

医学PPT

注射造影剂01: 25分CT增强显示: 肝内多发的低密度占位开始出现造影剂, 边界清。

C
Sc3/20a
St.w. 01:25



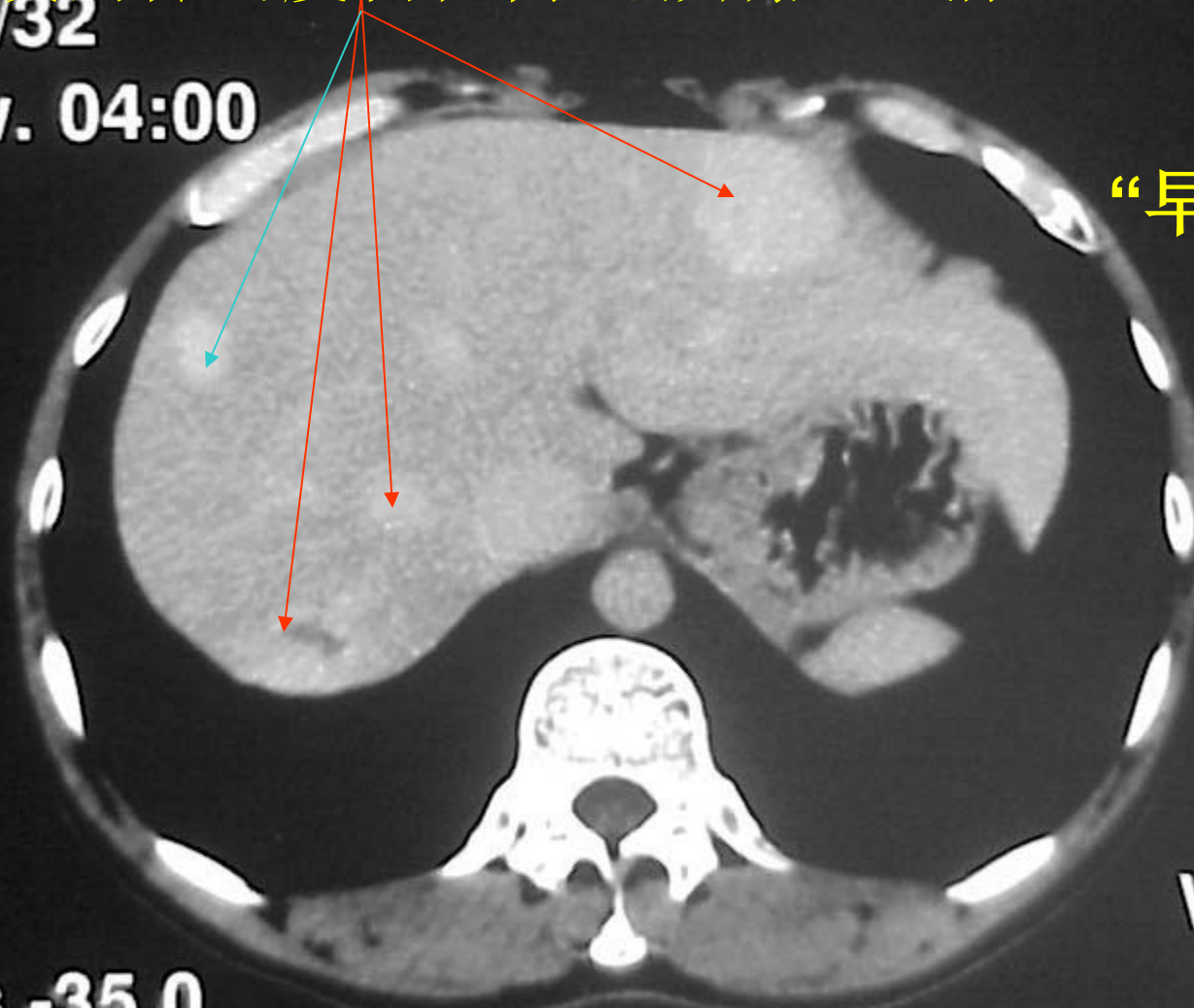
Pos -35.0

肝脏CT平扫

医学PPT

注射造影剂04:00分CT增强显示：肝内多发的低密度占位内造影剂延迟消退。

C
Sc4/32
St.w. 04:00



“早出晚归征”

Pos -35.0

W 170

L 80

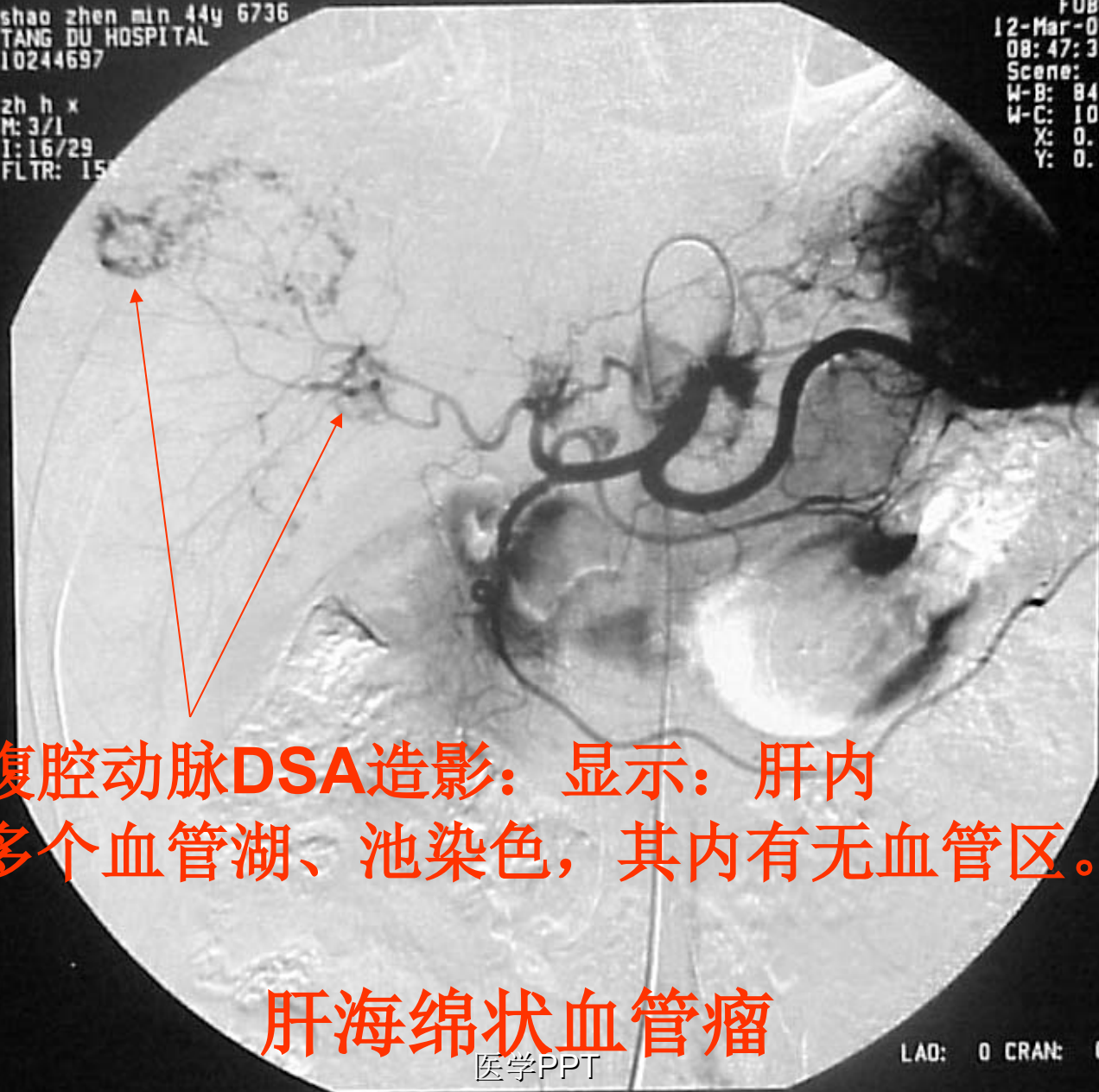
肝脏CT平扫

8104078

shao zhen min 44y 6736
TANG DU HOSPITAL
10244697

zh h x
M: 3/1
I: 16/29
FLTR: 15

FUBU
12-Mar-03
08:47:39
Scene: 1
W-B: 848
W-C: 106
X: 0.0
Y: 0.0



腹腔动脉DSA造影：显示：肝内
多个血管湖、池染色，其内有无血管区。

肝海绵状血管瘤

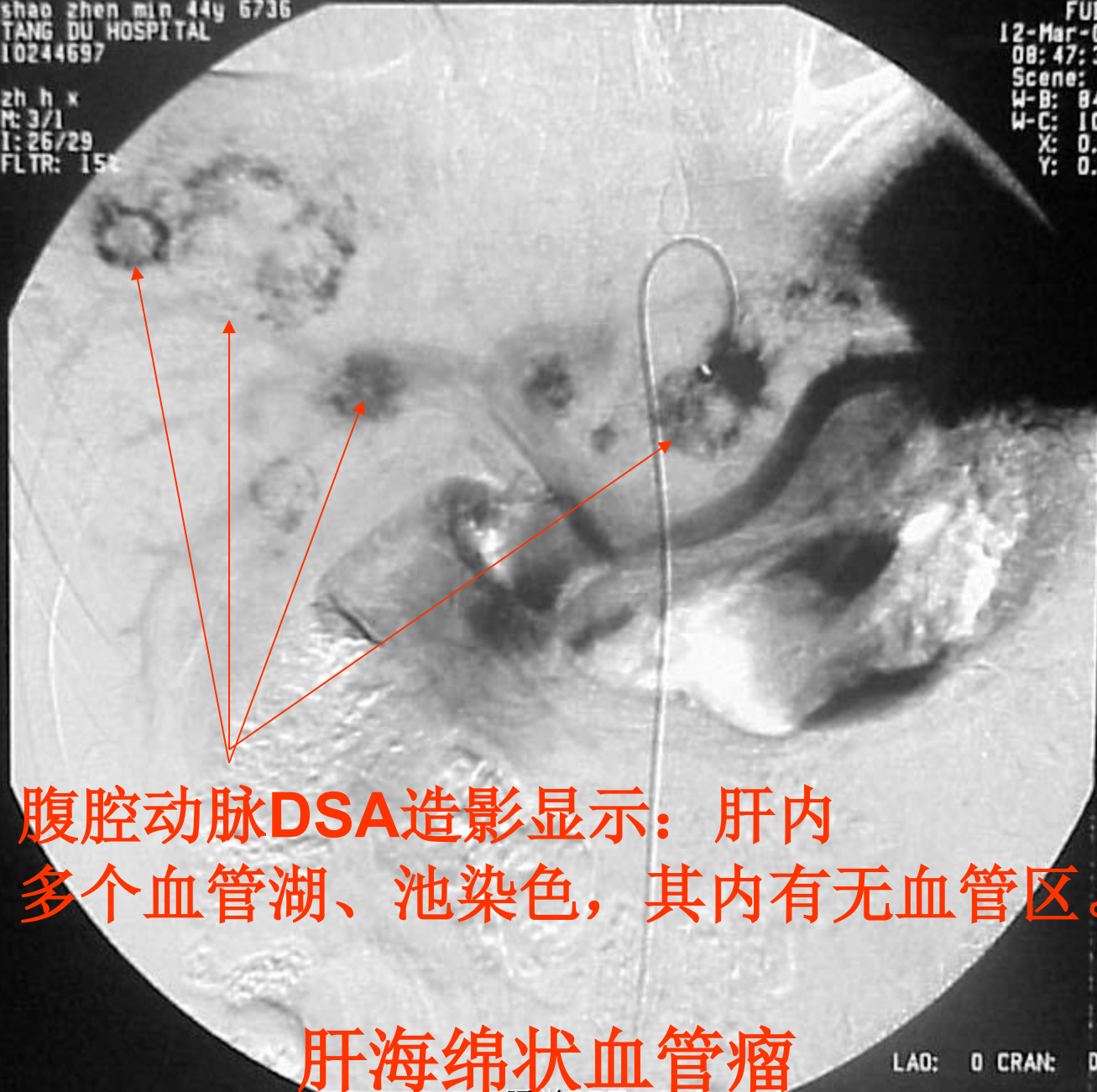
医学PPT

LAO: 0 CRAN: 0

shao zhen min 44y 6736
TANG DU HOSPITAL
10244697

zh h x
R: 3/1
I: 26/29
FLTR: 15%

FUBU
12-Mar-03
08:47:39
Scene: 1
W-B: 848
W-C: 106
X: 0.0
Y: 0.0



腹腔动脉DSA造影显示：肝内
多个血管湖、池染色，其内有无血管区。

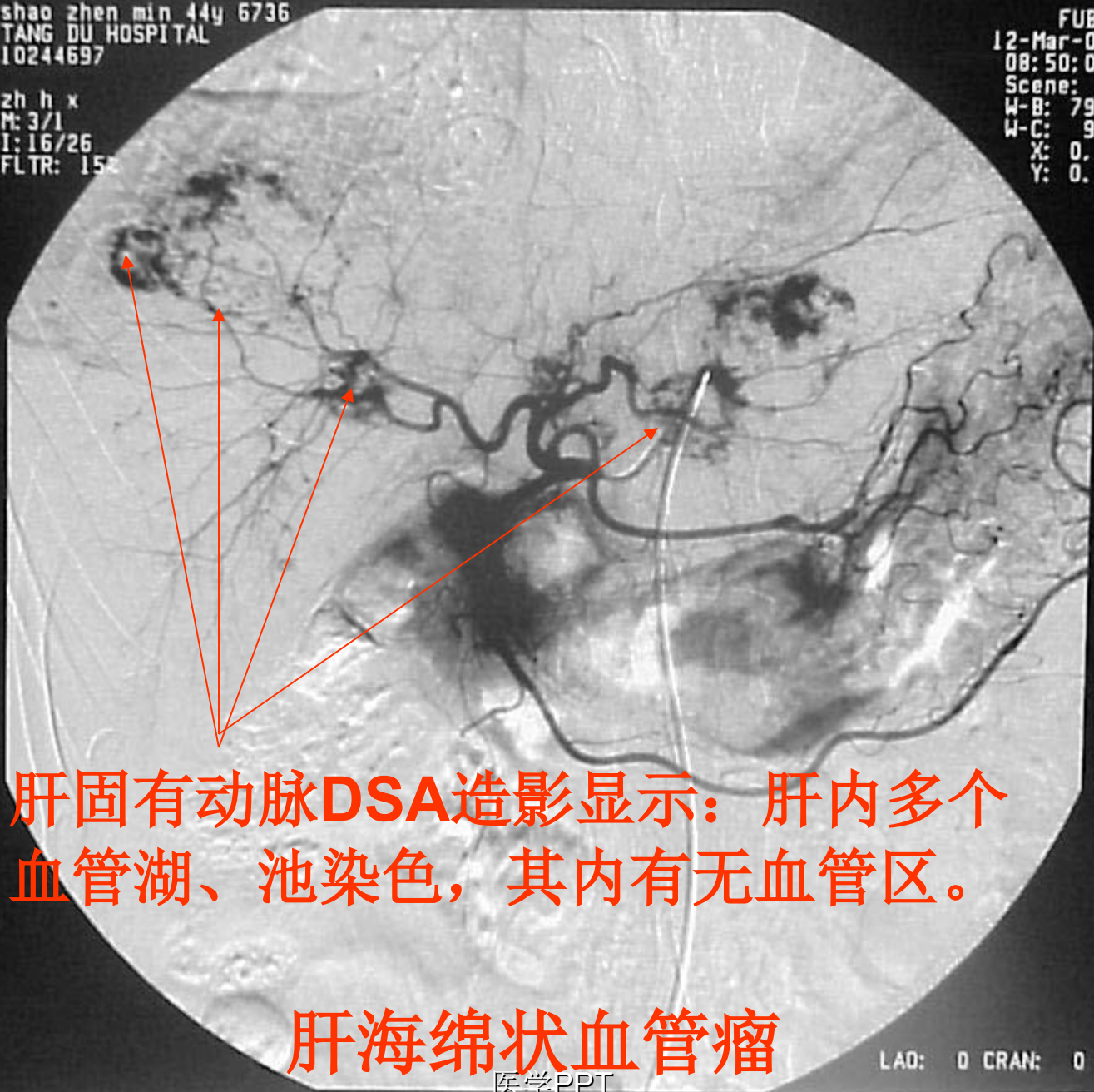
肝海绵状血管瘤

LAO: 0 CRAN: 0

shao zhen min 44y 6736
TANG DU HOSPITAL
10244697

zh h x
M: 3/1
I: 16/26
FLTR: 15

FUBU
12-Mar-03
08:50:01
Scene: 2
W-B: 796
W-C: 94
X: 0.0
Y: 0.0



肝固有动脉DSA造影显示：肝内多个
血管湖、池染色，其内有无血管区。

肝海绵状血管瘤

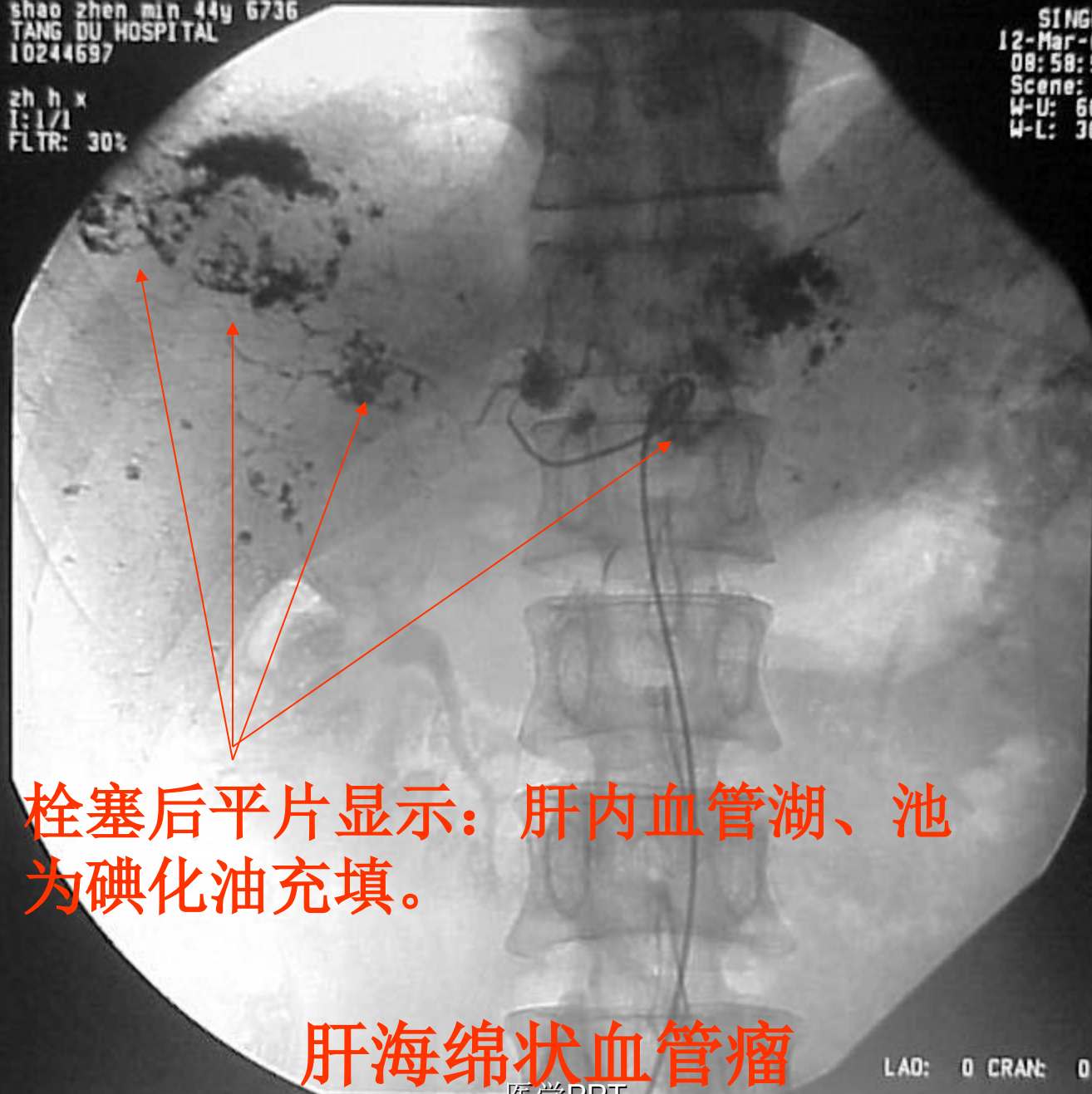
医学PPT

LAD: 0 CRAN: 0

shao zhen min 44y 6736
TANG DU HOSPITAL
10244697

zh h x
I: 1/1
FLTR: 30%

SINGLE
12-Mar-03
08:58:56
Scene: 3
W-U: 602
W-L: 306



栓塞后平片显示：肝内血管湖、池
为碘化油充填。

肝海绵状血管瘤

医学PPT

LAD: 0 CRAN: 0

HiSpeed NX/i SYS#CT
Ex: 13169
Se: 3
XY 119.50
In: 7

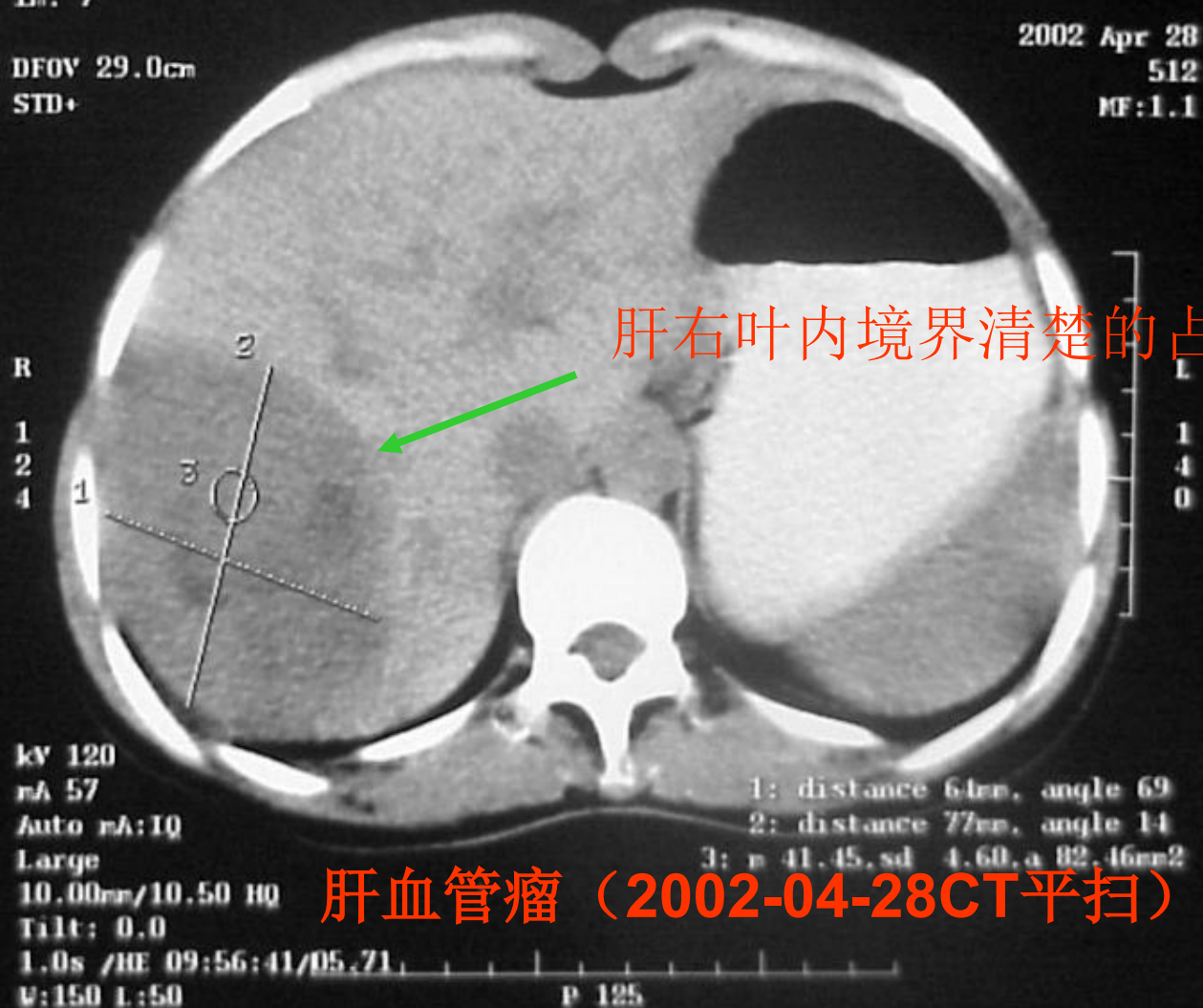
A 139

YANAN UNIVERSITY HOSPITAL

LI HONG YAN
F 35 564845

2002 Apr 28
512
MF:1.1

DFOV 29.0cm
STD+



肝右叶内境界清楚的占位性病变

肝血管瘤 (2002-04-28CT平扫)

HiSpeed NX/i SYS#CT
Ex: 13169
Se: 3
XY 139.50
In: 33+C

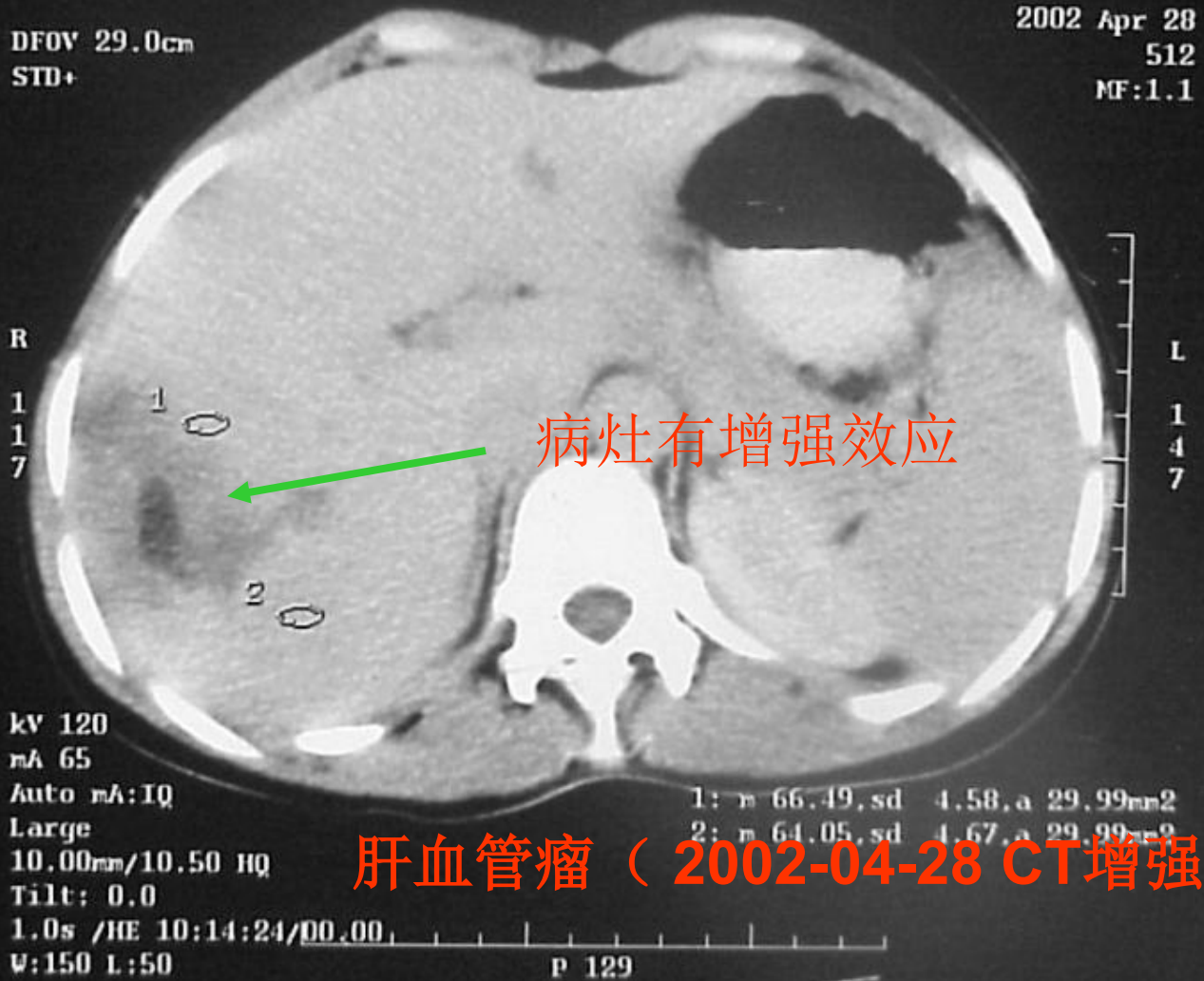
A 134

YANAN UNIVERSITY HOSPITAL

LI HONG YAN
F 35 S64845

2002 Apr 28
512
MF:1.1

DFOV 29.0cm
STD+



肝血管瘤 (2002-04-28 CT增强)

第四军医大学唐都医院
介入放射科

姓名：李红艳
年龄：35
性别：女

2002.05.16 10:24
造影号：6334
右

肝右叶早期出现血管湖、血管池

肝右动脉

腹腔动脉

帧号：15
帧数：29
窗宽：97
中心：132
速率：4帧/秒

DIMAUNIT 1000

肝血管瘤（2002-05-16 DSA造影）

医学PPT

第四军医大学唐都医院
介入放射科

姓名：李红艳
年龄：35
性别：女

2002.05.16 10:31

病历号：280558

造影号：6334

肝右叶内多发血管湖、血管池

右

肝右叶超选择插管

导管

页号：15
页数：26
窗宽：92
中心：130
速率：4帧/秒

DIMAUNIT 1000

肝血管瘤（2002-05-16 DSA造影）

医学PPT

第四军医大学唐都医院
介入放射科

2002.05.16 10:48

病案号: 330755

造影号: 6334


右

姓名: 李红艳

年龄: 35

性别: 女

血管湖、池栓塞后碘油沉积影



帧号: 4

帧数: 21

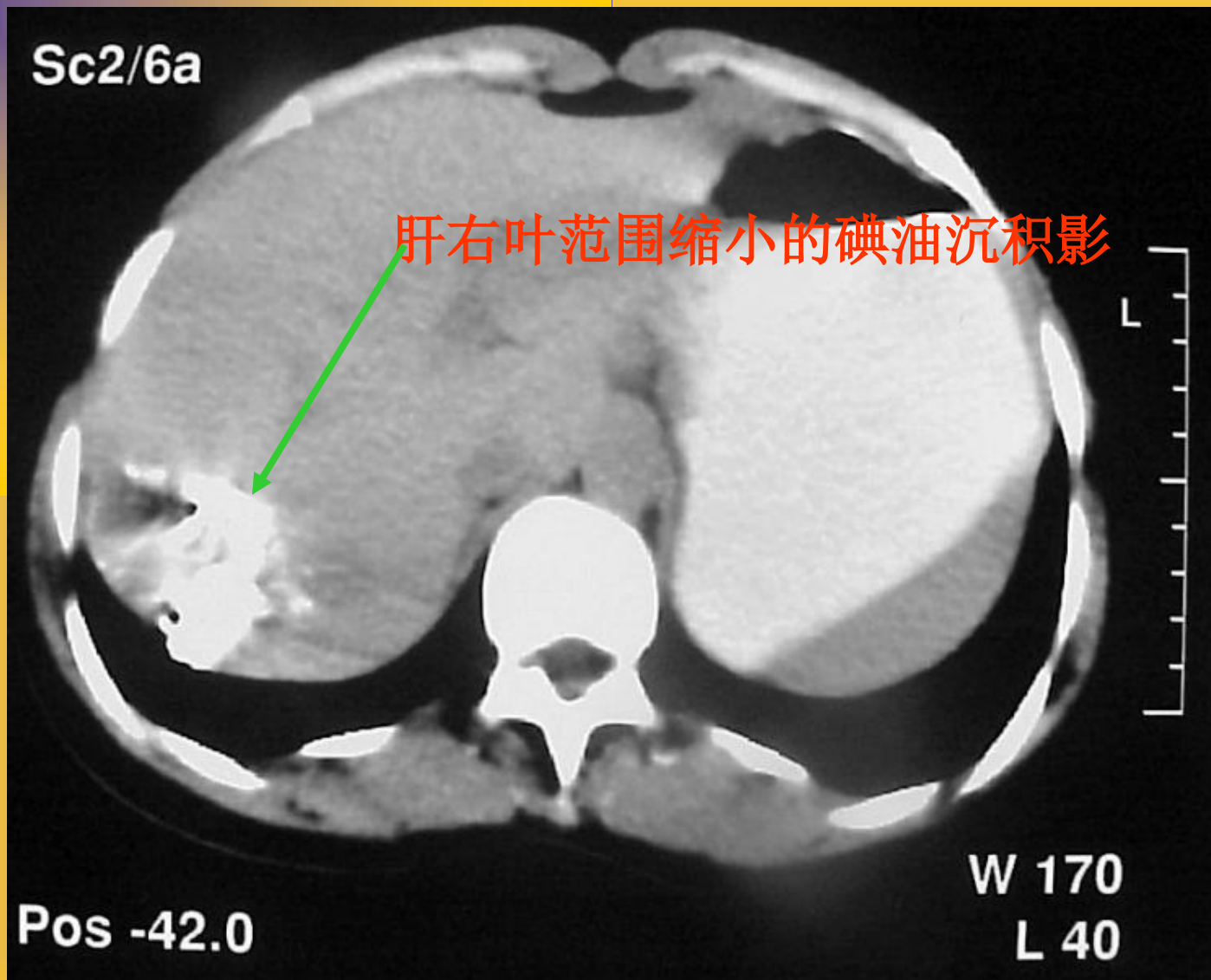
窗宽: 111

中心: 129

速率: 4帧/秒

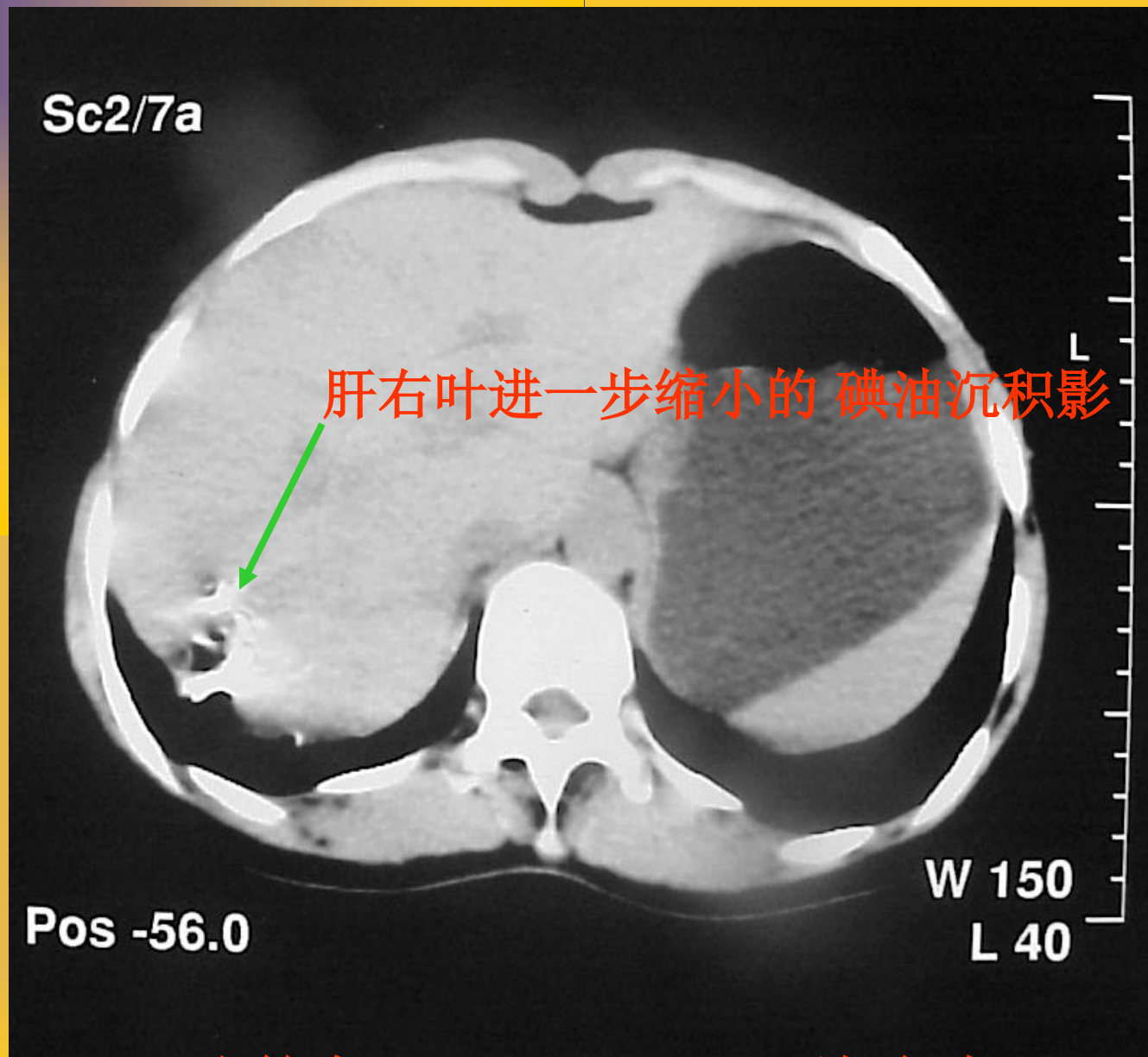
DIMAUNIT 1000

肝血管瘤 (2002-05-16 DSA造影)



肝血管瘤 (2002-08-02CT平扫复查)

医学PPT



肝血管瘤 (2002-12-13CT平扫复查)

以上内容仅为本文档的试下载部分，为可阅读页数的一半内容。如要下载或阅读全文，请访问：<https://d.book118.com/457113165060006061>