



优秀病例讨论

汇报人:xxx

20xx-01-26



目

CONTENCT

录

- 病例背景与介绍
- 病例特点分析
- 诊断思路与鉴别诊断
- 治疗方案及效果评估
- 专家点评与建议
- 总结与启示



01

病例背景与介绍



患者基本信息

01			
02	姓名	匿名	
03	性别	女	
04	年龄	45岁	
05	职业	教师	
	就诊时间	2023年2月15日	

病史及治疗过程

主诉

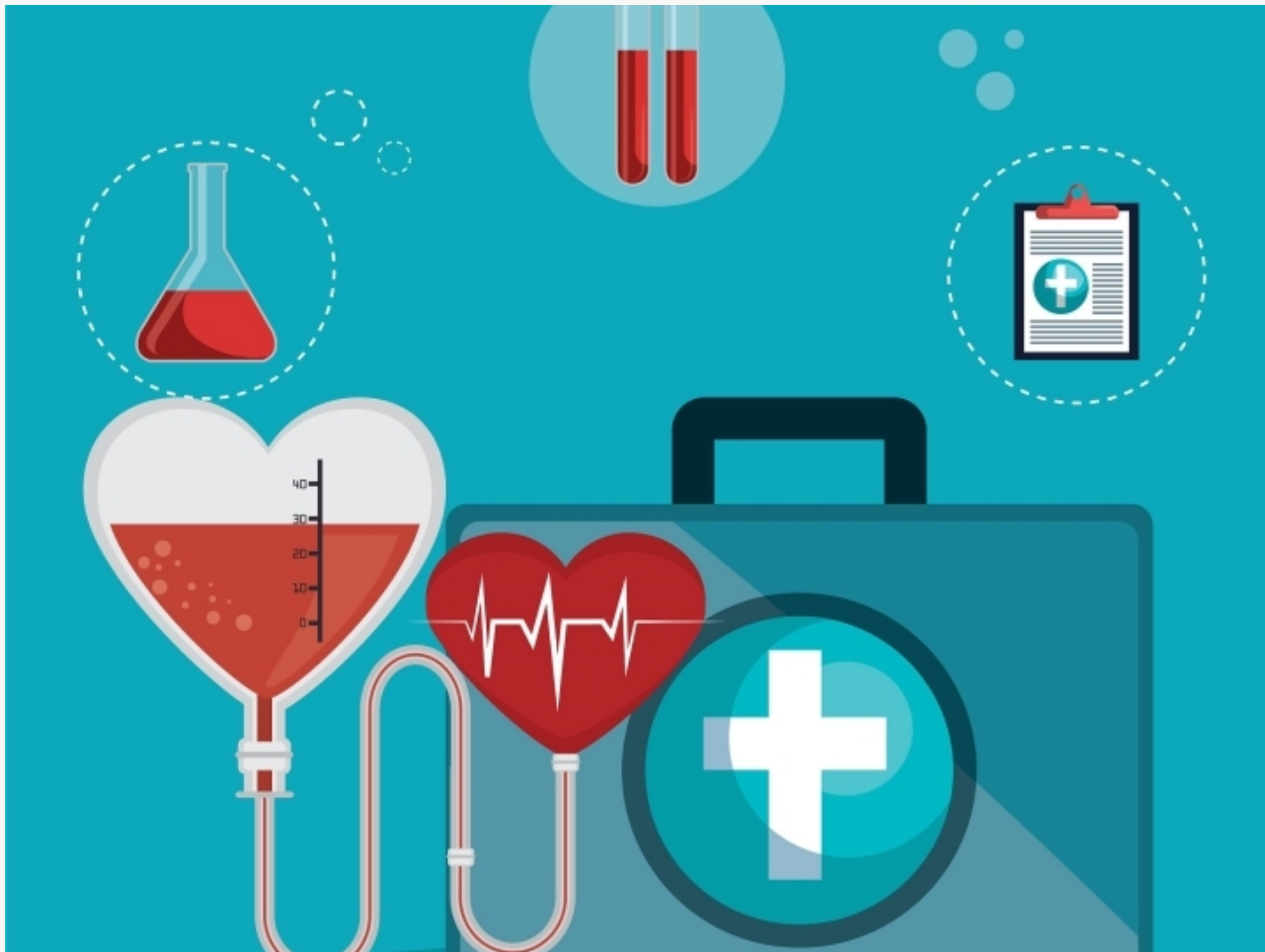
持续咳嗽、咳痰伴胸闷、气短2个月。

现病史

患者于2个月前无明显诱因出现咳嗽、咳痰，痰为白色泡沫状，伴胸闷、气短，无发热、盗汗等症状。自行服用感冒药无效，症状逐渐加重。


既往史

否认高血压、糖尿病等慢性病史，无药物过敏史。



病史及治疗过程

01

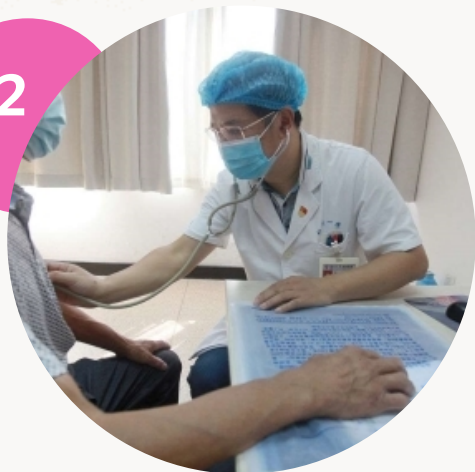

个人史



无吸烟、饮酒等不良嗜好。

02



体格检查



体温 36.8℃，脉搏 80 次/分，呼吸 20 次/分，血压 120/80mmHg。双肺呼吸音粗，可闻及散在湿啰音。

03



辅助检查



胸部X线片示双肺纹理增粗、紊乱，呈网格状改变；肺功能检查示轻度限制性通气功能障碍。

病史及治疗过程

诊断

间质性肺疾病（ILD）。

治疗过程

患者入院后给予抗炎、平喘等对症治疗，同时完善相关检查。根据检查结果，调整治疗方案，加用免疫抑制剂和糖皮质激素治疗。经过2周的治疗，患者症状明显缓解，复查胸部X线片和肺功能检查均有改善。





诊断结果及依据

01

诊断结果：间质性肺疾病（ILD）。

02

诊断依据

03

1. 患者中年女性，持续咳嗽、咳痰伴胸闷、气短2个月。

04


2. 体格检查示双肺呼吸音粗，可闻及散在湿啰音。

05

3. 辅助检查示胸部X线片示双肺纹理增粗、紊乱，呈网格状改变；肺功能检查示轻度限制性通气功能障碍。

06

4. 根据患者病史、临床表现和辅助检查结果，综合诊断为间质性肺疾病（ILD）。





02

病例特点分析



临床表现与体征



80%

患者主诉

详细记录患者的主观感受，如疼痛、不适、功能障碍等。



100%

体征观察

医生通过视诊、触诊、叩诊、听诊等手段获取的客观信息，如皮肤颜色、肿胀、压痛、异常声音等。



80%

病史采集

了解患者的既往病史、家族史、生活习惯等，为诊断提供参考。




影像学检查结果



X线检查

对于骨骼系统的病变有较高的诊断价值，如骨折、骨肿瘤等。



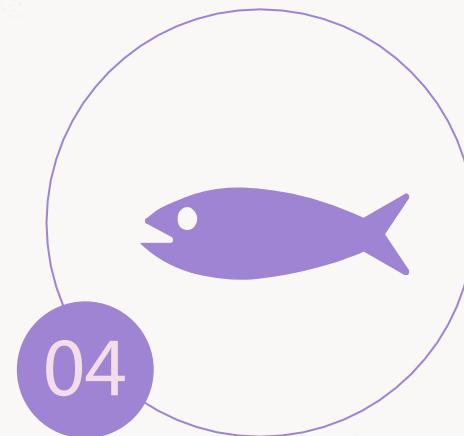
CT检查

可提供更详细的zu织结构信息，对于复杂部位的病变有较高分辨率。



MRI检查

对于软zu织病变和神经系统病变有较高的敏感性和特异性。



其他影像学检查

如超声、核医学等，根据病情需要选择合适的检查方法。



实验室检查结果

常规检查

包括血常规、尿常规、便常规等，了解患者的一般生理状况。

生化检查

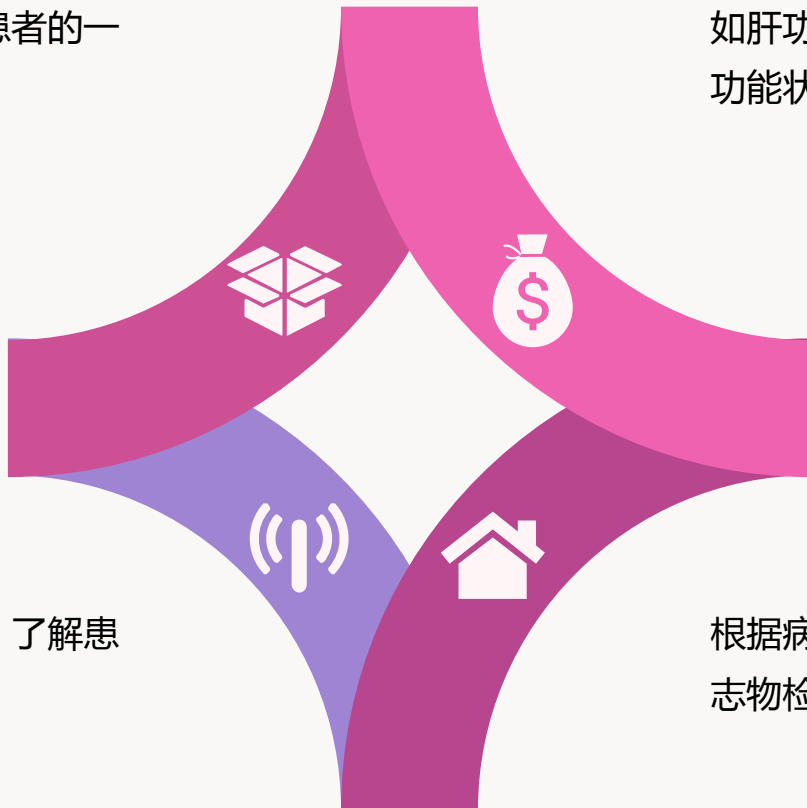
如肝功能、肾功能、电解质等，评估患者的器官功能状态。

免疫学检查

检测患者的免疫指标，如抗体、补体等，了解患者的免疫状况。

其他特殊检查

根据病情需要，选择相应的特殊检查，如肿瘤标志物检测、遗传学检测等。





03

诊断思路与鉴别诊断

以上内容仅为本文档的试下载部分，为可阅读页数的一半内容。如要下载或阅读全文，请访问：
<https://d.book118.com/465111332314011203>