



翼状胬肉的护理



目录



- 翼状胬肉概述
- 术前护理措施
- 术后护理措施
- 并发症预防与处理
- 康复期护理指导
- 总结与展望




01

翼状胬肉概述




定义与发病原因




01

定义




翼状胬肉是一种常见的结膜变性疾患，为睑裂部球结膜与角膜上一种赘生组织，侵犯角膜后日渐增大，甚至可覆盖至瞳孔区而严重影响视力。



02

发病原因



可能与紫外线照射，烟尘等有一定关系。



临床表现及分型

临床表现

- 睑裂区肥厚的球结膜及其下纤维血管组织呈三角形向角膜侵入，当赘肉较大或充血肥厚时，可于角膜前方触及，无压痛。

分型

- 根据其病变进行情况可分为进行期或静止期。进行期赘肉的头部隆起，附近的角膜混浊，在前弹力层及浅基质层有细胞浸润。颈部宽大、体部肥厚、表面不平，有粗大而扩张的血管。静止期的赘肉头部平坦，角膜浸润吸收，体部不充血或轻度充血，表面光滑，病变静止。

诊断方法与标准



根据临床表现即可诊断。



02

———→
诊断标准

01

———→
诊断方法



睑裂部结膜肥厚、增生、侵入角膜，呈三角形。






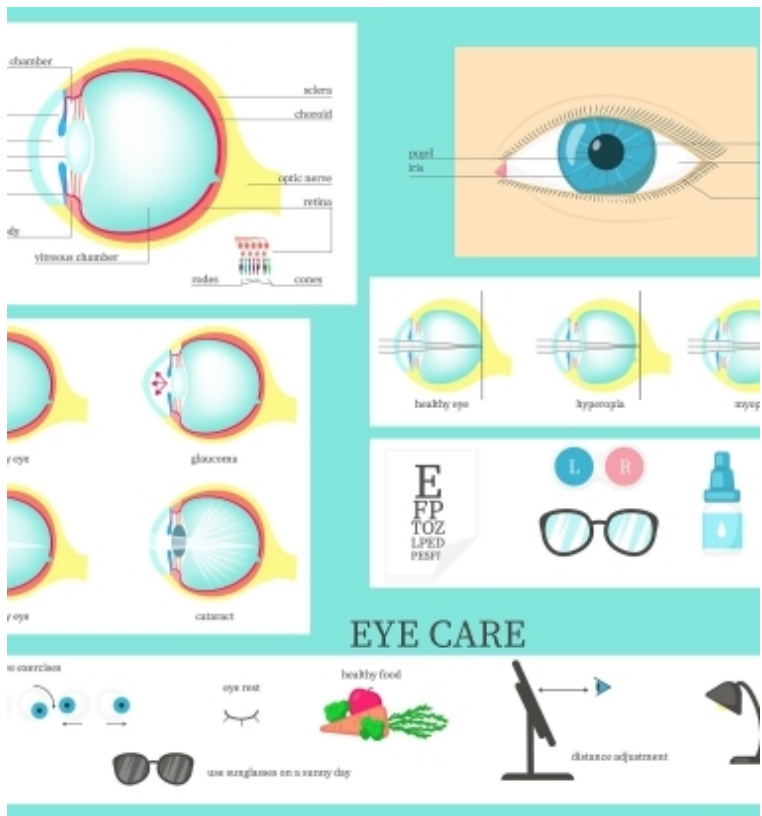
02

术前护理措施





眼部检查及评估



视力检查

评估患者的视力状况，记录裸眼视力和矫正视力。



裂隙灯检查

观察瞳孔的大小、形态、位置及与角膜的关系。



角膜地形图检查

了解角膜表面的形态和曲率，评估手术难度。



泪液分泌试验

评估患者的泪液分泌功能，以判断术后干眼症的风险。



术前准备与指导

术前用药

根据医嘱给予抗生素眼药水，以预防感染。

饮食指导


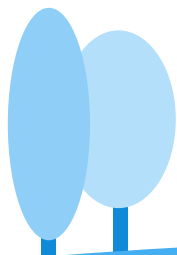


术前一天晚上进易消化食物，避免术中因饥饿引起不适。

术前清洁

指导患者用生理盐水或眼药水清洗术眼，保持眼部清洁。

睡眠指导

保证充足的睡眠，有利于手术的顺利进行。





心理护理与健康教育

01

心理护理

了解患者的心理状态，给予安慰和鼓励，减轻焦虑和恐惧情绪。

02

健康教育

向患者及家属介绍翼状胬肉的病因、手术方法、术后注意事项等，提高患者对疾病的认识 and 治疗的信心。

03

术前训练

指导患者进行眼球运动训练，以适应手术过程中的操作。

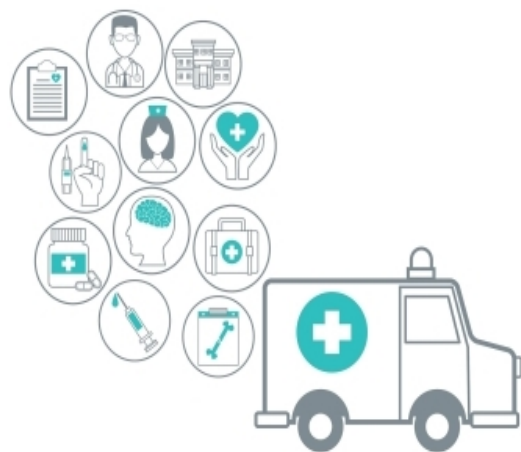


03

术后护理措施



观察并记录病情变化



密切观察患者眼部情况，包括赘肉切除部位是否有出血、感染等迹象。



定期测量患者的视力，评估手术效果及恢复情况。



记录患者主诉，如疼痛、异物感等，及时向医生反馈。



眼部清洁与消毒操作

01

用无菌生理盐水或医生推荐的眼药水进行眼部清洗，保持眼部清洁。

02

避免用自来水或未经消毒的液体清洗眼睛，以防感染。

03

定期对眼部周围皮肤进行消毒，减少细菌滋生。

以上内容仅为本文档的试下载部分，为可阅读页数的一半内容。如要下载或阅读全文，请访问：
<https://d.book118.com/518042027115006052>