

皮肤与性病学(医学高级): 诊断学基础测试题五

1、多选 可作为梅毒确诊实验的有( )。

- A. 梅毒螺旋体血球凝集试验
- B. 荧光密螺旋体抗体吸收试验
- C. 组织切片镀银染色
- D. 暗视野显微镜
- E. 直接免疫荧光抗体实验

答(江南博哥)案: A, B

2、单选 下列不符合左前分支阻滞心电图表现的是( )。

- A. 电轴左偏 $<-45^{\circ}$
- B. QRS波群时间延长 $>0.12$ 秒
- C. II、III、aVF导联QRS波呈rS型
- D. I、aVL导联QRS波呈qR型
- E. 胸导联可出现R波递增不良

正确答案: B

3、单选 有关典型预激综合征的心电图表现不正确的是( )。

- A. PR间期 $<0.12$ 秒
- B. QRS波增宽 $\geq 0.12$ 秒
- C. QRS起始部有预激波
- D. P-J间期延长
- E. 继发性ST-T改变

正确答案: D

4、多选 反映胆汁淤积的血清酶有( )。

- A. 丙氨酸氨基转移酶
- B. 5'-核苷酸酶
- C. 天冬氨酸氨基转移酶
- D. 碱性磷酸酶
- E.  $\gamma$ -谷氨酰转移酶

正确答案: B, D, E

5、单选 窦性P波的组成是( )。

- A. 前半部代表窦房结除极, 后半部代表心房除极
- B. 前半部代表心房除极, 后半部代表心房复极
- C. 前半部代表窦房结除极, 后半部代表右心房除极
- D. 前半部代表左心房除极, 后半部代表右心房除极
- E. 前半部代表右心房除极, 后半部代表左心房除极

正确答案: E

6、多选 急性前间壁心肌梗死的心电图诊断包括( )。

- A. V1出现异常Q波, V呈QS

- B. V1-V3ST 段弓背向上抬高与 T 波形成单向曲线
- C. V3、V2 的 ST 段斜型上抬，T 波高耸呈帐篷
- D. V1-V3ST 段弓背型上抬伴倒置 T 波
- E. V1-V 呈 QS

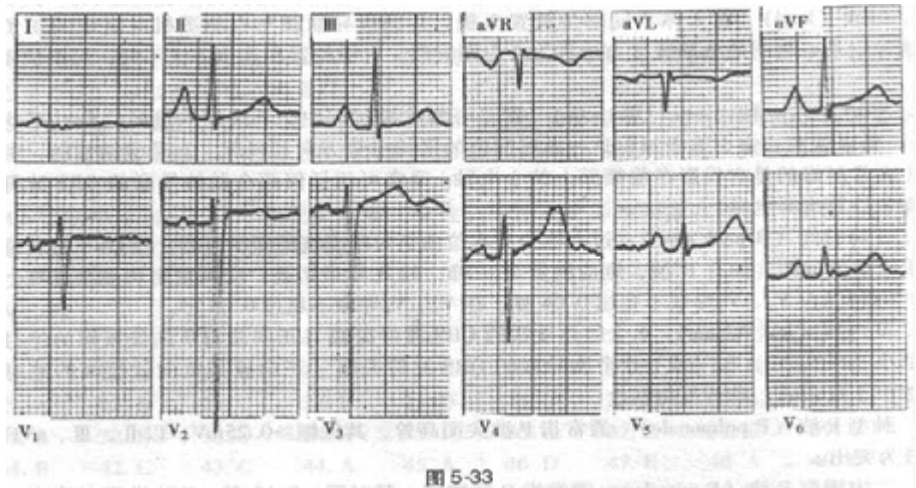
正确答案：B, D, E

7、多选 左心房肥大的心电图诊断包括（）。

- A. P 波峰距 $<0.04s$
- B. P 波顶峰有明显切迹或双峰，峰距 $>0.04s$
- C. P 波时限 $>0.12s$
- D. P 波电压 $>0.25mV$
- E.  $V1Pt_f < 0.04mm \cdot s$

正确答案：B, C

8、单选?患者男性，47 岁，风湿性心脏病，二尖瓣狭窄。心电图如图 5-33 所



示，应诊断为（）。

- A. 右心室肥厚
- B. 左心室肥厚
- C. 右心房肥大
- D. 左心房肥大
- E. 双心房肥大

正确答案：E

参考解析：窦性心律，双心房肥大参考解析：心电图显示窦性心律，II、III、aVF 导联 P 波高大，其振幅 $>0.25mV$ ，时限 $>120$  毫秒。I 导联 P 波振幅超过 QRS 波群振幅。另外，V1 导联  $Pt_f$  绝对值 $>0.04mm \cdot s$ ，V2、V3、V4 导联 P 波呈双峰切迹。心脏超声证实：患者左心房大（39mm），右心房大及右心室大。此例心电图上右心室肥厚的特征不明显，提示心电图检测右心室肥厚不敏感。

9、多选 平坦型葡萄糖耐量曲线常见于（）。

- A. 甲状腺功能减退
- B. 腺垂体功能减退症
- C. 肾上腺皮质功能亢进

- D. 胃切除后
- E. 胰岛 B 细胞瘤

**正确答案：**B, C, E

10、单选 女性，20 岁，自幼有轻伤后出血不止，伴有关节肿痛，反复鼻出血、牙龈出血 1 年余，常见皮肤黏膜出血点，自诉月经量过多。最可能的诊断是（）。

- A. 再生障碍性贫血
- B. 急性白血病
- C. 过敏性紫癜
- D. 血友病
- E. 血小板减少性紫癜

**正确答案：**D

11、单选 男性，24 岁。节律性中上腹痛 1 年余，饥饿时或夜间痛加重，2 天前大便黑色。今日呕吐暗红色血液及血块约 300ml，下列哪一种检查不应进行（）。

- A. 急诊胃镜检查
- B. 急诊胃肠钡餐造影
- C. 上腹部 B 超
- D. 血常规检查
- E. 大便转黄后胃肠钡餐造影

**正确答案：**B

12、单选 男性，54 岁，间断性颜面水肿 10 年。查体：血压 150/97mmHg，贫血貌，眼睑及下肢轻度凹陷性水肿。血常规：血红蛋白 90g/L，红细胞  $3.5 \times 10^{12}/L$ ，尿蛋白（++），尿红细胞 3~5/HP，蜡样管型 0~2/HP，血清白蛋白 27g/L，血肌酐 350mmol/L，尿素氮 13mmol/L。拟诊应考虑（）。

- A. 原发性高血压肾损害
- B. 慢性肾盂肾炎
- C. 慢性肾小球肾炎
- D. 肾结核
- E. 肾肿瘤

**正确答案：**C

13、单选 关于各项记录，不正确的是（）。

- A. 应注明年、月、日
- B. 急诊病历书写就诊时间应具体到分钟
- C. 表格式病历各栏内必须按项填写
- D. 表格栏无内容者可画“/”或“—”
- E. 表格式病历无内容者可空白

**正确答案：**E

14、多选 肾小管功能测定包括（）。

- A. 肌酐测定
- B. 尿素氮测定
- C. 肾脏浓缩和稀释试验
- D. 有效肾血浆流量测定
- E. 尿渗量测定

**正确答案：**C, D, E

15、单选 下列关于心房扑动的描述不正确的是（）。

- A. P 波消失
- B. 典型的房扑可通过射频消融术治疗
- C. 扑动波之间无等电位线
- D. 频率多为 240~350 次 / 分，大多能全部下传
- E. II、III、aVF 导联的扑动波最清楚

**正确答案：**D

16、多选 与串联重复的微卫星序列多态标记相比，SNP 具有的特征是（）。

- A. 具有更高的遗传不稳定性
- B. 不需要进行扩增片段长度的测量
- C. 在基因组中的分布密度比微卫星标记低
- D. 具有更高的遗传稳定性
- E. 在基因组中的分布密度比微卫星标记高

**正确答案：**B, D, E

17、单选 患者，男，27 岁，因脐周疼痛伴恶心 8 小时入院，1 小时前疼痛转移至右下腹。查体：右下腹麦氏点压痛、反跳痛明显。血常规提示白细胞明显增多，腹部 X 线片未见异常，临床考虑急性阑尾炎。患者最初脐周疼痛其发生机制属于（）。

- A. 内脏性疼痛
- B. 躯体性疼痛
- C. 牵涉痛
- D. 既有躯体性疼痛又有内脏性疼痛
- E. 既有躯体性疼痛又有牵涉痛

**正确答案：**D

18、单选 入院记录应在何时完成（）。

- A. 入院 24 小时内
- B. 最迟应在患者入院后 48 小时内完成
- C. 双休日可在入院后 3 天
- D. 入院后 3 天
- E. 春节期间可在一周内

**正确答案：**A

19、多选 能引起菊粉清除率降低的疾病有（）。

- A. 心力衰竭
- B. 慢性肾炎
- C. 急性肾炎
- D. 膀胱炎
- E. 尿道炎

**正确答案：**A, B, C

20、多选 属于伤寒杆菌抗原的是（）。

- A. “甲”鞭毛抗原
- B. “乙”鞭毛抗原
- C. “H”抗原
- D. “丙”鞭毛抗原
- E. “O”抗原

**正确答案：**C, E

21、单选 关于房性期前收缩的描述不正确的是（）。

- A. 异位 P 波形态与窦性 P 波不同
- B. P' R 间期>0.12 秒
- C. 异位 P 波后继以正常或变异的 QRS 波群
- D. 异位 P 波后肯定有 QRS-T 波群
- E. 大多为不完全性代偿间歇

**正确答案：**D

22、单选 男性，54 岁，乙肝病史 10 年，1 个月来乏力腹胀，双下肢水肿，1 周来自觉低热、乏力、腹胀日益加重，腹痛。查体：移动性浊音（+）。腹水检查：李凡它试验（+），细胞数  $0.8 \times 10^9/L$ ，WBC  $0.6 \times 10^9/L$ ，中性 90%。腹水的性质为（）。

- A. 漏出液
- B. 脓性
- C. 淋巴液
- D. 渗出液
- E. 低蛋白液

**正确答案：**D

23、单选 胸部手术时评价患者肺功能状态的最佳指标为（）。

- A. 肺活量
- B. 肺总量
- C. 最大通气量
- D. 通气储量百分比
- E. 肺泡通气量

**正确答案：**D

24、多选 不完全性右束支传导阻滞的心电图改变是（）。

- A. QRS>0.12s
- B. 室上性起搏点
- C. V1 呈 rSR 图形
- D. QRS 波群时间在 0.09~0.11s 之间
- E. V1V2 呈 QS 型

**正确答案：**B, C, D

25、单选 不是胃镜检查禁忌证的是（）。

- A. 食管静脉曲张
- B. 急性咽喉、食管及胃的腐蚀性炎症
- C. 严重的肺功能不全
- D. 疑有空腔脏器穿孔
- E. 神志不清或精神异常

**正确答案：**A

26、单选 男，82岁，高血压20年。反复上腹痛溃疡病史10年。间歇性发作足踝关节痛8年。今晨突然倒地昏迷1小时入院。最佳主诉选择为（）。

- A. 高血压20年
- B. 间歇性发作足踝关节痛8年
- C. 高血压20年，昏迷1小时
- D. 反复上腹痛10年
- E. 溃疡病10年

**正确答案：**C

27、单选 女性，20岁，自幼有轻伤后出血不止，伴有关节肿痛，反复鼻出血、牙龈出血1年余，常见皮肤黏膜出血点，自诉月经量过多。具有诊断意义的检查是（）。

- A. 骨髓穿刺检查
- B. 血常规检查
- C. 血小板抗体检查
- D. 凝血因子检查
- E. 维生素K测定

**正确答案：**D

28、单选 女性，36岁，难产后出现尿频、尿急、下腹坠胀、腰酸痛，自觉有物自阴道脱出，排尿后症状缓解。走路、站立、用力提水时有尿液流出。曾到多家医院就诊，服用多种消炎药效果不佳。常出现失眠头昏，心烦意乱，情绪低落。其尿失禁为（）。

- A. 轻度到中度尿失禁之间
- B. 中度尿失禁
- C. 重度尿失禁

- D. 轻度尿失禁
- E. 中度到重度尿失禁之间

**正确答案：** B

29、多选 内生肌酐清除率测定的临床意义为（ ）。

- A. 指导临床治疗
- B. 判断肾小球损害的敏感指标
- C. 较早地反映肾小球滤过功能
- D. 初步估计肾功能损害程度
- E. 慢性肾衰临床分期的参考

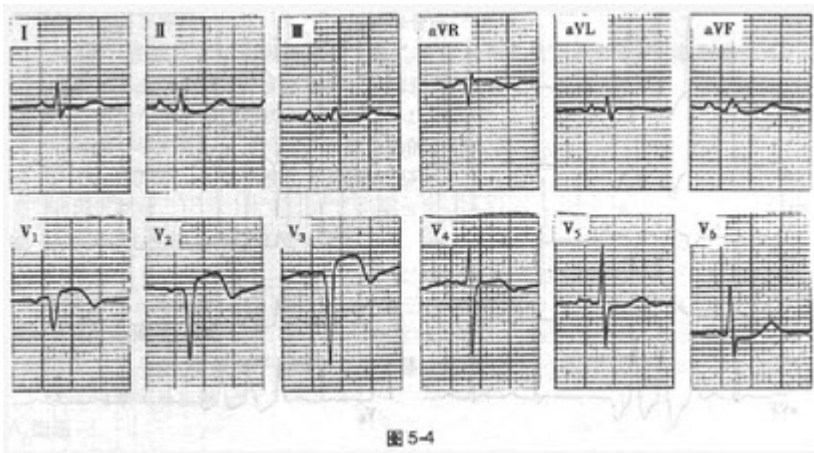
**正确答案：** A, B, C, D, E

30、单选 病历书写的文字要求哪点是错误的（ ）。

- A. 用中文
- B. 可用通用外文缩写
- C. 无正式中文译名的症状、体征疾病名称或药物名称可用外文
- D. 患者述及的既往所患疾病名称和手术名称应加引号
- E. 双位以上的数字一律不能使用阿拉伯数字书写

**正确答案：** E

31、单选?患者男性，42岁，高脂血症，因突发胸痛不能缓解入院诊治。心电图如图5-4所示，应诊断为（ ）。



- A. 右心室肥厚
- B. 左心室肥厚
- C. 不完全性左束支阻滞
- D. 急性前间壁心肌梗死
- E. 预激综合征

**正确答案：** D

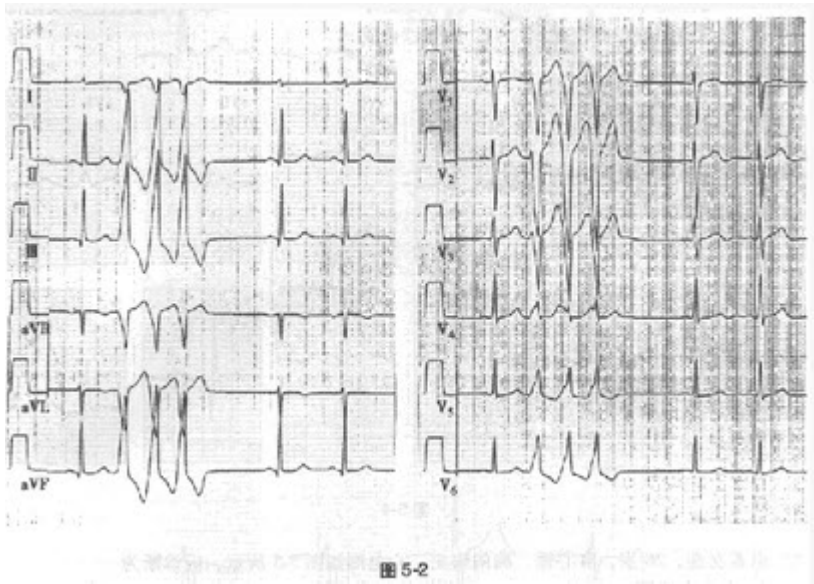
**参考解析：** 窦性心律，急性前间壁心肌梗死**参考解析：** 本图 V1~V3 导联 R 波消失呈 QS 波，伴 ST 弓背抬高及 T 波倒置，为急性前间壁心肌梗死的表现。另外，II、III、aVF 及 V5~V6 导联 ST 段下移，可能存在下侧壁心肌缺血。心肌梗死时常可见到肢体导联 QRS 电压降低。

32、多选 可引起血糖降低的情况有（）。

- A. 甲状腺功能亢进
- B. 胰岛素用量过大
- C. 口服避孕药
- D. I 型糖原累积病
- E. 恶病质

**正确答案：**B, D, E

33、单选?患者女性，34 岁，反复发作心动过速，临床检查未发现器质性心脏病。心电图如图 5-2 所示，应诊断为（）。



- A. 阵发性室性心动过速
- B. 房性心动过速伴室内差异传导
- C. 非阵发性室性心动过速
- D. 交界性心动过速
- E. 室性期前收缩，三联律

**正确答案：**A

**参考解析：**阵发性室性心动过速**参考解析：**心电图为 12 导联同步记录。窦性心律，可见提前出现的连续 3 次宽大畸形的 QRS 波，其前无相关 P 波。胸导联 QRS 波呈左束支阻滞图形，II、III、aVF 导联呈高 R 波，aVR 和 aVL 导联 QRS 主波为负向，I 导联 QRS 振幅较小。此图为典型的右室流出道室性心动过速的表现。起源于右室流出道的异位心动过速是特发性室性心动过速的一种常见类型。

34、多选 ANA 检测阳性可见于（）。

- A. 混合性结缔组织病
- B. 类风湿关节炎
- C. 系统性红斑狼疮
- D. 全身性硬皮病
- E. 干燥综合征



**正确答案：**A, B, C, D, E

35、多选 怀疑为无症状性肝炎应做的检查是（）。

- A. A / G 测定
- B. 肝炎病毒标志物
- C. 血清 PT 测定
- D. 血清 ALT 测定
- E. 血清 AST 测定

**正确答案：**B, D, E

36、多选 运动实验的适应证包括（）。

- A. 评估冠心病病人的心脏负荷能力
- B. 对不典型胸痛或可疑冠心病病人进行鉴别诊断
- C. 评价冠心病的药物或介入手术治疗效果
- D. 观察是否有电解质紊乱
- E. 观察洋地黄中毒的程度

**正确答案：**A, B, C

37、单选 下列情况可引起宽 QRS 波 (>0.12 秒) 心动过速, 但不包括（）。

- A. 室性心动过速
- B. 室上性心动过速伴室内差异性传导
- C. 室上性心动过速并束支阻滞
- D. WPW 综合征
- E. 窦性心动过速

**正确答案：**E

38、多选 纸片扩散法药敏试验结果失控的原因有（）。

- A. 标准菌株被污染
- B. 接种的菌悬液浓度太高或太低
- C. 量取抑菌环直径时读数错误
- D. 孵育温度不正确
- E. 0.5 麦氏管标准管未摇匀或过期失效

**正确答案：**A, B, C, D, E

39、单选 死亡记录内容中哪点不需细述（）。

- A. 诊疗经过的记录包括入院后病情演变及诊治情况
- B. 过去史和家族史
- C. 抢救经过
- D. 死亡原因
- E. 死亡时间

**正确答案：**B

40、单选?患者男性, 59 岁, 因心悸持续 1 小时就诊。心电图如图 5-1 所示, 应诊断为（）。

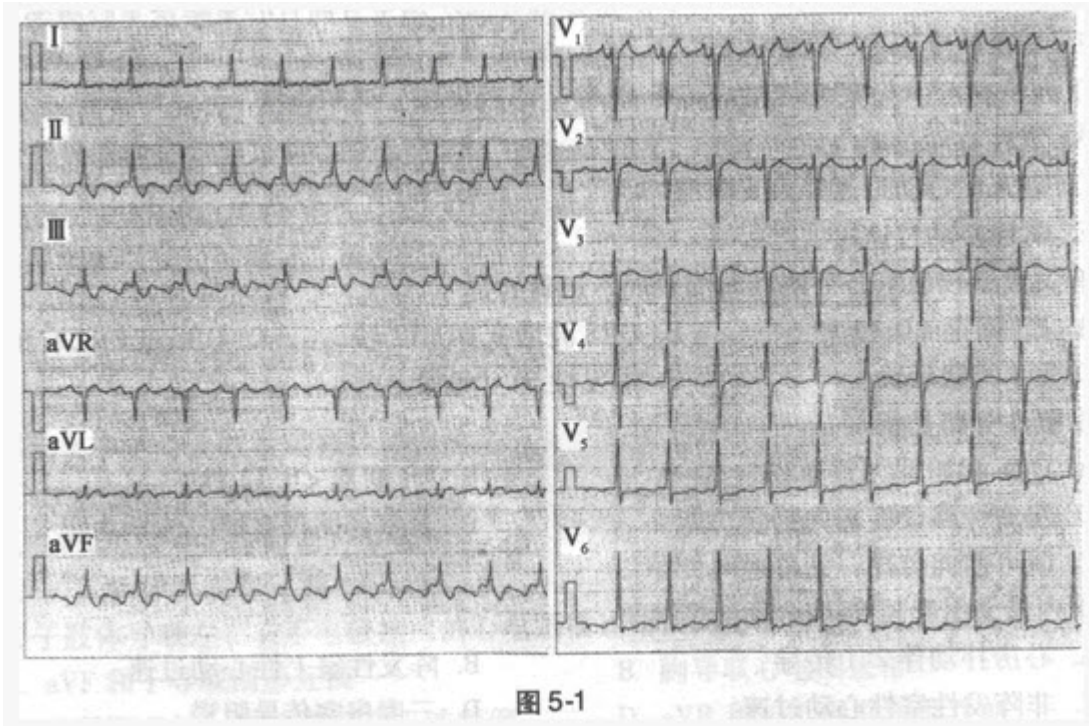


图 5-1

- A. 室上性心动过速
- B. 房性心动过速
- C. 心房扑动
- D. 窦性心动过速
- E. 非阵发性交界性心动过速

正确答案：C

参考解析：心房扑动伴 2:1 传导。参考解析：图示 12 导联心电图。扑动波（F 波）在 II、III、aVF 导联负向，呈锯齿状，V1 导联正向（V1 导联未下传的 F 波落在 T 波顶峰上），符合典型心房扑动的特征。F-F 间期 240 毫秒（250 次/分），F 波 2:1 下传心室。

41、单选?患者女性，26 岁，有心悸、胸闷病史。心电图如图 5-5 所示，应诊断

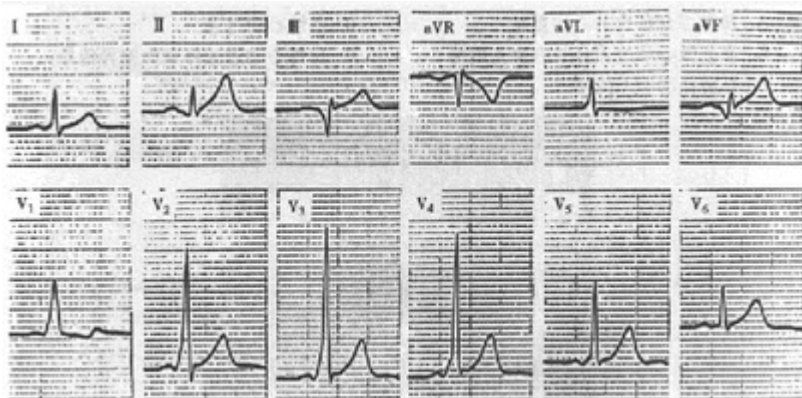


图 5-5

为（ ）。

- A. 右心室肥厚
- B. 后壁心肌梗死

以上内容仅为本文档的试下载部分，为可阅读页数的一半内容。如要下载或阅读全文，请访问：<https://d.book118.com/518042142134006065>