



2020
SUZHOU

为你点亮暗夜繁星

一位抑郁症患者的康复心路

宿州市第二人民医院 陈长浩

目录

CONTENTS

1

病历资料

2

诊断考虑

3

治疗方案

4

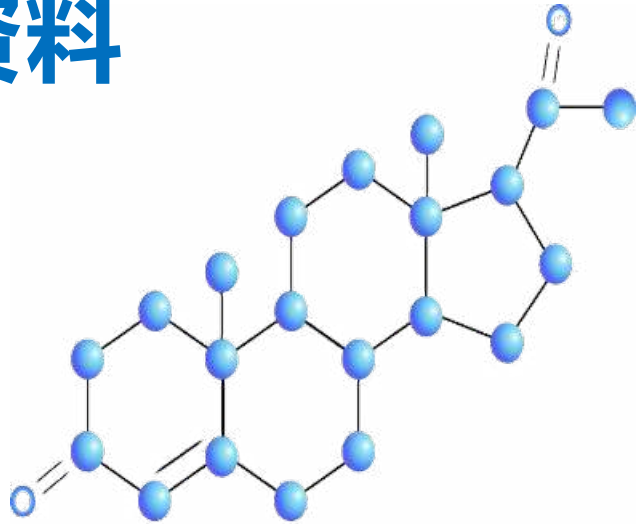
诊疗思考


5

后续随访

01

病历资料





一般资料

- 青年女性
- 28岁
- 家庭妇女

主诉

- 情绪低落，无力感伴早醒加重20天余，总病程5年。

2015年

情绪低落
懒散被动
精力下降疲乏感
情绪不稳
发脾气
易激惹

未予治疗

2017年

生活不顺利
无精打彩
注意力不集中
无耐心教导孩子
睡眠差

阿普唑仑
中医针灸治疗

2020年

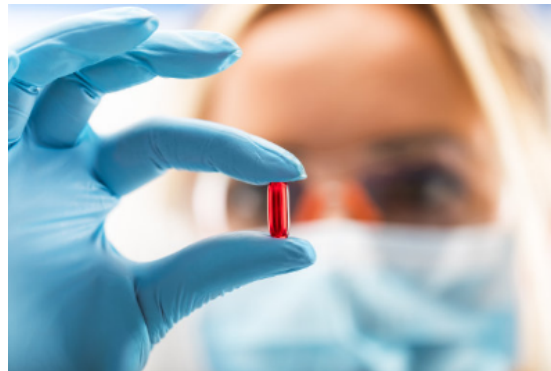自我评价较低
躯体不适
(肋缘下闷胀)
精神萎靡
焦躁不安
入睡困难、早醒
消极观念

既往史

2016年8月份行“腹腔镜下胆囊切除术”
否认甲状腺等内分泌疾病史。

个人史

同胞4人，排行第二，足月顺产，适龄入学，学习成绩一般，初中毕业。毕业后一直在外打零工，人际交往能力尚可。病前性格内向柔弱。无不良烟酒嗜好，2017年再婚，再婚后婚姻生活不顺利，育1子1女，月经规则，无月经不调史。

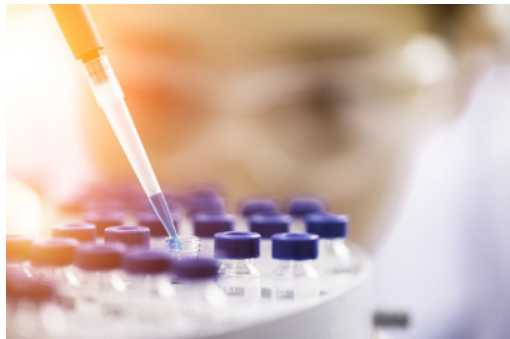

家族史

否认两系三代有精神异常史，否认父母近亲结婚。

相关检查

- 入院体格检查：神志清楚，体型消瘦，心肺（-），NS（-）。
- 入院辅助检查：
 - * 血常规、肝肾功能常规未见明显异常。
 - * 脑电地形图，全胸片，心电图，肝双肾及子宫附件彩超等均未见异常。
 - * 甲状腺功能及泌乳素均示正常。
 - * 头颅CT：未见明显异常。



彩色多普勒超声检查报告单

姓名: 性别: 年龄: 31 岁 科室: 精神科 住院号: 2019-02-11 17:04:31

CT影像诊断报告单

检查日期: 2019-02-11 17:04:31

姓名: 性别: 文 年龄: 31 岁 CT号: 190211041

科室: 精神科 病区: 三病区 门诊号: 住院号:

检查部位: 颅脑

图像所见:

头颅形态正常, 颅骨未见明确异常, 双侧大脑半球对称, 灰白质对比正常, 未见明显占位性病变, 各脑室、脑沟、脑裂大小形态正常, 中线结构居中, 幕下小脑、脑干无异常。

超声描述:

双侧侧脑室大小正常, 包膜完整, 形态正常, 内回声光点稀疏, 分布均匀, 脑内血管显示清晰, 走行正常, 上唇脑内径正常。

双侧三脑室、第四脑室大小正常。

额天中体形态正常, 包膜完整, 内回声均匀, 额门脑内径正常。

双侧侧脑室大小正常, 形态正常, 内回声均匀, 集合系统未见明显异常, 双侧侧脑室上缘未见异常。

子宫附件: 子宫形态正常, 宫腔未见异常, 未见明显占位性病变, 双侧附件未见异常。

诊断:

头颅CT平扫未见明确异常

超声提示:

肝、胆、双肾、子宫附件未见明显异常

检查日期: 2019-02-13 08:56:08 检查医师: 吴杰 报告医师: 吴杰

安徽省宿州市第二人民医院

CT影像诊断报告单

检查日期: 2019-02-11 17:04:31

姓名: 性别: 文 年龄: 31 岁 CT号: 190211041

科室: 精神科 病区: 三病区 门诊号: 住院号:

检查部位: 颅脑

图像所见:

头颅形态正常, 颅骨未见明确异常, 双侧大脑半球对称, 灰白质对比正常, 未见明显占位性病变, 各脑室、脑沟、脑裂大小形态正常, 中线结构居中, 幕下小脑、脑干无异常。

超声描述:

双侧侧脑室大小正常, 包膜完整, 形态正常, 内回声光点稀疏, 分布均匀, 脑内血管显示清晰, 走行正常, 上唇脑内径正常。

双侧三脑室、第四脑室大小正常。

额天中体形态正常, 包膜完整, 内回声均匀, 额门脑内径正常。

双侧侧脑室大小正常, 形态正常, 内回声均匀, 集合系统未见明显异常, 双侧侧脑室上缘未见异常。

子宫附件: 子宫形态正常, 宫腔未见异常, 未见明显占位性病变, 双侧附件未见异常。

诊断:

头颅CT平扫未见明确异常

超声提示:

肝、胆、双肾、子宫附件未见明显异常

检查日期: 2019-02-11 报告医师: 张冠群 审核医师: 张冠群

安徽省宿州市第二人民医院

检验报告粘帖单

姓名: 性别: 文 年龄: 31 岁 科室: 精神科 住院号: 2019-02-11 17:04:31

检查日期: 2019-02-11 17:04:31

姓名: 性别: 文 年龄: 31 岁 CT号: 190211041

科室: 精神科 病区: 三病区 门诊号: 住院号:

检查部位: 颅脑

图像所见:

头颅形态正常, 颅骨未见明确异常, 双侧大脑半球对称, 灰白质对比正常, 未见明显占位性病变, 各脑室、脑沟、脑裂大小形态正常, 中线结构居中, 幕下小脑、脑干无异常。

超声描述:

双侧侧脑室大小正常, 包膜完整, 形态正常, 内回声光点稀疏, 分布均匀, 脑内血管显示清晰, 走行正常, 上唇脑内径正常。

双侧三脑室、第四脑室大小正常。

额天中体形态正常, 包膜完整, 内回声均匀, 额门脑内径正常。

双侧侧脑室大小正常, 形态正常, 内回声均匀, 集合系统未见明显异常, 双侧侧脑室上缘未见异常。

子宫附件: 子宫形态正常, 宫腔未见异常, 未见明显占位性病变, 双侧附件未见异常。

诊断:

头颅CT平扫未见明确异常

超声提示:

肝、胆、双肾、子宫附件未见明显异常

检查日期: 2019-02-11 报告医师: 张冠群 审核医师: 张冠群

安徽省宿州市第二人民医院

检验报告粘帖单

姓名: 性别: 文 年龄: 31 岁 科室: 精神科 住院号: 2019-02-11 17:04:31

检查日期: 2019-02-11 17:04:31

姓名: 性别: 文 年龄: 31 岁 CT号: 190211041

科室: 精神科 病区: 三病区 门诊号: 住院号:

检查部位: 颅脑

图像所见:

头颅形态正常, 颅骨未见明确异常, 双侧大脑半球对称, 灰白质对比正常, 未见明显占位性病变, 各脑室、脑沟、脑裂大小形态正常, 中线结构居中, 幕下小脑、脑干无异常。

超声描述:

双侧侧脑室大小正常, 包膜完整, 形态正常, 内回声光点稀疏, 分布均匀, 脑内血管显示清晰, 走行正常, 上唇脑内径正常。

双侧三脑室、第四脑室大小正常。

额天中体形态正常, 包膜完整, 内回声均匀, 额门脑内径正常。

双侧侧脑室大小正常, 形态正常, 内回声均匀, 集合系统未见明显异常, 双侧侧脑室上缘未见异常。

子宫附件: 子宫形态正常, 宫腔未见异常, 未见明显占位性病变, 双侧附件未见异常。

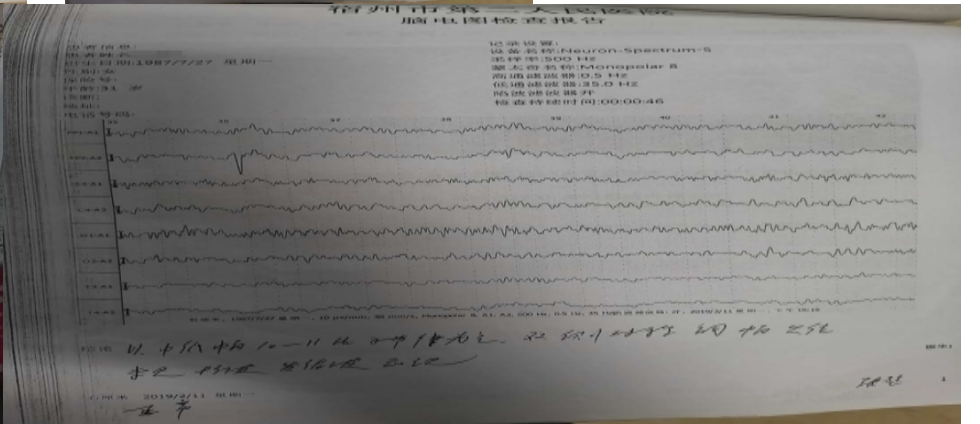
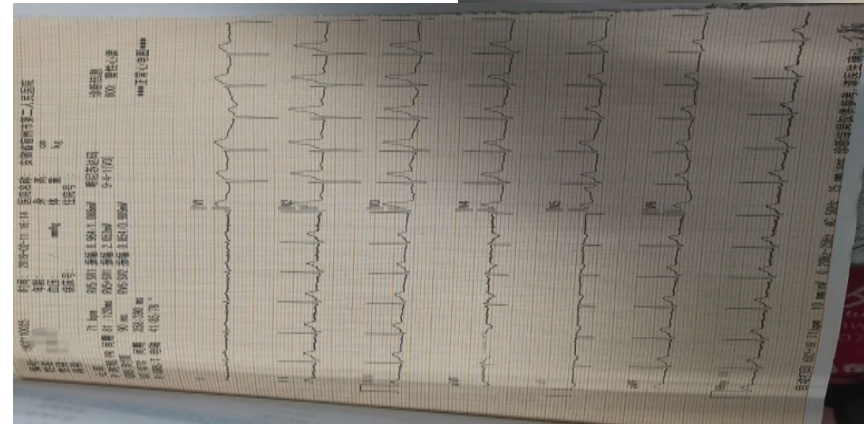
诊断:

头颅CT平扫未见明确异常

超声提示:

肝、胆、双肾、子宫附件未见明显异常

检查日期: 2019-02-11 报告医师: 张冠群 审核医师: 张冠群



意识清晰，定向力完整，主动言语较少，声音低沉；



思维迟缓，回答问题时若有所思，未引出明显的幻觉妄想等精神病性症状。



情绪低落，悲观消极，欲死言语，不时落泪。



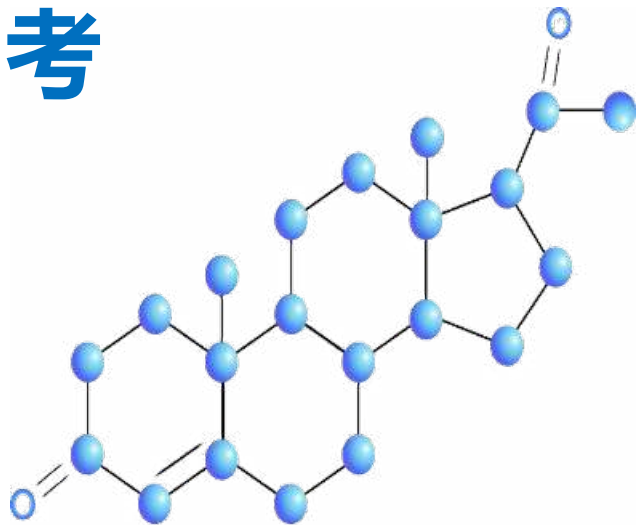意志要求减退，动作行为减少，无主动要求，自我评价低，自知力部分存在。



02

慮

诊断考



A


核心症状：反复情绪低落，兴趣缺乏，无力疲乏感。

B

其他症状：悲观绝望，消极观念，无价值感，注意力不集中，自我评价较低，体重轻度下降，睡眠障碍，伴有躯体不适症状。

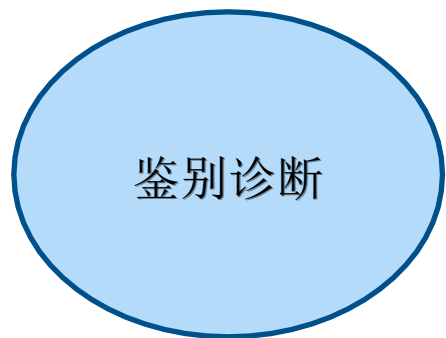
C

患者符合诊断标准的三条核心症状及至少四条其他症状，不能继续进行社交工作及家务劳动，反复发作，两次发作间期有明显的缓解期。



根据ICD-10诊断标准：
复发性抑郁障碍，目前为不伴精神病性症状的抑郁发作

鉴别诊断



精神活性物质及躯体疾病
所致的精神障碍



双相情感障碍



躯体形式障碍

以上内容仅为本文档的试下载部分，为可阅读页数的一半内容。如要下载或阅读全文，请访问：<https://d.book118.com/547146161023006066>