



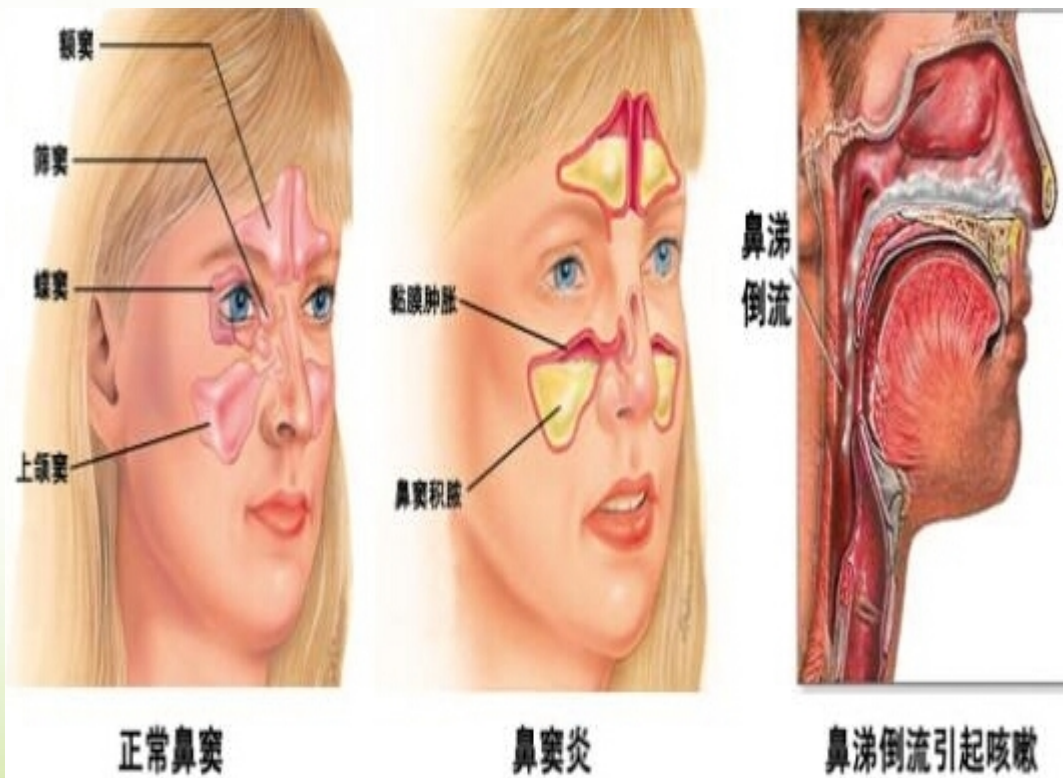
# 慢性鼻窦炎护理查房

# 出院指导



- 1、注意天气变化，及时增减衣服，防止感冒
- 2、加强体育锻炼，增强体质，防止过劳及烟酒。
- 3、掌握对的的擤鼻措施，勿用力擤鼻。对的的措施：用示指按压单侧鼻孔轻轻擤出或者先吸入口腔再将其吐出。
- 4、养成良好的卫生习惯，禁忌手指挖鼻孔
- 5、掌握鼻腔冲洗的措施，准时鼻腔冲洗
- 6、定期门诊复查换药及遵医嘱用药。

# 慢性鼻窦炎的定義



- 慢性鼻窦炎多因急性鼻窦炎反复发作未彻底治愈迁延所致，可单侧或单窦发病，但双侧或多窦发病极常见。全身症状常体现为精神不振、易倦、头昏头痛、记忆力减退、注意力不集中等。局部症状为流脓涕、鼻塞、头痛、嗅觉减退或消失、视功能障碍。
- 鼻窦分为额窦、筛窦、蝶窦、上颌窦。

# 概述

- ✧ 病历简介
- ✧ 护理诊断
- ✧ 护理措施
- ✧ 围手术期护理
- ✧ 效果评价
- ✧ 出院指导



# 病历简介

一般  
资料

姓名：张小彤  
性别：男  
年龄：27岁  
职业：职工

入院  
时间

.11.02  
14:08

入院  
诊断

- 1、慢性鼻窦炎
- 2、鼻中隔偏曲
- 3、肥厚性鼻炎

主诉

鼻塞2年，  
头痛4天

# 病历简介

1 一般状况：

1 患者于2年前无明显诱因出现双侧鼻塞，呈交替性、间歇性，偶有流脓涕，常有鼻涕倒流，未正规治疗。近六个月来上述症状渐加重，鼻塞转变为持续性。4天前出现头痛，口服感冒药（详细用药不详）无明显效果。故前来医院就诊。

1 入院：T：36.8℃；P：84次/分；R：18次/分；BP：126/74mmHg



# 病历简介

入院诊断：

- 1、慢性鼻窦炎
- 2、鼻中隔偏曲
- 3、肥厚性鼻炎

专科状况：双侧鼻腔粘膜慢性充血，鼻中隔向左偏曲，双侧中下鼻甲肥大，左侧为甚，双侧中下鼻道可见少许分泌物，鼻咽部现粘性分泌物。

治疗方案：11.04 在不插管全麻+局麻下经鼻内镜行左侧筛窦开放、鼻中隔矫正、双侧中下鼻甲等离子消融术，术后抗炎，止血等对症治疗。

辅助资料：CT示：1、左侧筛窦炎；2、鼻中隔向左偏曲，左侧中下鼻甲肥大



# 病历简介



- ※ 患者于 11.04 09: 00 前去手术室行手术
- ※ 11.04 10: 35 返回病房，神志清醒，生命体征平稳，手术顺利，术中出血较少



A decorative scroll with a red border and grey rollers is centered on a light green background. The scroll contains the text "护理诊断、护理措施". In the top right corner, there are several green leaves.

# 护理诊断、护理措施

# 护理诊断



1、焦急

与不理解疾病知识、胆怯手术，紧张预后有关

2、疼痛

与术后伤口充血、肿胀及鼻腔填塞有关

3、感知变化

嗅觉减退—与鼻腔填塞有关

4、睡眠形态紊乱

与术后伤口疼痛、鼻腔填塞有关

5、有感染的危险

与手术创伤、切口污染有关

6、潜在并发症

术后出血、球后视神经炎、脑脊液漏

## 焦急：与不理解疾病知识、胆怯手术、担心预后有关

- ※ 热情接待和安慰病人及家眷，嘱其尽量放松心情，安心接受治疗。
- ※ 在实行治疗措施之前和告知手术后，交代其对应作用和配合要点及鼻内镜手术的优越性，以缓和其紧张焦急心理。

评价：患者情绪稳定，能积极配合

# 疼痛：与术后伤口充血、肿胀及鼻腔填塞有关



## \* 心理护理

\* 额部冰敷以术后出血，同步鼻部手术后鼻腔填塞引起头部疼痛不适，冰袋冰敷能减轻不适感。

\* 遵医嘱予以药物止痛。

该患者术后疼痛可以忍受，未作对应处理。

# 感知变化：嗅觉减退—与鼻腔填塞有关



- \* 双鼻腔填塞者应加强口腔护理。
- \* 口唇涂石蜡油或敷以湿纱布，多饮水。
- \* 鼻腔填塞物，一般在24~48小时后分次取出。

该患者术后双侧鼻腔填塞，术后重症监护期间协助患者棉签湿润嘴唇，Ⅰ级护理，Ⅱ级护理期间嘱病人多饮水，注意口腔卫生，每次饭后用淡盐水漱口。鼻腔填塞物于术后48小时取出。

评价：患者鼻腔畅通，无鼻粘膜出血，嗅觉恢复。

以上内容仅为本文档的试下载部分，为可阅读页数的一半内容。如要下载或阅读全文，请访问：  
<https://d.book118.com/548065032017006111>