

前列腺增生动脉栓塞术的策略 与技巧



前列腺增生 动脉栓塞术的策略与技巧

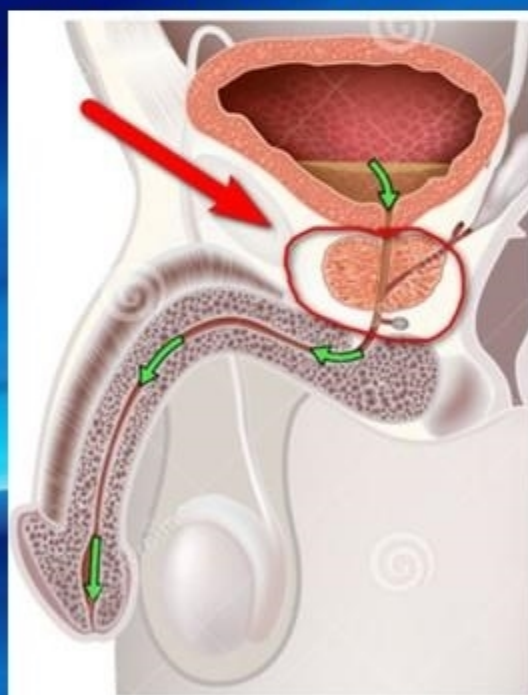
青岛市市立医院
程楷

青岛市市立医院
东院介入放射科

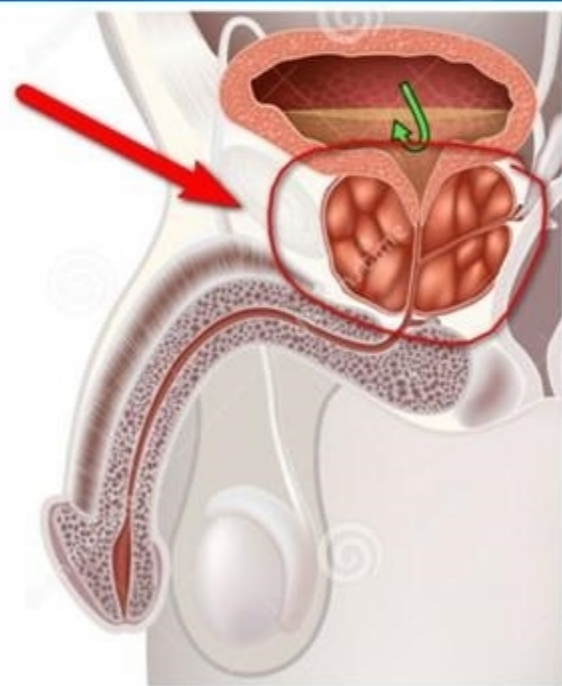


前 言

良性前列腺增生（**BPH**）是指前列腺移行区腺体和间质组织的增生。它可以引起膀胱出口梗阻，进而引发下尿路症状（**LUTS**）。临床表现为膀胱梗阻、尿潴留、排尿困难等。**BPH** 的患病率随年龄增长而增加。在 **70** 岁以上的男性中，有 **70%** 以上受 **BPH** 影响，有四分之一患有中重度 **LUTS**。



正常前列腺



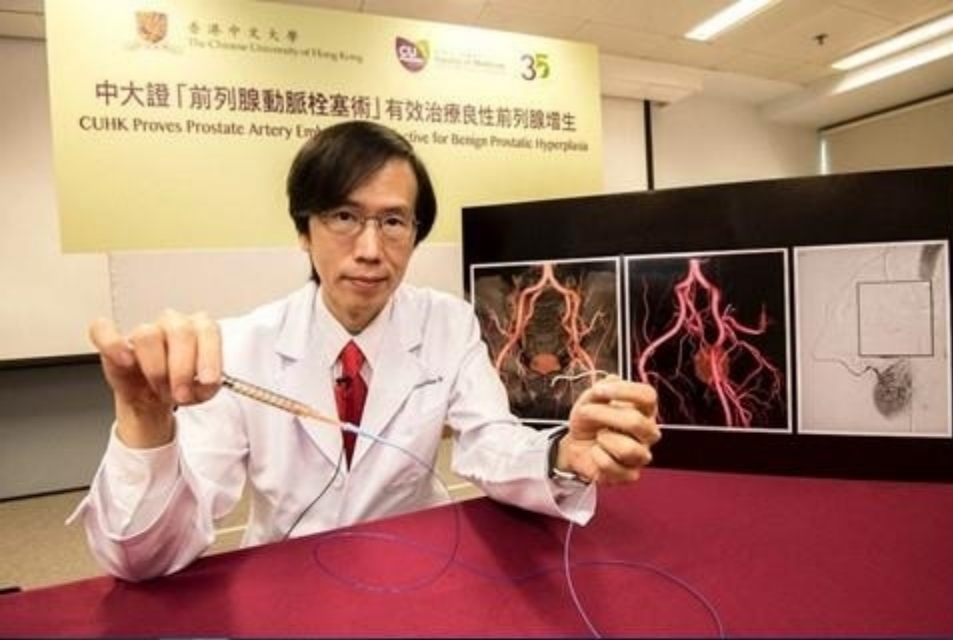肥大前列腺 ³



前列腺动脉栓塞术（**prostatic arterial embolization, PAE**）通过对前列腺供血动脉注射栓塞剂阻断前列腺血供，使前列腺组织部分缺血坏死、消融成腔，最终导致膀胱以下梗阻解除和症状缓解，是治疗**BPH-LUTS**的一种新型治疗方法。另外，前列腺栓塞后， **$\alpha 1$** 受体密度降低，平滑肌松弛，可能增强改善效果。

2014年，国际介入放射学会（**SIR**）发表了一份关于**PAE**治疗**BPH**的初步立场声明，结论指出**PAE**是治疗**BPH**的一种安全有效的治疗方法，具有出血少、损伤小、恢复快，在局麻下操作，对患者打击小，保留患者性功能，严重并发症少的优点。

青島市市立醫院
東院介入放射科



香港中文大學醫學院介入科
余俊豪主任



前列腺增生栓塞治疗

适应症:

- 一、药物治疗**6**个月效果不明显
- 二、国际前列腺症状评分**> 18**分，生活质量评分**> 3**分，或有急性尿路梗阻症状药物治疗无效者
- 三、拒绝手术治疗的患者及体弱或合并严重内科疾病不能耐受外科手术者
- 四、巨大的前列腺
- 五、合并血尿或活检后出血的

青岛市市立医院
东院介入放射科



前列腺增生栓塞治疗

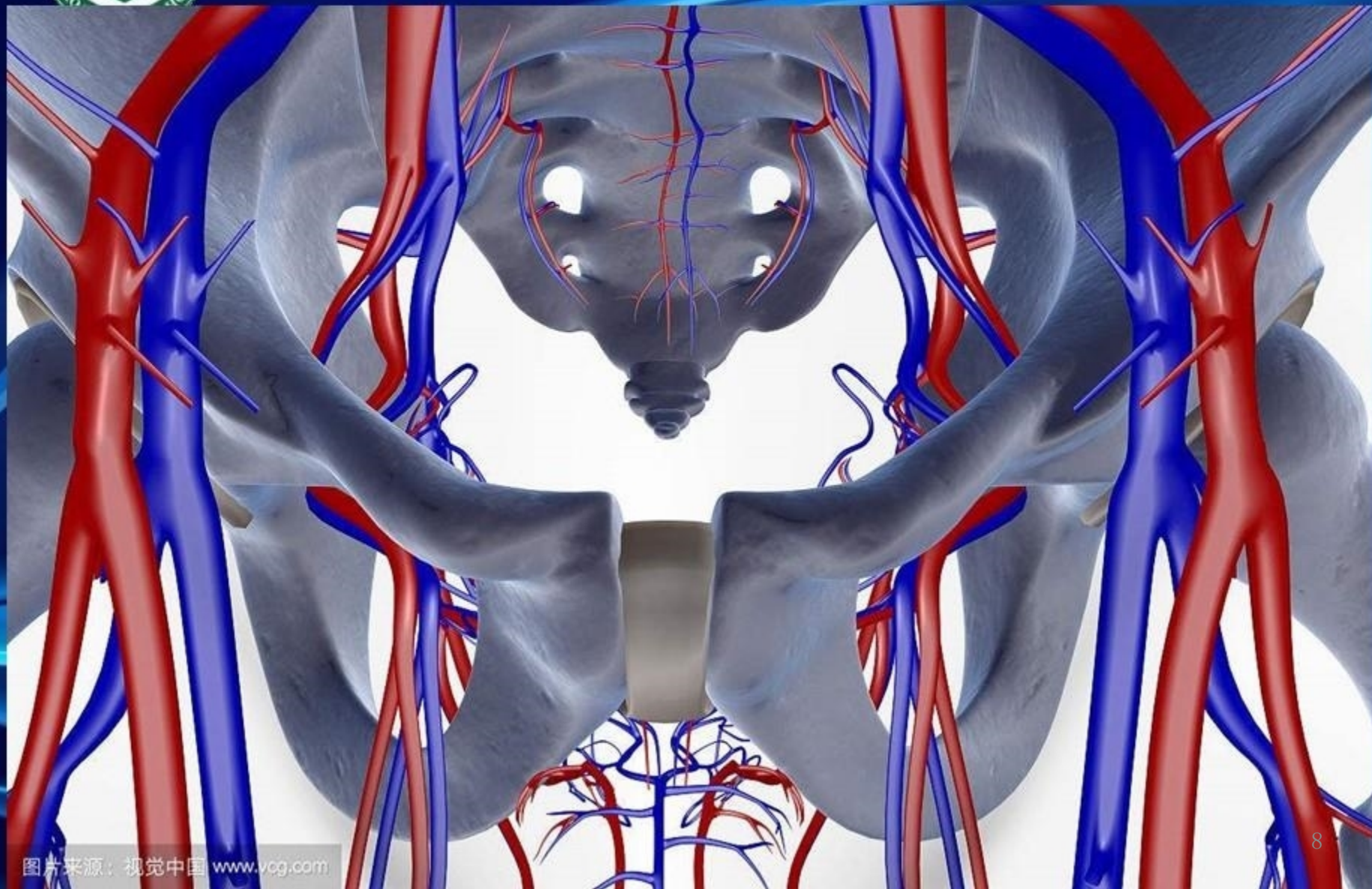
禁忌症

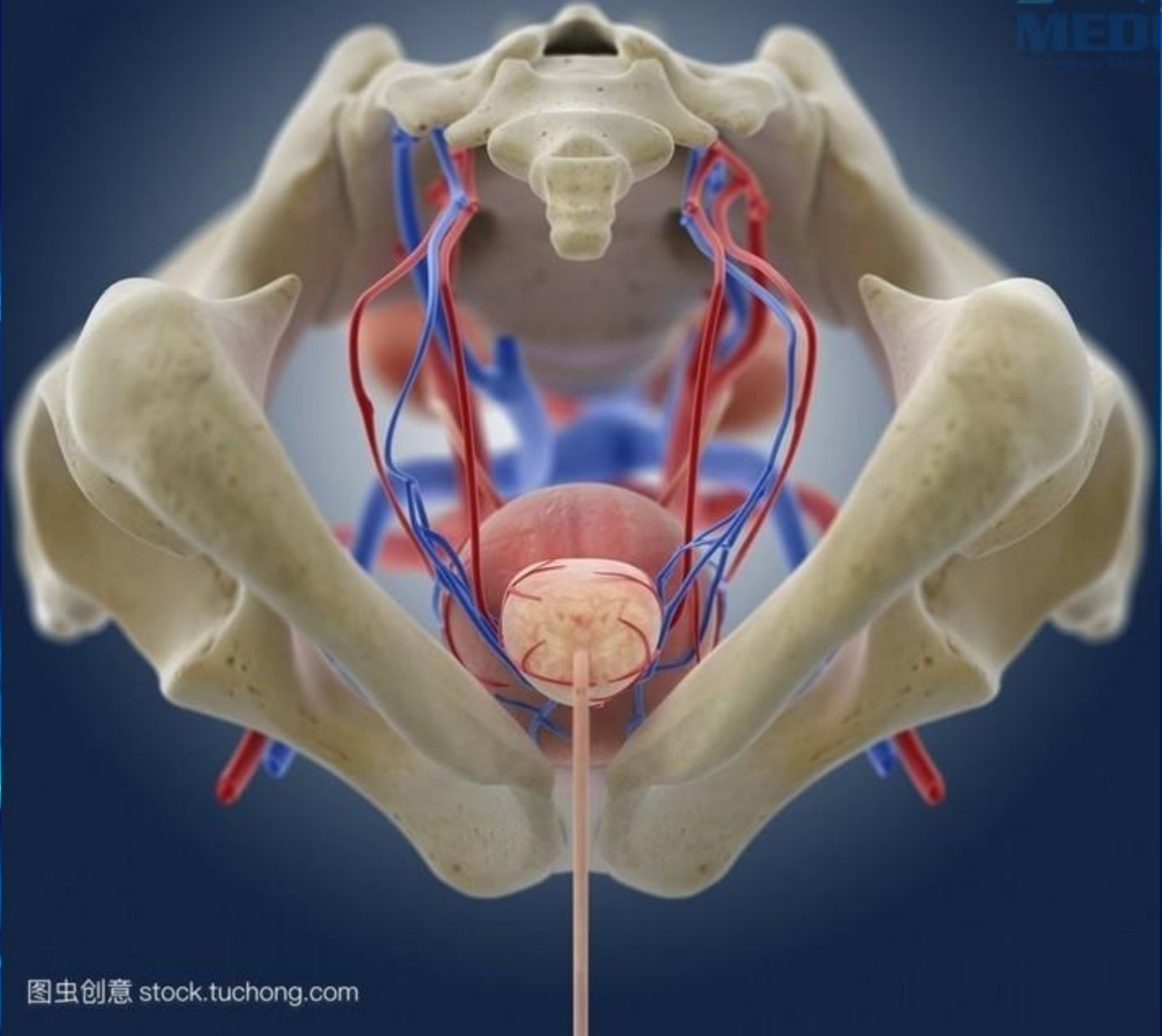
- 一、髂内动脉或前列腺动脉的过度迂曲、硬化，腹主动脉支架置入。
- 二、活动的尿路感染及前列腺炎症，凝血功能异常，逼尿肌功能障碍、神经源性尿储留。
- 三、碘过敏者，心、肝功能严重障碍者，血管畸形者，前列腺动静脉瘘。

青岛市市立医院
东院介入放射科



前列腺血管解剖

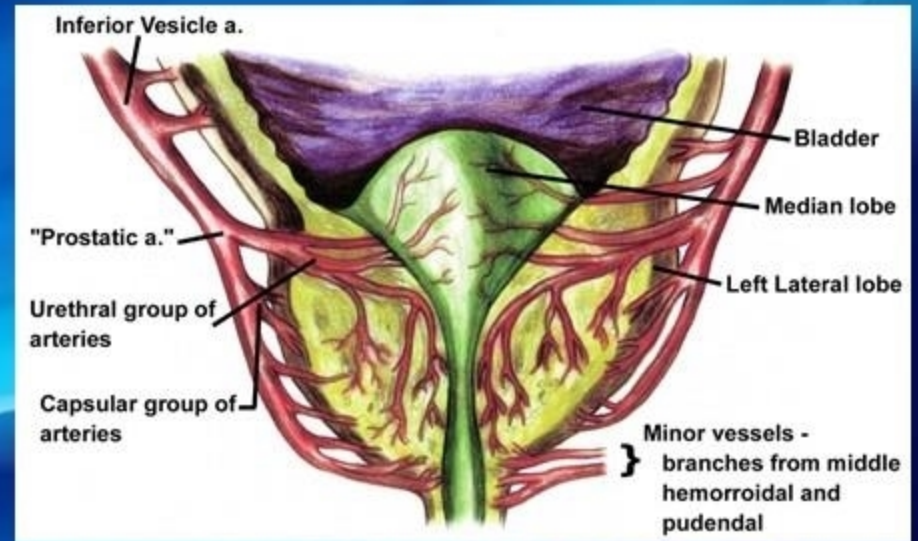
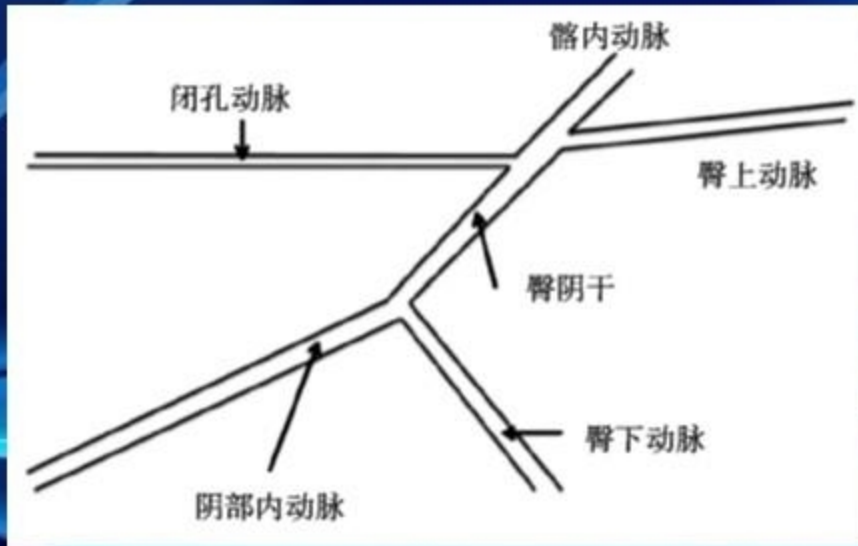






前列腺血管解剖

前列腺动脉起源阴部内动脉**56%**，臀阴动脉干**28%**，
闭孔动脉**12%**，臀下动脉**4%**

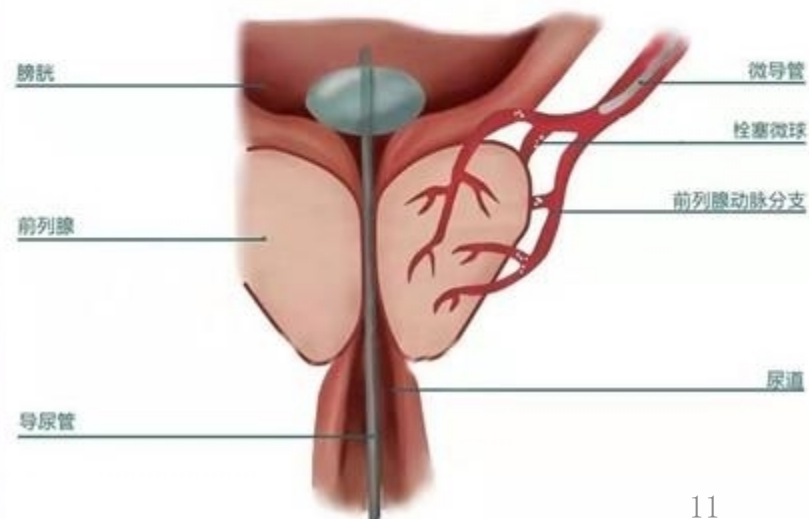
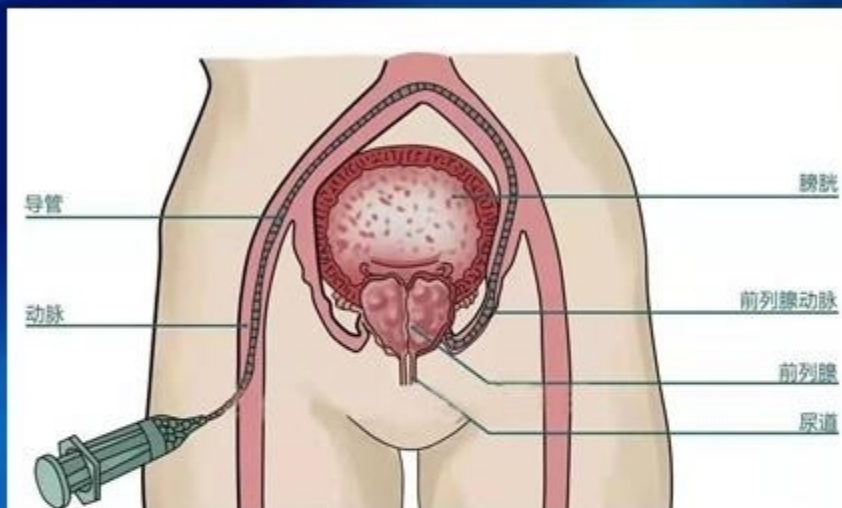


东院介入放射科



前列腺动脉栓塞术

- 在局麻下采用**Seldinger**技术穿刺右侧股动脉，插入**5 F**导管鞘，引入泥鳅导丝及**5 F**导管及微导管在**DSA**机引导下逐级超选择双侧前列腺动脉，进行操作。



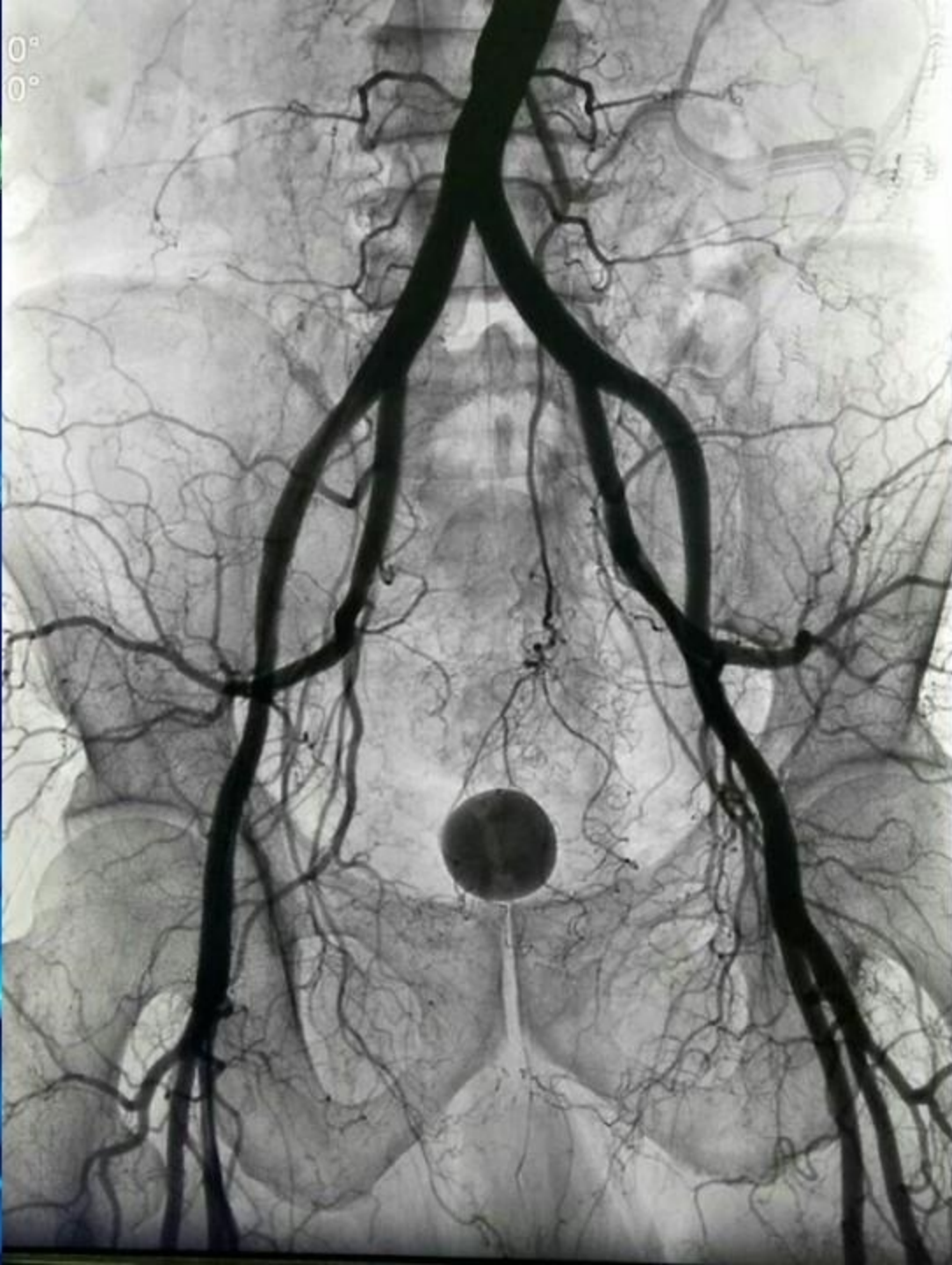
↓ 引入新课

把大象放进冰箱里需要几步？

2000春晚小品《钟点工》

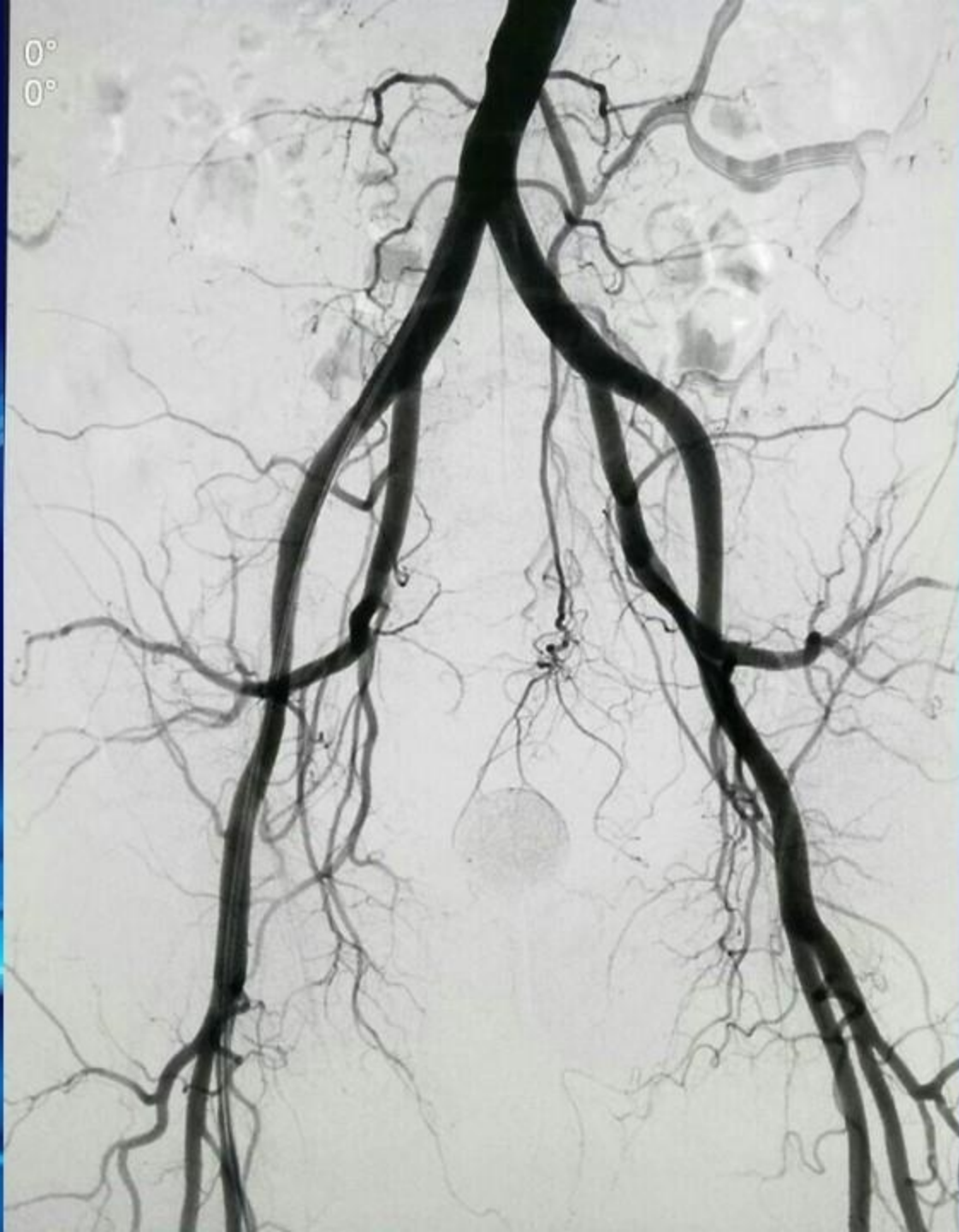

1. 把冰箱门打开 2. 把大象装进去 3. 把冰箱门关上



1
1-19..36

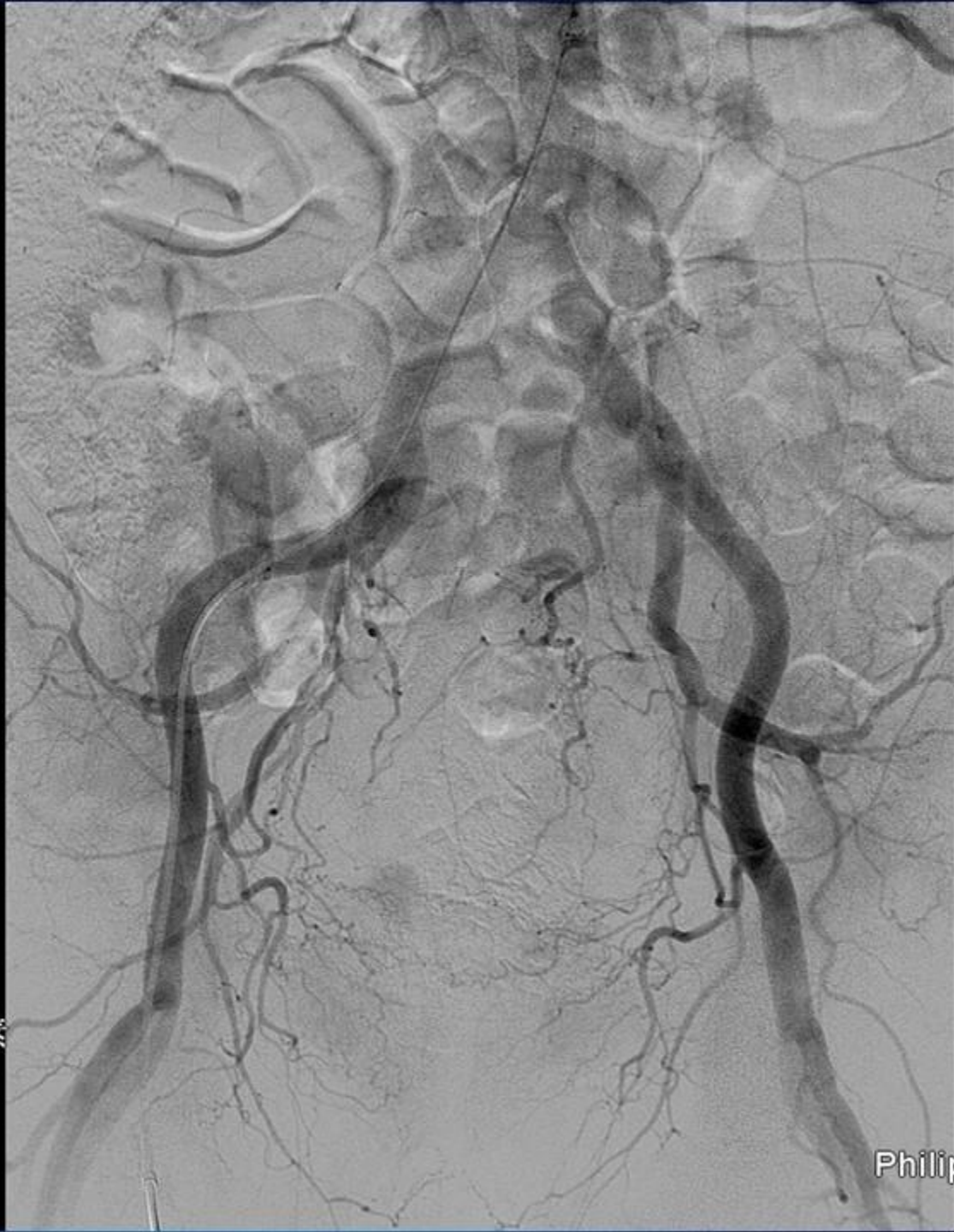立医院
放射科



市立医院
介入放射科

刘洪宴 79y
12092
79岁
男

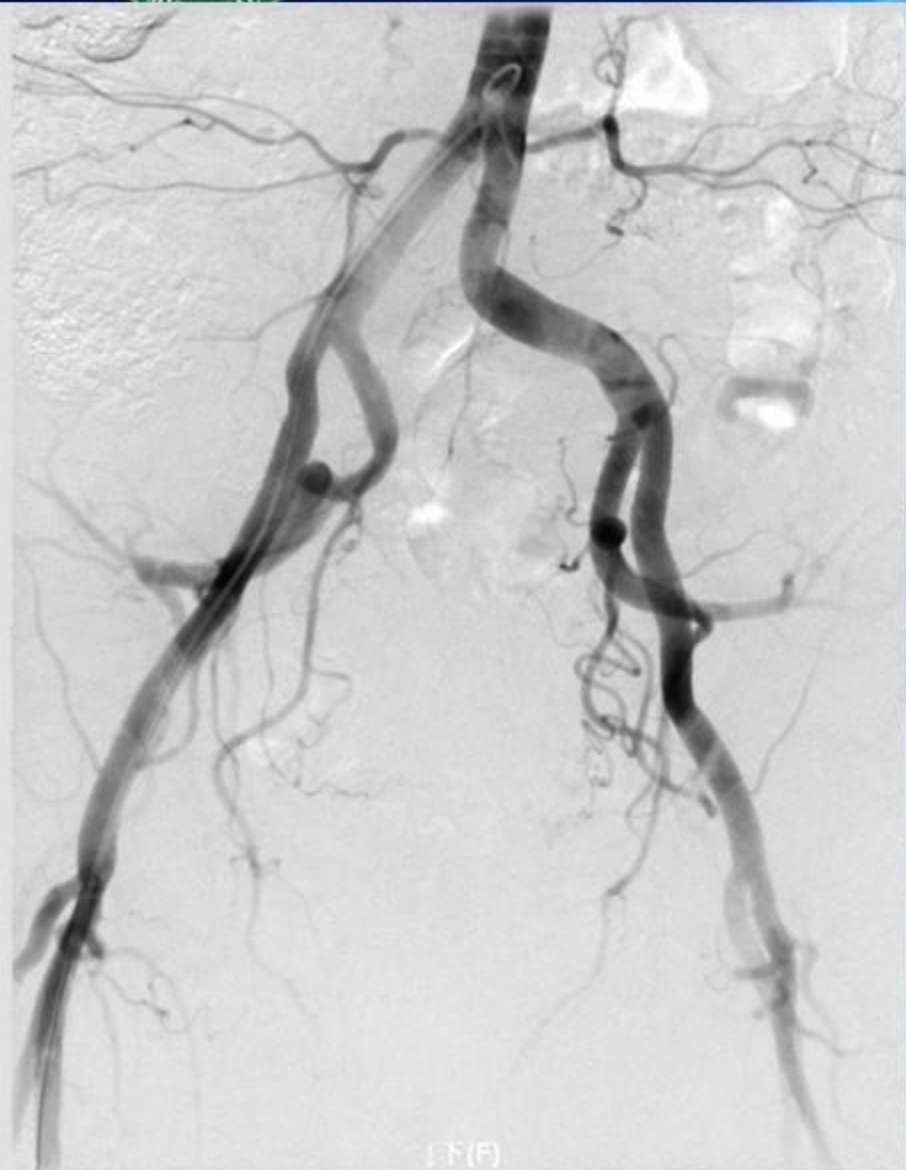
XA
2016-10-08
11:33:38
RAO 2.5
CRA 2.1
KV 80.0




0mm

校正: 0.00mm/像素
缩放: 0.88x
Se1 :30/43(4.833s)
1024×1024
窗宽:683,窗位:563

Philips Medical Systems
青島市市立医院



下(F)



青岛市市立医院
东院介入放射科

以上内容仅为本文档的试下载部分，为可阅读页数的一半内容。如要下载或阅读全文，请访问：<https://d.book118.com/556010225102010121>