

# 关于白内障护理查房



# 病情介绍

9床，许XX，女，74岁，因“左眼视物不见9月”拟“老年性白内障（左眼）”收住我科，入院时神志清楚，精神欠佳，睡眠、饮食正常，大小便正常，查体：T：36.5℃、P：70次/分、R：18次/分 BP：130/80mmHg，患者于2015年6月13日在表麻下行“左眼白内障超声乳化联合人工晶状体植入术”，术后遵医嘱给予典必殊眼药滴眼对症处理。

既往史：高血压。右眼白内障手术史

家族史：否认。

医嘱处理：遵医嘱予以完善相关检查，术前给予乳酸左氧氟沙星眼药水对症处理。术后给予典必殊滴眼对症处理。

# 护理评估

术前：

意识状态：神志清楚，能配合治疗

生命体征：T：36.3°C、P：60次/分、R：19次/分  
BP：130/90mmHg

全身皮肤及面部：无黄染、瘀点、瘀斑

自理能力：生活完全自理

饮食习惯：正常饮食

活动能力：能自主活动

睡眠：良好

# 护理评估

术后：

意识状态：神志清楚，精神状态良好

生命体征：T：36.6℃、P：68次/分、R：19次/分、BP：  
120/95mmHg

全身皮肤及面部：全身皮肤完好，无破损

疼痛程度：轻度疼痛

自理能力：生活大部分自理，评分，70分

活动能力：能自主、下床活动

睡眠：睡眠一般

## 相关检查

术前专科检查：视力右眼0.6，左眼手动，双眼睑无红肿，右眼结膜充血+，角膜明，前房中深，瞳孔正圆，对光反应敏感，人工晶体位正，玻璃体看不清，眼底模糊，左眼结膜充血+，角膜明，前房中深，瞳孔正圆，光反应敏感，晶状体混浊，玻璃体看不清、眼底看不见，眼压右眼Tn，左眼Tn。

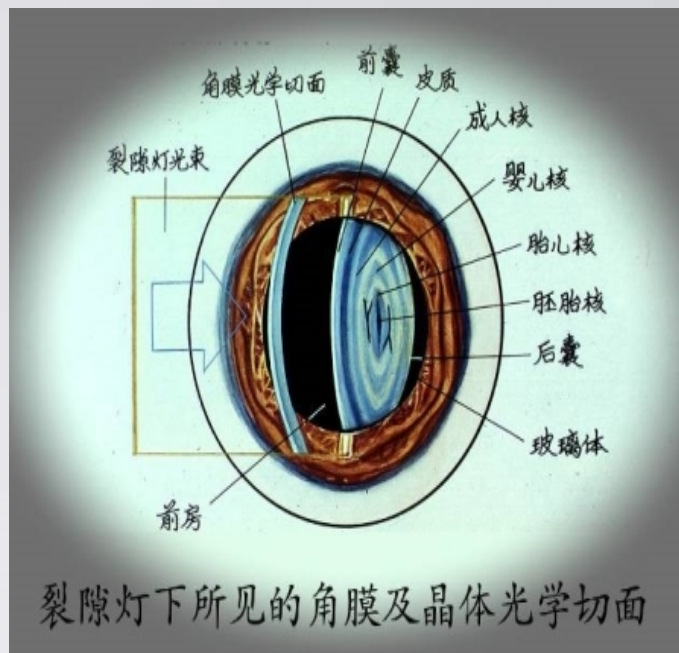
实验室检查：血常规：血小板 $82 \times 10^9/L$ ，生化示：(-)，凝血功能测定：(-)；

辅助检查：双眼A超示：左眼白内障超声改变

# 相关知识

## 概念

- 白内障是透明的晶状体囊受损害或晶状体蛋白质发生改变，使晶状体变混浊。
- 白内障病人的主要症状是视力障碍，与晶状体混浊程度有关。目前，白内障已成为主要致盲性眼病之一。





## 常见发病因素

- 年龄
- 遗传
- 代谢
- 全身性疾病：糖尿病、高血压、动脉硬化等
- 也有中毒、辐射、外伤或晶状体营养和代谢状况等



# 白内障的分类

1. 按病因：分为年龄相关性、外伤性、并发性、代谢性、中毒性、辐射性、发育性和后发性等白内障。
2. 按发病时间：分为先天性和后天获得性白内障等。
3. 按晶状体混浊形态：分为点状白内障、冠状白内障和板层白内障等。
4. 按晶状体混浊部位：分为皮质性、核性和囊膜下白内障等。
5. 按晶状体混浊程度：分为未成熟期、成熟期和过熟期。



# 年龄相关性白内障

- 年龄相关性白内障是最常见的后天性原发性白内障，多发生于50岁以上的老年人，故又称老年性白内障，是最主要的致盲原因之一。
- 发病率随年龄增长，多为双眼发病，但发病可有先后。
- 主要表现为无痛性、进行性视力减退。

# 临床表现

常双眼患病，但发病有先后，严重程度也不一致。开始时，主要症状为随眼球转动的眼前阴影，以及渐进性、无痛性视力减退，直至眼前手动或仅有光感。由于在病变的过程中，晶状体吸收水分，导致晶状体纤维肿胀，因而注视灯光时有虹视现象。患眼会出现单眼复视或多视。此外，部分患者会出现畏光和眩光。

# 年龄相关性白内障类型

根据晶状体混浊开始出现的部位分为

- 皮质性白内障
- 核性白内障
- 后囊膜下白内障

其中以皮质性白内障最为常见

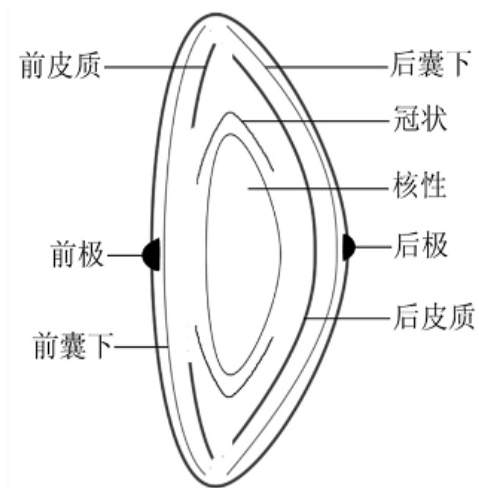


图10-1 晶状体混浊部位

# 皮质性白内障分期

## 初发期

周边部皮质混浊，呈楔形，其尖端指向中心，晶状体大部分仍透明。可无视力下降混浊发展缓慢，可达数年才进入下一期。

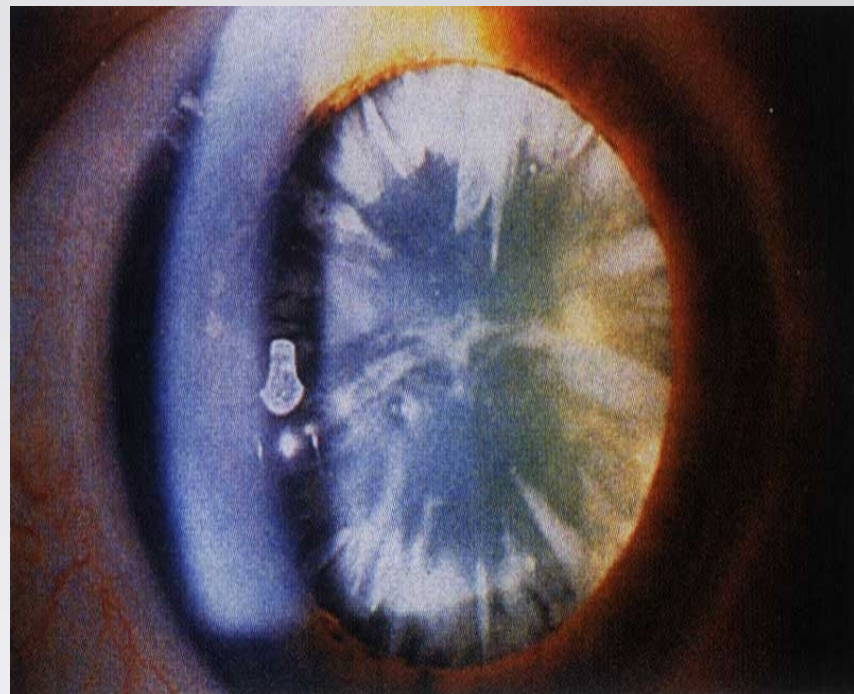


图 11-1 初发期白内障

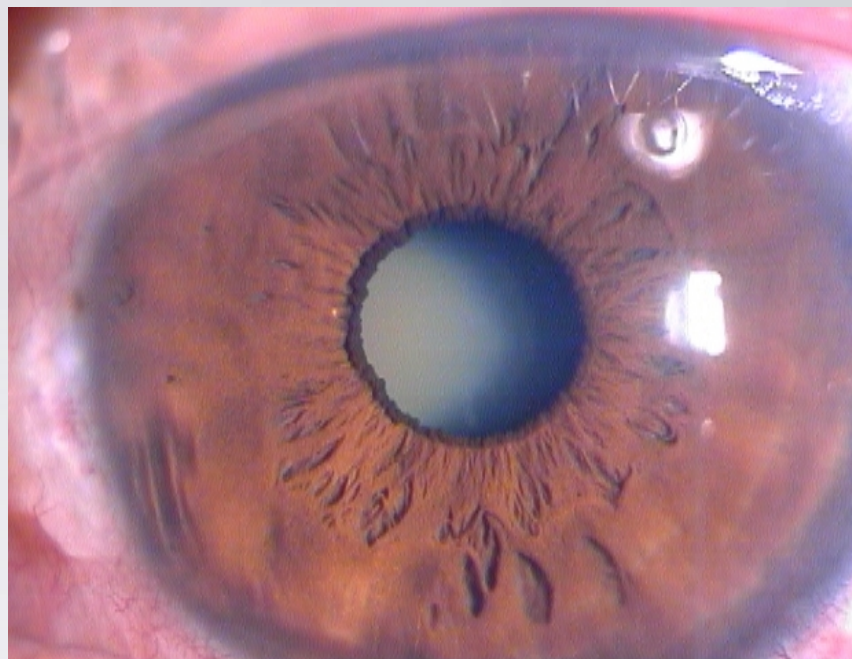
## 膨胀期或未成熟期

可见水隙、板层分离，晶状体膨胀

晶状体体积增大、前房变浅，可诱发闭角型青光眼急性发作

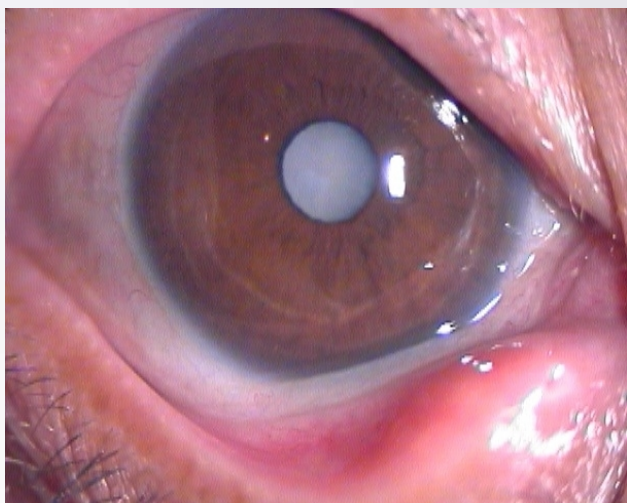斜照法可见新月形虹膜投影

视力明显减退

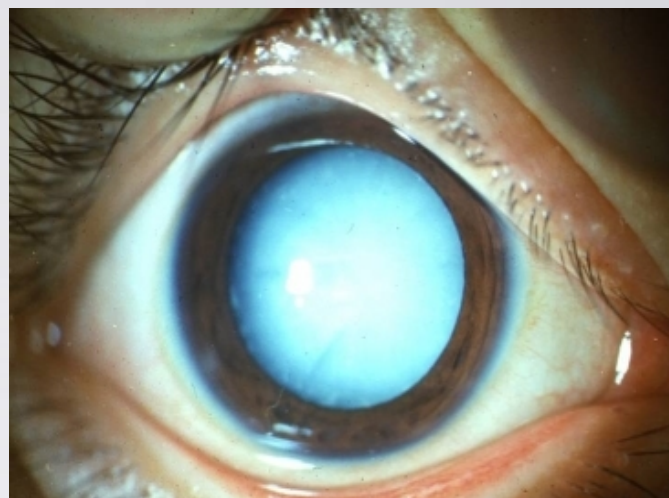


## 成熟期

晶状体完全混浊，呈乳白色。前房恢复正常。虹膜投影消失。视力仅剩光感和手动。



晶状体完全混浊



虹膜新月投影消失



# 治疗方法

- 1、药物治疗：目前尚无疗效肯定的药物。早期白内障可以应用一些药物延缓病情发展，如：可视明，卡他林，莎普爱思等滴眼液滴眼。
- 2、手术治疗：对于中、晚期白内障，尚无特效药物能使浑浊的晶体恢复透明，所以手术仍是治疗白内障的主要方法。

以上内容仅为本文档的试下载部分，为可阅读页数的一半内容。如要下载或阅读全文，请访问：<https://d.book118.com/586123133021010243>