

儿童发育过程常见 下肢关节异常



儿童常见下肢关节异常

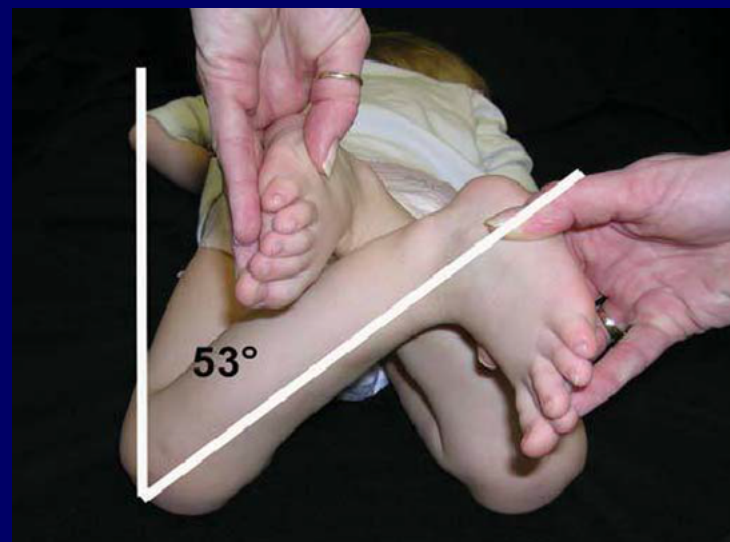
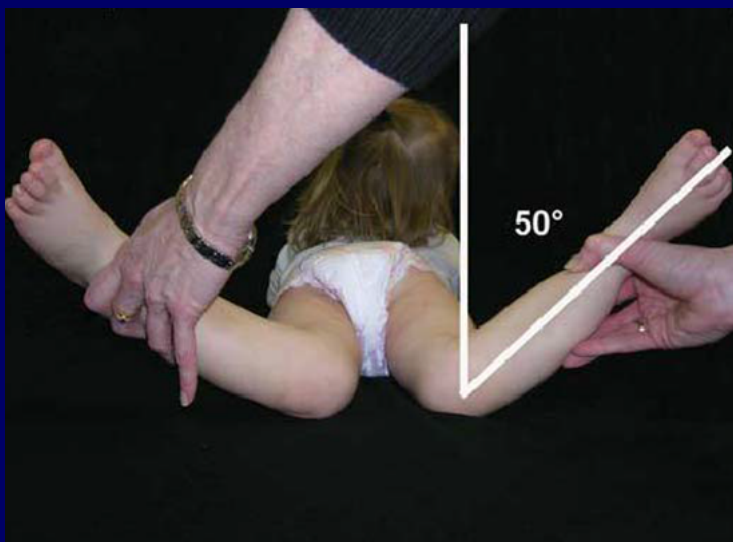
- 1、旋转畸形
- 2、冠状位畸形
- 3、矢状位畸形
- 4、足部畸形

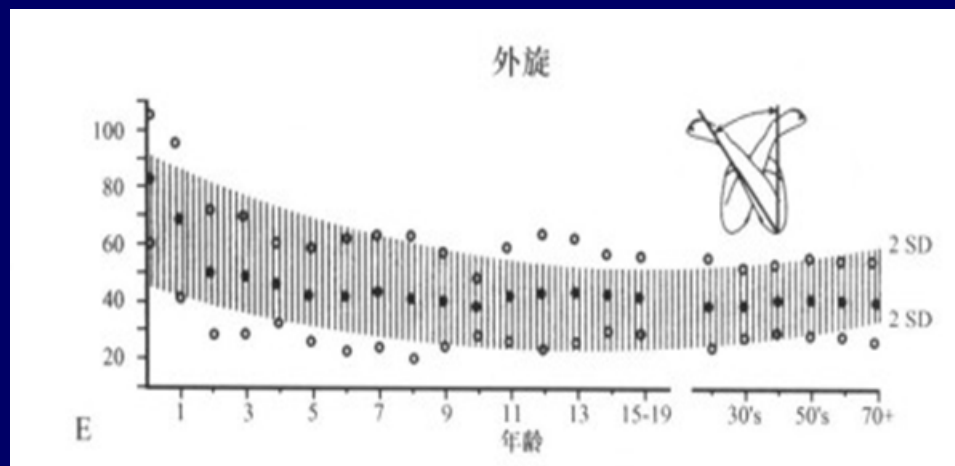
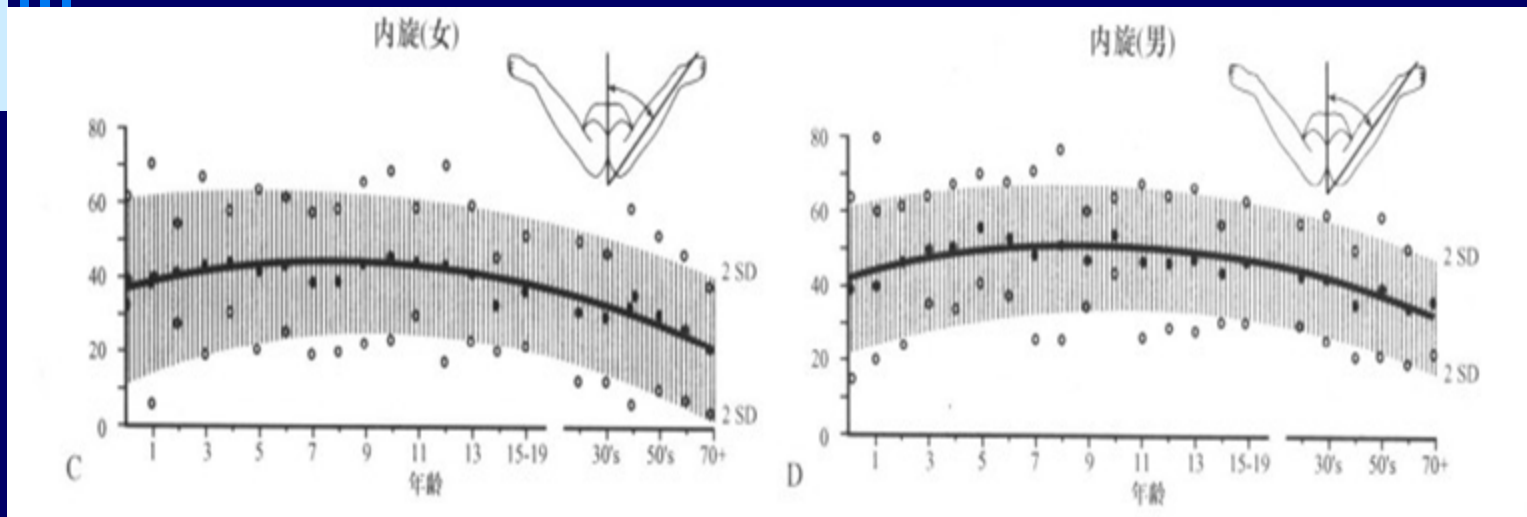



1、旋转畸形

- 股骨旋转
- 胫骨旋转

股骨旋转



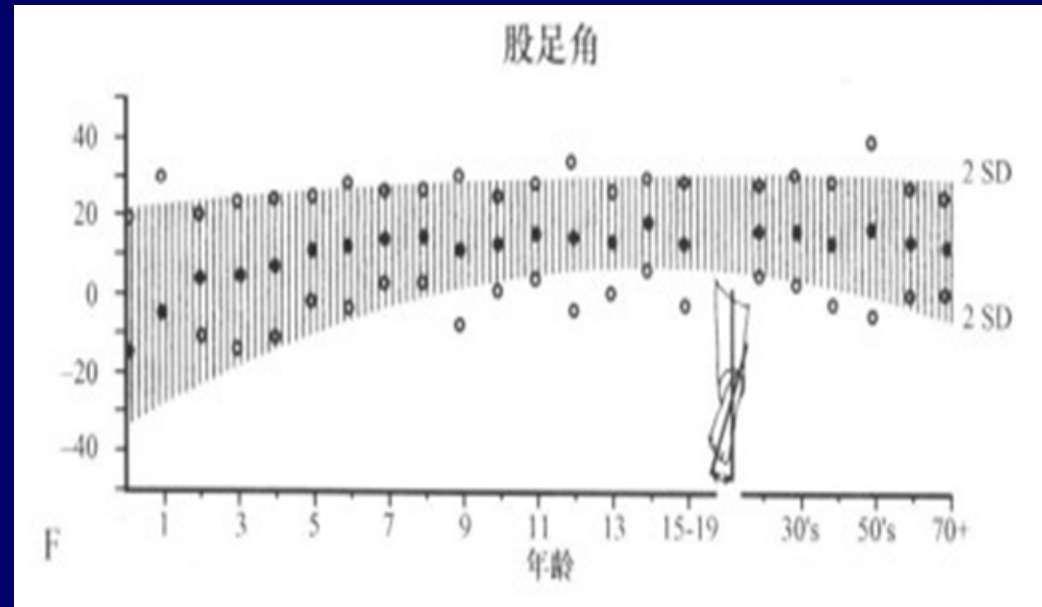
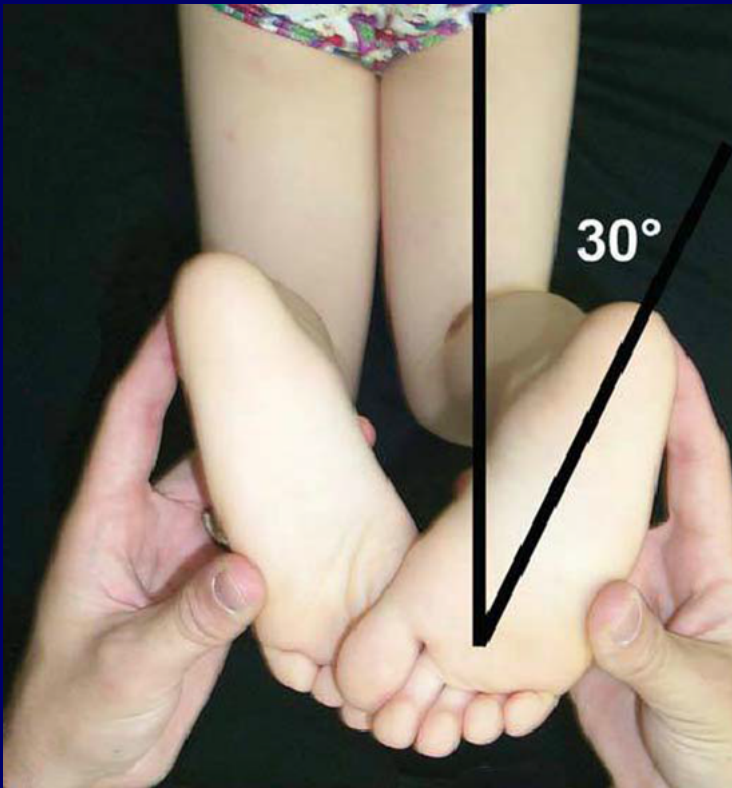


股骨旋转

- 股骨头前倾导致内旋
- 一般伴有W型坐姿，站立时髌骨向内，跑步步态笨拙
- 多可自行缓解，8岁后前倾角大于50度行股骨旋转截骨
- 股骨头后倾导致外旋
- 后倾常伴有股骨头骨骺滑脱



胫骨旋转



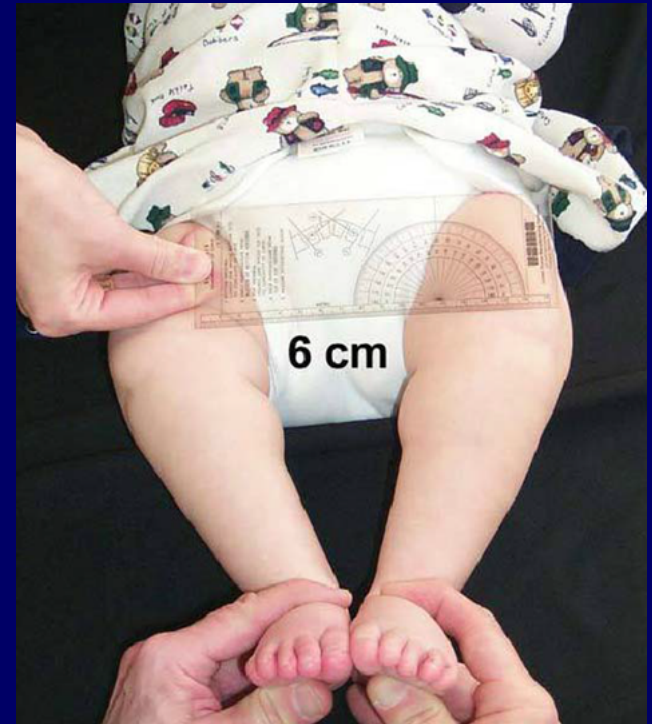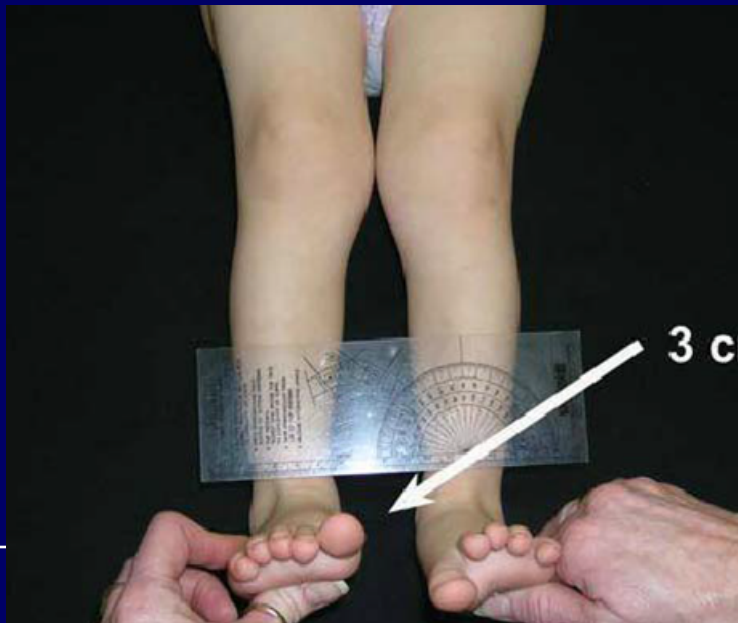


胫骨旋转

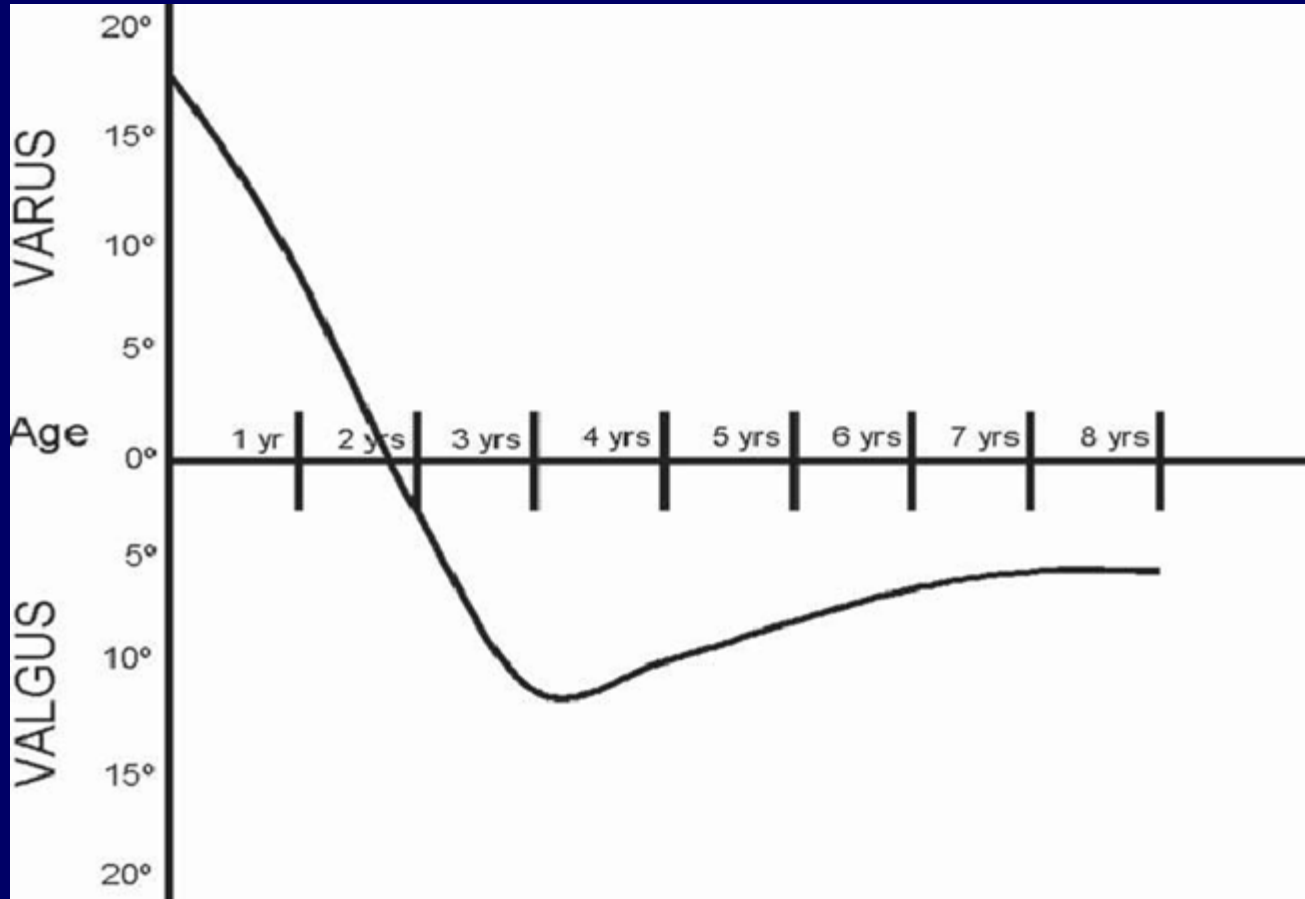
- 胫骨内旋是导致足尖内收的常见原因
- 婴儿胫骨有近**30度**的内旋
- 内旋可随发育逐渐矫正
- **4岁**以后内旋大于**15度**或外旋大于**30度**，可考虑胫骨旋转截骨

冠状面畸形

- 膝内翻
- 膝外翻



生理性膝内外翻





病理性膝内翻

- 创伤性
- 骨骼发育不良
- 代谢性
- Blount病

Blount病

- 特发性非生理性膝内翻
- 成角仅限于胫骨近端，膝关节外侧有突出
- 干骺-骨干角大于15度考虑
- 3岁以内支具保守治疗

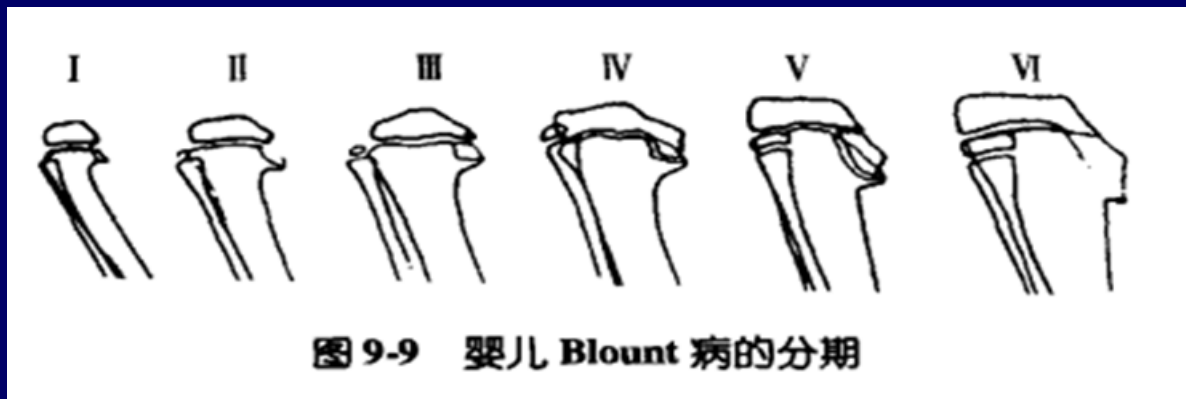


图 9-9 婴儿 Blount 病的分期

以上内容仅为本文档的试下载部分，为可阅读页数的一半内容。如要下载或阅读全文，请访问：<https://d.book118.com/598047071103006074>