

冠状动脉 粥样硬化 性心脏病

护理查房

——by 黎红梅
陈雪凤
宋宇



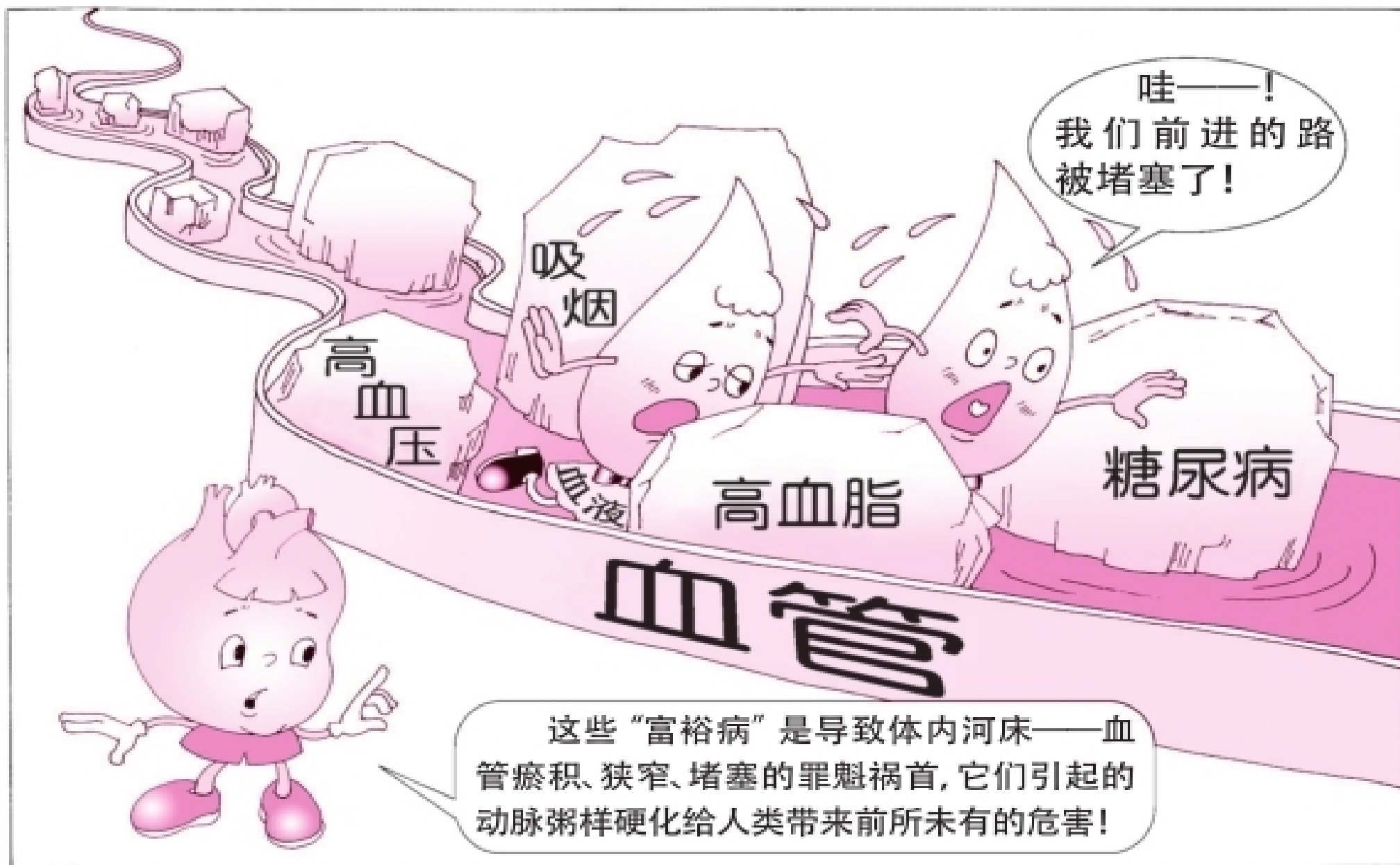
许某

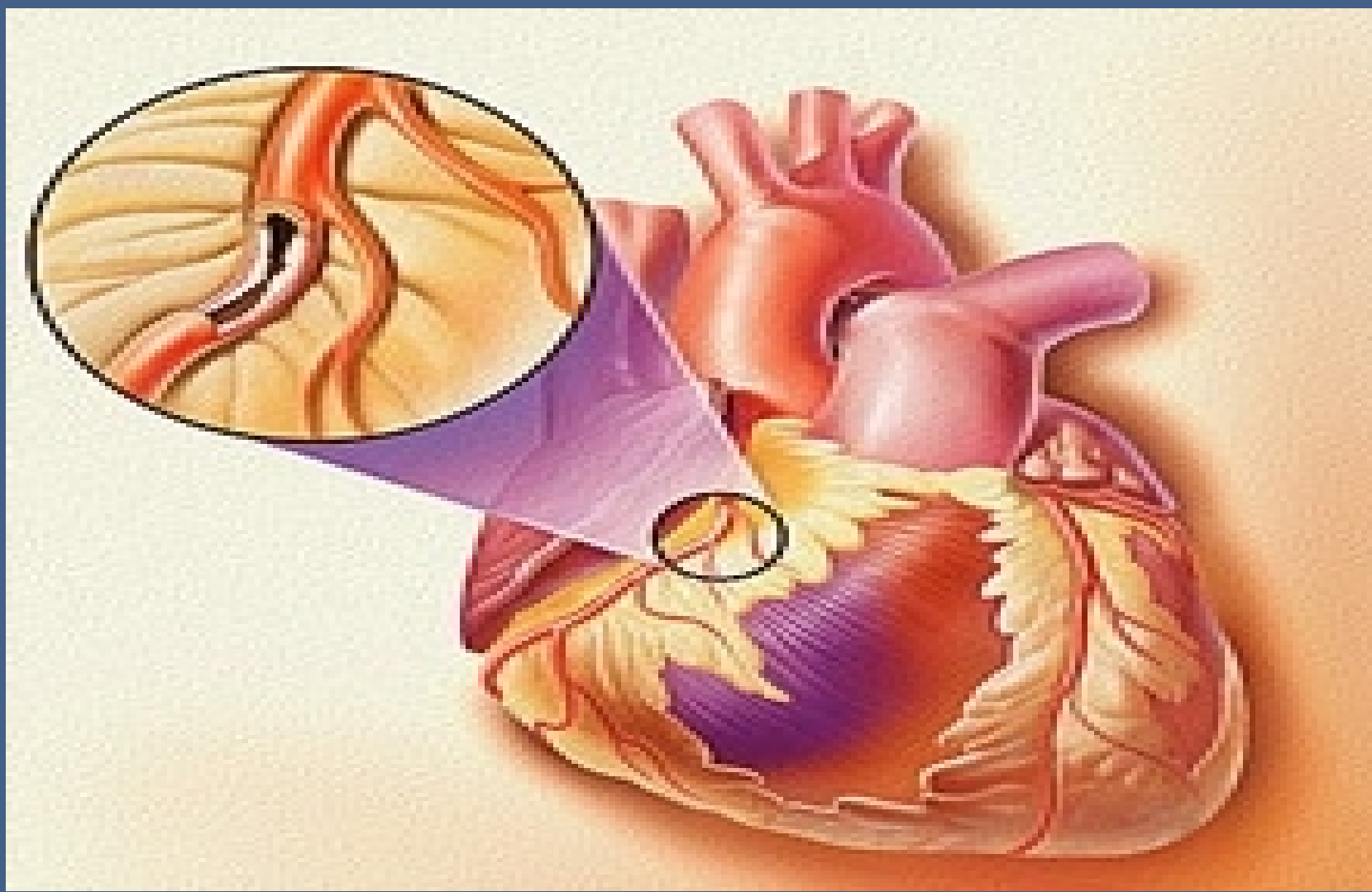
男，60岁

因反复胸痛2年入院

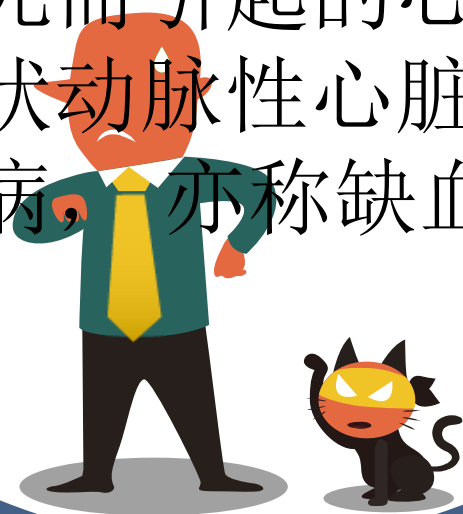现病史：测量生命体征，体温36.5摄氏度，脉搏53次/分，呼吸20次/分，血压129/70mmHg。患者诉2年前无明显诱因出现胸痛。性质为隐痛，休息可出现，每次持续数分钟后可自行缓解。无畏寒发热、咳嗽咳痰及黑朦晕厥、呼吸困难等不适，以“冠心病”收入我科。

既往史：10+岁时于中江县人民医院
诊断“心包炎”，给予相关
治疗（具体不详）后好转。
患者抽烟20+年，1包/天；
偶尔少量饮酒。否认家族病
遗传史。





冠状动脉粥样硬化性心脏病是指冠状动脉粥样硬化使血管腔狭窄、阻塞和（或）因冠状动脉功能性改变（痉挛）导致心肌缺血、缺氧或坏死而引起的心脏病，统称冠状动脉性心脏病，简称冠心病，亦称缺血性心脏病。



病因：危险因素

年龄、性别

血脂异常

糖尿病和糖耐量异常



病因：危险因素

高血压

吸烟



病因：次要危险因素

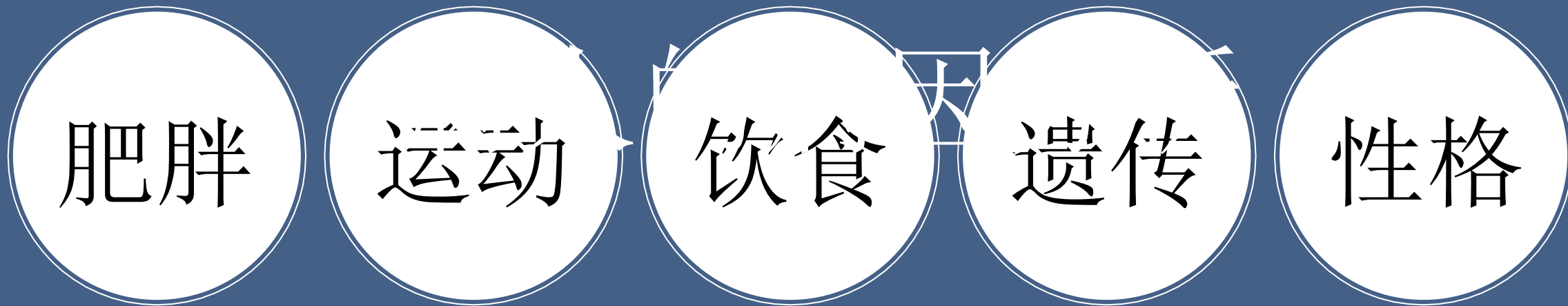肥胖

运动

饮食

遗传

性格



需氧

供氧

临床分型



急性冠脉综合症
(ACS)

不稳定型心绞痛 (UA)
非ST段抬高性心肌梗死 (NSTEMI)
ST段抬高性心肌梗死 (STEMI)
冠心病猝死

慢性冠脉病
(CAD)

稳定型心绞痛
冠脉正常心绞痛
无症状性心肌缺血
缺血性心力衰竭

以上内容仅为本文档的试下载部分，为可阅读页数的一半内容。如要下载或阅读全文，请访问：
<https://d.book118.com/598131015121006123>