



# 卵巢癌肉瘤的 临床特征

汇报人：



1

引言

2

概述

3

临床表现

4

病理特征

5

诊断与治疗

6

预后与康复

7

卵巢癌肉瘤的预防与筛查

8

临床实践与挑战

9

未来研究方向

10

结语





1

PART 1



# 引言



1

今天我将就卵巢癌肉瘤的临床特征这一主题，与大家进行深入探讨和分享

2

卵巢癌肉瘤是一种罕见的妇科恶性肿瘤，其诊断和治疗具有一定的挑战性

3

下面，我将从多个方面详细介绍卵巢癌肉瘤的临床特征





2

PART 2



# 概述





卵巢癌肉瘤是一种由不同类型细胞组成的混合性肿瘤，包括上皮细胞、间质细胞和血管成分等

其临床表现多样，早期症状往往不明显，但随着病情的发展，可出现一系列症状，如腹部胀痛、阴道不规则出血等

本章节将简要介绍卵巢癌肉瘤的基本概念和流行病学特点



3

PART 3



# 临床表现

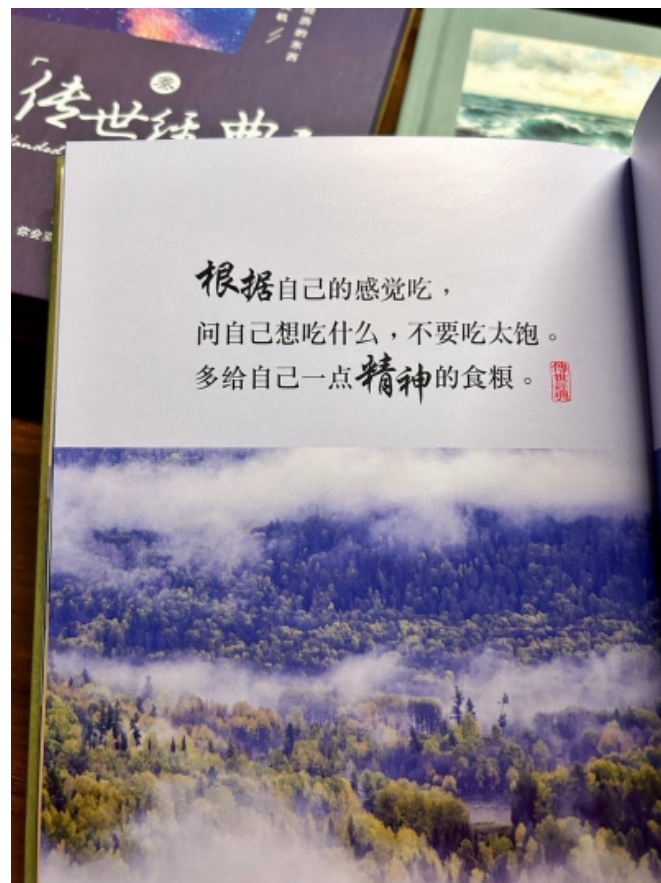


### 2.1 症状表现

卵巢癌肉瘤的典型症状包括腹部不适、腹胀、腹痛和阴道不规则出血等。部分患者可出现腹部包块、腹水等症状。此外，患者还可出现乏力、消瘦等一般性症状

### 2.2 分期与病情严重程度

根据病情的严重程度，卵巢癌肉瘤可分为早期、中期和晚期。早期症状往往不明显，但随着病情的发展，可出现肿瘤的转移和扩散，影响患者的预后。因此，早期诊断和治疗对于改善患者的生存率和预后至关重要







4

PART 4



# 病理特征



## 3.1 组织学特征

卵巢癌肉瘤的组织学特征包括肿瘤细胞的异型性、核分裂象的增多以及肿瘤组织的浸润性生长等。这些特征有助于医生对疾病进行诊断和评估

## 3.2 分子生物学特征


近年来，随着分子生物学技术的发展，越来越多的研究关注于卵巢癌肉瘤的分子生物学特征。这些特征包括基因突变、染色体异常等，对于指导治疗和评估预后具有重要意义






5

PART 5



# 诊断与治疗



以上内容仅为本文档的试下载部分，为可阅读页数的一半内容。如要下载或阅读全文，请访问：  
<https://d.book118.com/636231103000011010>