

副高卫生职称《眼科学》（题库）预测试卷三

[单选题]1. 流行性角结膜炎传染期一般为（）

- A. 发（江南博哥）病后 1~2 天
- B. 发病后 7~10 天
- C. 发病后 3~5 天
- D. 发病后 4~6 天
- E. 发病后 1~3 天

参考答案：B

[单选题]2. 结膜炎患者结膜充血的原因（）

- A. 结膜富含血管
- B. 结膜上的新生血管增多
- C. 结膜血管扩张
- D. 结膜血液循环受阻
- E. 结膜血管怒张

参考答案：C

[单选题]3. 细菌性结膜炎患者结膜的分泌物为（）

- A. 浆液性、黏液性和黏稠丝状
- B. 浆液性或水样
- C. 浆液性、黏液性和脓性
- D. 浆液性、黏稠丝状和脓性
- E. 水样、黏液性和脓性

参考答案：D

[单选题]4. 耳前淋巴结肿大和压痛最常见于哪种结膜炎（）

- A. 细菌性结膜炎
- B. 沙眼
- C. 过敏性结膜炎
- D. 病毒性结膜炎
- E. 包涵体性结膜炎

参考答案：D

[单选题]5. 结膜细胞学检查时可见大量的嗜酸性和嗜碱性粒细胞增多时应考虑（）

- A. 细菌性结膜炎
- B. 病毒性结膜炎
- C. 过敏性结膜炎
- D. 沙眼
- E. 春季结膜炎

参考答案：E

[单选题]6. 有关结膜色素痣描述正确的是（）

- A. 来源于神经内胚层
- B. 先天性良性错构瘤
- C. 往往容易恶变
- D. 多发生于上睑结膜
- E. 痣内常常含血管

参考答案：B

[单选题]7. “阿波罗 11 号结膜炎”是指 ()

- A. 流行性角结膜炎
- B. 急性卡他性结膜炎
- C. 超急性结膜炎
- D. 流行性出血性结膜炎
- E. 春季结膜炎

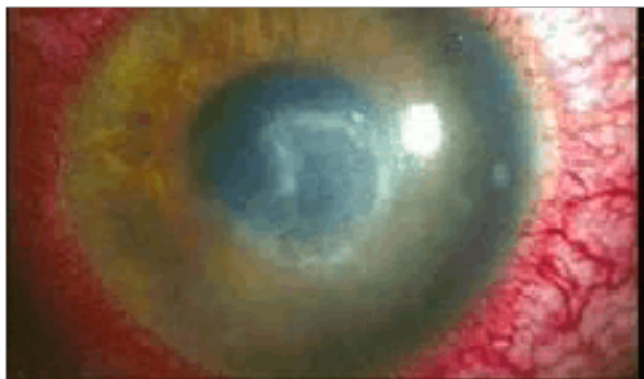
参考答案：D

[单选题]8. 由金黄色葡萄球菌导致的非感染性结膜炎是 ()

- A. 流行出血性结膜炎
- B. 急性卡他性结膜炎
- C. 慢性结膜炎
- D. 泡性结膜炎
- E. 超急性结膜炎

参考答案：D

[单选题]9. (如图) 感染阿米巴角膜炎常见于下面哪一项原因



()

- A. 角膜接触棘阿米巴污染的水源
- B. 角膜接触棘阿米巴污染的衣物
- C. 角膜接触棘阿米巴感染的病人
- D. 角膜接触棘阿米巴感染的牲畜
- E. 角膜接触棘阿米巴污染的物体

参考答案：A

[单选题]10. 下面哪一种药物不能用于树枝状和地图状角膜溃疡的治疗 ()

- A. 无环鸟苷
- B. 三氟胸腺嘧啶核苷
- C. 糖皮质激素
- D. 碘苷
- E. 阿环胞苷

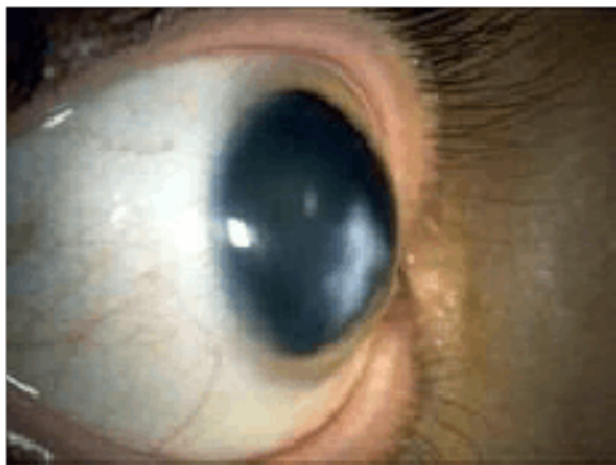
参考答案：C

[单选题]11. 治疗铜绿假单胞菌性角膜溃疡的首选药物是 ()

- A. 先锋必素
- B. 庆大霉素
- C. 多粘菌素 B
- D. 小诺米星
- E. 氯霉素

参考答案：C

[单选题]12. (如图) 圆锥角膜早期有效的诊断方法是



- ()
- A. 裂隙灯检查
 - B. 眼底检查
 - C. 角膜地形图分析
 - D. 角膜曲率检查
 - E. 验光

参考答案：C

[单选题]13. 周期性表层巩膜炎临床特征是 ()

- A. 畏光
- B. 周期性发作
- C. 疼痛
- D. 局限性充血
- E. 流泪

参考答案：B

[单选题]14. 后巩膜葡萄肿位于眼底后极部及视盘周围，多见于下面哪种疾病 ()

- A. 角膜炎
- B. 青光眼
- C. 巩膜炎
- D. 高度近视眼
- E. 葡萄膜炎

参考答案：D

[单选题]15. 严重的巩膜炎或出现无血管区禁用哪一项治疗 ()

- A. 口服糖皮质激素

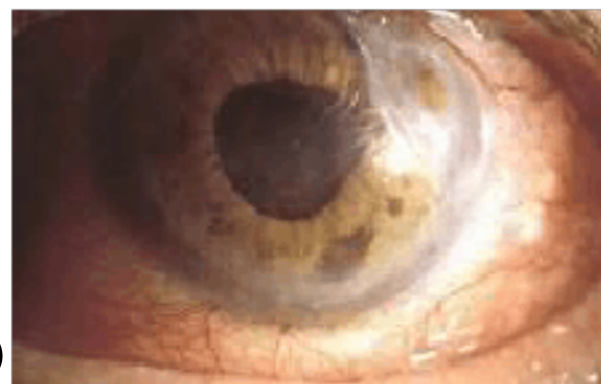- B. 糖皮质激素局部点眼
- C. 球结膜下注射糖皮质激素
- D. 静脉注射糖皮质激素
- E. 静脉点滴糖皮质激素

参考答案：C

[单选题]16. 赤道部巩膜葡萄肿多为哪种疾病的并发症（）

- A. 白内障
- B. 葡萄膜炎
- C. 角膜炎
- D. 绝对期青光眼
- E. 视网膜炎

参考答案：D



[单选题]17. (如图) 坏死性巩膜炎明显的症状是（）

- A. 畏光
- B. 流泪
- C. 眼痛
- D. 充血
- E. 视力下降

参考答案：C

[单选题]18. 女性，76岁，左眼昨天行超声乳化及人工晶状体植入术，今检查人工晶状体夹持，最先考虑的治疗方法是（）

- A. 扩瞳
- B. 降眼压治疗
- C. 立即手术复位
- D. 扩瞳、平躺、降眼压治疗
- E. 抗炎、激素治疗

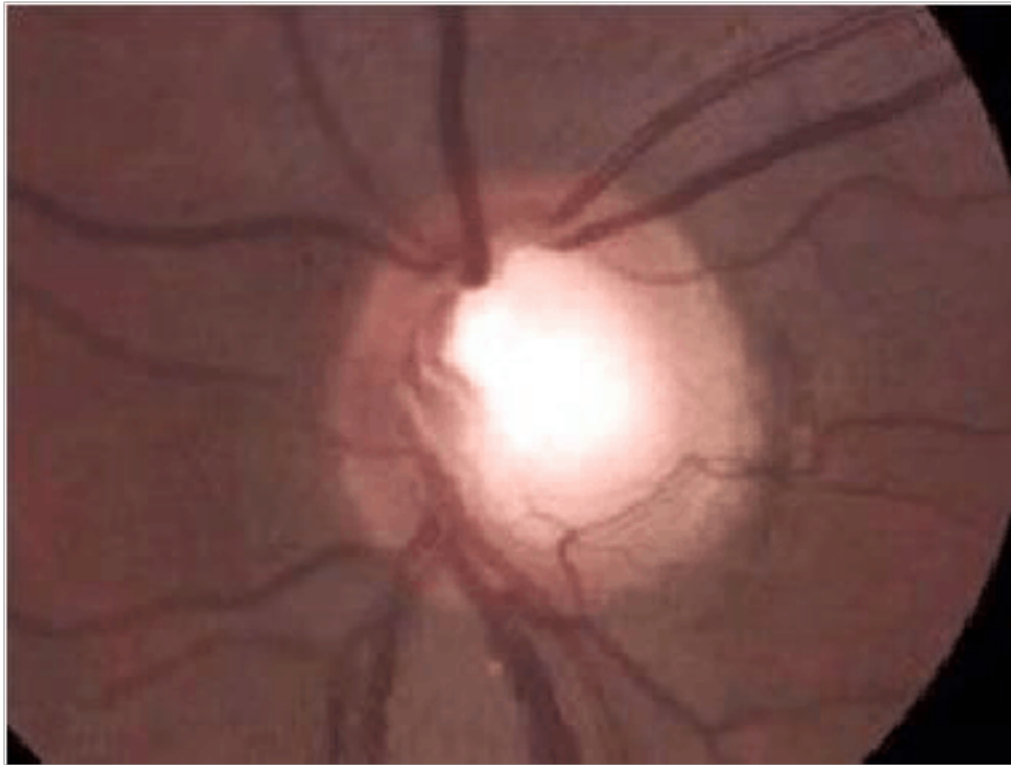
参考答案：D

[单选题]19. 后房型人工晶状体使物像放大（）

- A. 0%~1%
- B. 1%~2%
- C. 2%~3%
- D. 3%~4%
- E. 4%~5%

参考答案：B

[单选题]20. 患者，女性，40岁，右眼胀痛2天伴同侧额部疼痛。检查结膜混合性充血，角膜混浊，周边房角浅，眼底如图，该患者最有可能的诊断是



- ()
- A. 原发性开角型青光眼
 - B. 急性闭角型青光眼
 - C. 慢性闭角型青光眼
 - D. 恶性青光眼
 - E. 虹膜睫状体炎性青光眼

参考答案：B

[单选题]21. 血-视网膜外屏障位于()

- A. 巩膜与结膜之间
- B. 视网膜色素上皮与脉络膜血管之间
- C. 视网膜内5层与外5层之间
- D. 脉络膜血管与巩膜之间
- E. 视网膜色素上皮层与视网膜神经层之间

参考答案：B

[单选题]22. 不起于眶尖 Zinn 总腱环的眼外肌是

- A. 上直肌
- B. 下直肌
- C. 内直肌
- D. 上斜肌
- E. 下斜肌

参考答案：E

参考解析：该题是基础知识记忆题。六条眼外肌中，除下斜肌起源于上颌骨鼻泪管开口外侧浅窝处外，其余均起自眶尖部的 Zinn 总腱环，因此答案为 E。

[单选题]23. 正常成年人角膜横径约为

- A. 9~10mm
- B. 10~11mm

- C. 11~12mm
- D. 12~13mm
- E. 13~14mm

参考答案：C

参考解析：该题是基础知识记忆题。角膜的大小与年龄或疾病等相关。新生儿角膜直径约9~10mm，正常成年人角膜横径约11~12mm，纵径约10~11mm。如果直径大于13mm，则称为病理性大角膜，因此答案为C。

[单选题]24. 导致慢性泪囊炎的主要病因是

- A. 泪总管阻塞
- B. 泪囊狭窄
- C. 泪小点闭合
- D. 泪小管阻塞
- E. 鼻泪管阻塞或狭窄

参考答案：E

参考解析：该题是基础理论记忆题。慢性泪囊炎多在鼻泪管下端阻塞，泪囊内在有分泌物滞留的基础上并发感染而发生，常见的致病菌有肺炎球菌、链球菌、葡萄球菌等。因此最佳答案选E。

[单选题]25. 慢性泪囊炎的主要症状是

- A. 疼痛可放射到颈部
- B. 泪囊区红、肿、热、痛，结膜充血
- C. 形成脓肿
- D. 溢泪
- E. 全身发热，耳前淋巴结肿大

参考答案：D

参考解析：该题是基础理论记忆题。慢性泪囊炎主要症状是溢泪，挤压泪囊区可见黏液或脓性分泌物自泪小点溢出。其他选项都是急性泪囊炎的临床表现。答案选D。

[单选题]26. 患者，女性，56岁，左眼溢泪2个月余。查体：左眼视力1.0，左侧泪道冲洗时有阻力，冲洗液全部由另一泪点反流，伴黏性分泌物流出，余未见异常。考虑诊断为

- A. 泪总管阻塞
- B. 鼻泪管阻塞
- C. 鼻泪管狭窄
- D. 鼻泪管阻塞伴慢性泪囊炎
- E. 泪小管阻塞

参考答案：D

参考解析：该题是临床分析题。鼻泪管阻塞伴慢性泪囊炎在泪道冲洗时表现为冲洗液全部反流，同时伴有黏脓性分泌物。答案选D。

[单选题]27. 患者，男性，3个月，出生后2周右眼开始流泪。查体：右眼下睑内侧红肿，压迫泪囊可见脓性分泌物自泪小点排出。可能的诊断是

- A. 慢性泪囊炎
- B. 新生儿急性泪囊炎
- C. 泪腺炎
- D. 结膜炎
- E. 睑缘炎

参考答案：B

参考解析：新生儿的先天性泪道阻塞，若合并感染，可出现急性泪囊炎。表现为溢泪，泪囊区皮肤红肿等。根据题干信息，答案选B。

[单选题]28. 25岁女性，右眼视物模糊，伴眼球转动痛5天。5天来视力进行性下降，既往体健。眼科检查：Vod 0.2，Vos 1.0，右眼瞳孔相对传入障碍，眼球运动正常，眼底正常。视野检查右眼中心暗点。最可能的诊断是

- A. 急性视乳头炎
- B. 急性球后视神经炎
- C. 垂体瘤
- D. 脑膜瘤
- E. 神经胶质瘤

参考答案：B

参考解析：急性球后视神经炎常发生于青壮年，典型的症状是眼球转动痛，急性视力下降，眼科检查：除瞳孔相对传导阻滞外，裂隙灯下眼部检查都正常。急性视乳头炎，视盘会有水肿充血，边界不清。两者都属于急性视神经炎。C、D、E肿瘤一般很少引起急性的视力下降，多为渐进性的视力下降，表现为几周至数月。

[单选题]29. 22岁男性，突然左眼视力下降，视力0.1，左眼瞳孔相对性传导阻滞，视野中心暗点，左侧视盘水肿，诊断为

- A. 急性视乳头炎
- B. 急性球后视神经炎
- C. 视盘血管炎
- D. 垂体瘤
- E. 颅咽管瘤

参考答案：A

参考解析：急性视神经炎常发生于青壮年，典型的症状是眼球转动痛，急性视力下降；眼科检查：瞳孔相对传导阻滞，视乳头水肿充血，边界不清。D、E肿瘤一般很少引起急性的视力下降，多为渐进性的视力下降，表现为几周至数月。

[多选题]1. 弱视病因或诱因有()

- A. 视网膜母细胞瘤

- B. 高度屈光不正
- C. 屈光参差
- D. 角膜斑翳
- E. 青光眼

参考答案: BCD

[多选题]2. 眼球贯通伤可引起()

- A. 视网膜裂孔
- B. 眼内出血
- C. 视网膜牵引性脱位
- D. 眼球内异物存留
- E. 外伤性白内障

参考答案: ABCDE

[多选题]3. 可以矫正老视的眼镜()

- A. 单光眼镜
- B. 双光眼镜
- C. 渐变多焦点眼镜
- D. 角膜接触镜
- E. 压贴三棱镜

参考答案: ABC

[多选题]4. 眼外伤后明显低眼压要考虑()

- A. 睫状体脱离
- B. 房角后退
- C. 眼球穿孔伤
- D. 玻璃体积血
- E. 视网膜脱离

参考答案: ACE

[多选题]5. 视交叉的病变包括()

- A. 脑垂体肿瘤
- B. 鞍结节脑膜瘤
- C. 颅咽管瘤
- D. 前交通动脉瘤
- E. 听神经瘤

参考答案: ABCD

[多选题]6. 常累及双眼有以下哪些疾病()

- A. Coats 病
- B. 年龄相关性黄斑变性
- C. 糖尿病性视网膜病变
- D. 中心性渗出性脉络膜视网膜病变

E. Stargardt 病

参考答案: BCE

[多选题]7. 铁锈症的表现有()

- A. 虹膜萎缩
- B. 角膜沉着多位于实质层
- C. 晶状体后囊呈棕色
- D. 视网膜变性萎缩
- E. 玻璃体液化呈棕褐色

参考答案: ABDE

[多选题]8. 玻璃体视网膜界面异常有()

- A. 增生性玻璃体视网膜病变
- B. 特发性黄斑裂孔
- C. 永存原始玻璃体增生症
- D. 玻璃体黄斑牵拉综合征
- E. 特发性视网膜前膜

参考答案: BDE

[多选题]9. 角膜结核的主要临床表现是()

- A. 深层中央性角膜炎
- B. 角膜基质炎
- C. 浅层点状角膜炎
- D. 结核性角膜溃疡
- E. 泡性角膜炎

参考答案: ABDE

[多选题]10. 表现为双眼同侧偏盲有以下哪些疾病()

- A. 视束病变
- B. 外侧膝状体病变
- C. 视交叉病变
- D. 枕叶病变
- E. 视放射病变

参考答案: ABDE

[多选题]11. 角膜各层中, 损伤后不能再生的有

- A. 基质层
- B. Bowman 层
- C. Descemet 层
- D. 内皮细胞层
- E. 上皮细胞层

参考答案: ABD

[多选题]12. 关于重症肌无力的叙述, 正确的是

- A. 多自眼部症状开始起病
- B. 为自身免疫性全身性肌病
- C. 主要损害横纹肌
- D. 凡有上睑下垂、复视、眼外肌运动障碍即称为眼型重症肌无力
- E. 有眼部症状者约占 90%

参考答案：ABCE

[多选题]13. 有关正常眼压性青光眼的叙述，正确的有

- A. 近视眼是其易患危险因素之一
- B. 视乳头杯凹与视野损害不成比例
- C. 其峰值眼压一般不超过 21mmHg
- D. 视乳头杯的凹陷较浅，杯壁较平缓
- E. 视乳头出血发生率较低

参考答案：BC

[多选题]14. 内转肌有

- A. 上直肌
- B. 上斜肌
- C. 内直肌
- D. 下直肌
- E. 下斜肌

参考答案：ACD

[多选题]15. 眼底病激光治疗所利用的激光效应有

- A. 光汽化效应
- B. 光凝固效应
- C. 光分解效应
- D. 光致敏效应
- E. 光温热效应

参考答案：BDE

[多选题]16. 关于先天性泪道阻塞，描述正确的是

- A. 通常是由于鼻泪管末端的 Hasner 瓣发生膜性阻塞所致
- B. 新生儿泪液分泌少，因此很少出现溢泪症状
- C. 先保守治疗，无效者才考虑手术治疗
- D. 泪小点膜闭者，可用探针或泪小点扩张器直接刺穿
- E. 鼻泪管阻塞者可行泪囊鼻腔吻合术

参考答案：ACDE

[多选题]17. 关于泪腺多形性腺瘤的影像学表现，正确的是

- A. 泪腺窝肿物
- B. B 超示中高回声，边界不清的肿块
- C. B 超示肿块加压不变形

- D. CT 示泪腺窝扩大
- E. CT 示肿块呈结节状，可有钙化

参考答案：ACDE

[多选题]18. 暴露性角膜炎常见原因包括

- A. 眼球突出
- B. 眼睑缺损
- C. 瘢痕性眼睑外翻
- D. 上睑下垂矫正手术造成的上睑滞留
- E. 睑闭合不全

参考答案：ABCDE

[多选题]19. 为防止青光眼滤过性手术因瘢痕形成而失败，采取的措施有

- A. 手术采用可调整缝线技术
- B. 术中用 5-氟尿嘧啶
- C. 术中用丝裂霉素 C
- D. 术后抗生素点眼
- E. 术后结膜下 5-氟尿嘧啶注射

参考答案：ABCE

[多选题]20. 屈光手术的视光学原则包括

- A. 合理欠矫原则
- B. 双眼平衡原则
- C. 最佳矫正原则
- D. 无损害原则
- E. 无痛原则

参考答案：ABCDE

[多选题]21. 810nm 波长的激光可以进行

- A. 光动力疗法
- B. 晶状体后囊膜切开术
- C. 眼内激光光凝
- D. 经瞳孔温热疗法
- E. 激光虹膜打孔术

参考答案：ACD

[多选题]22. 眼睑常见的良性肿瘤有

- A. 色素痣
- B. 乳头状瘤
- C. 睑板腺囊肿
- D. 皮样囊肿
- E. 黄色瘤

参考答案：ABDE

以上内容仅为本文档的试下载部分，为可阅读页数的一半内容。如要下载或阅读全文，请访问：<https://d.book118.com/637153031005006043>