



老年股骨近端骨折课件



目录



- 老年股骨近端骨折概述
- 老年股骨近端骨折的诊断
- 老年股骨近端骨折的治疗

目录



- 老年股骨近端骨折的预防与护理
- 老年股骨近端骨折的研究进展



01

老年股骨近端骨折概述




定义与分类



01

定义




老年股骨近端骨折是指发生在股骨近端的骨折，通常包括股骨颈骨折和股骨转子间骨折。



02

分类



根据骨折线的位置和类型，老年股骨近端骨折可分为股骨颈骨折、股骨转子间骨折、股骨颈基底骨折等。

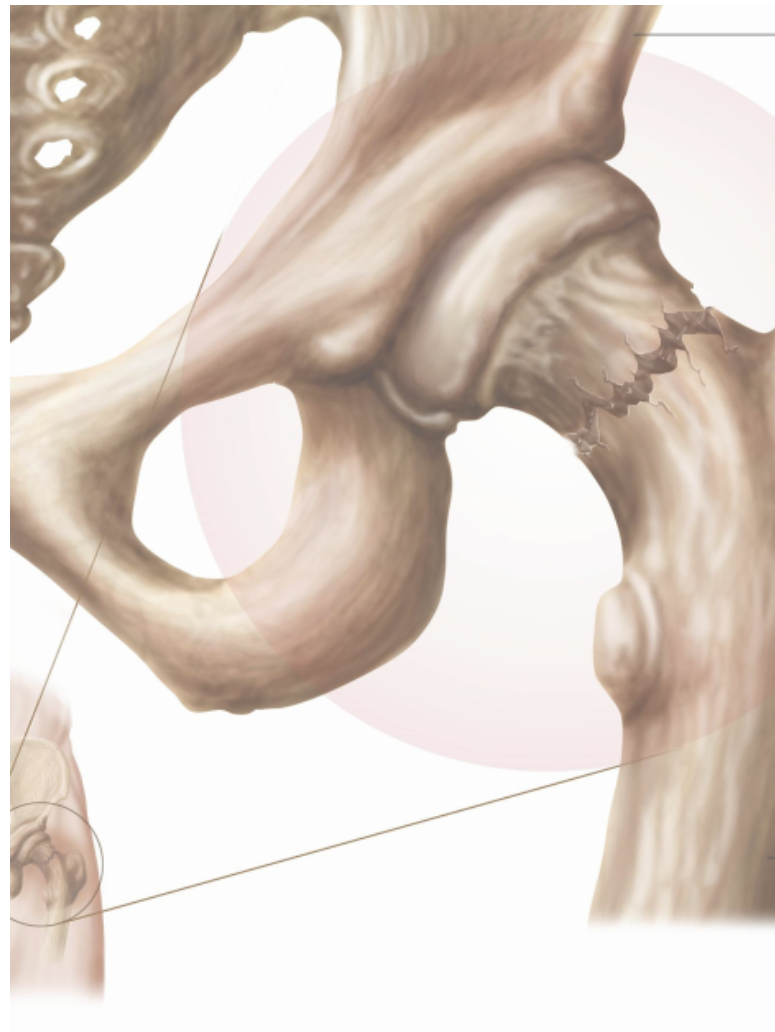
病因与病理


病因

老年股骨近端骨折的常见病因包括骨质疏松、跌倒、交通事故、高处坠落等。骨质疏松是导致老年股骨近端骨折的主要原因，骨质量下降和骨强度减弱使得骨折风险增加。

病理

股骨近端骨折后，骨折部位会出现疼痛、肿胀、活动受限等症状。由于老年人的骨骼较为脆弱，骨折愈合速度较慢，容易发生不愈合或畸形愈合，影响关节功能。





流行病学特点

01

发病率

老年股骨近端骨折的发病率随着年龄的增长而增加，是老年人常见的骨折类型之一。

02

死亡率

老年股骨近端骨折的死亡率较高，与骨折后长期卧床、活动能力受限等因素有关。

03

并发症

老年股骨近端骨折的并发症较多，包括肺部感染、深静脉血栓形成、肌肉萎缩等。



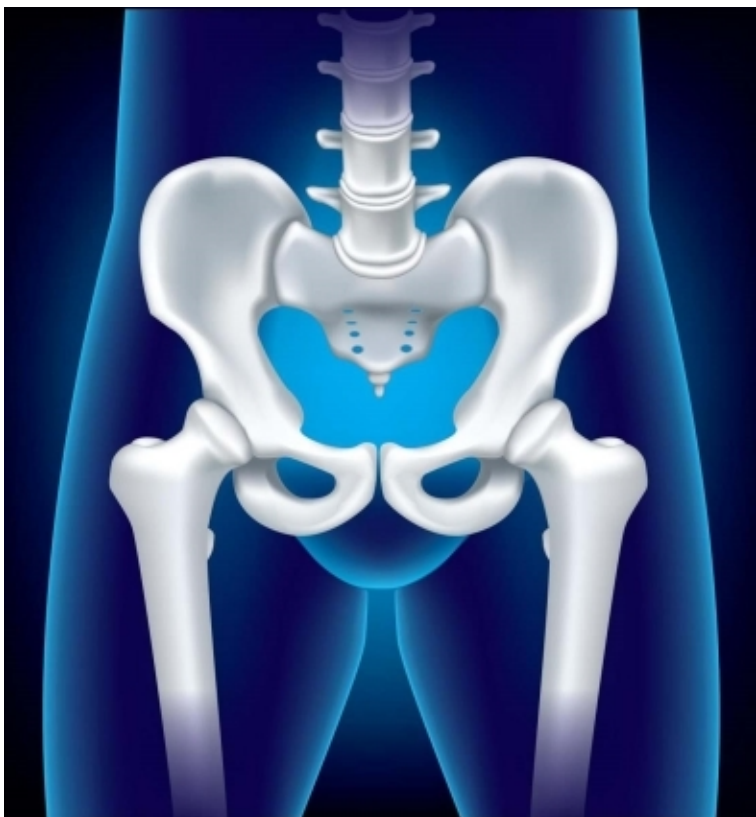
02

● 老年股骨近端骨折的诊断 ●





临床表现



疼痛

老年患者常因跌倒或外力撞击导致髋部疼痛，疼痛程度剧烈，难以忍受。



肿胀

骨折部位出现肿胀，皮肤颜色可能发红，局部温度升高。



功能障碍

患者无法行走或负重，患肢活动受限。



畸形

骨折部位可能出现畸形，如短缩、成角或旋转畸形。

01

X线检查

常规拍摄髌关节正侧位片，可发现骨折线及骨折移位情况。

02

CT检查

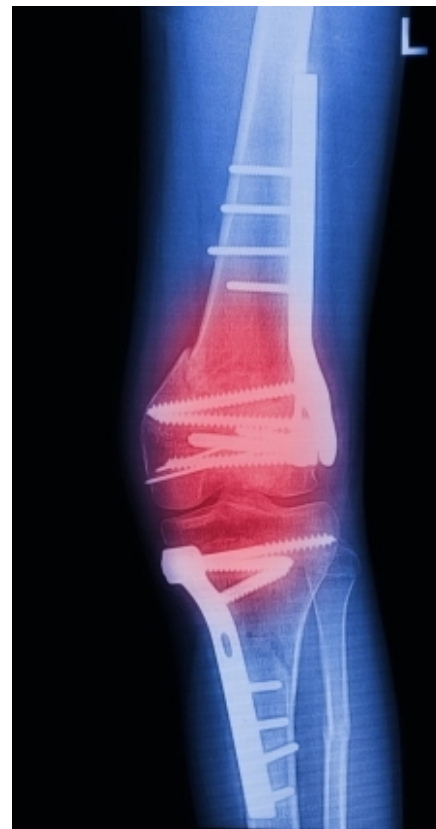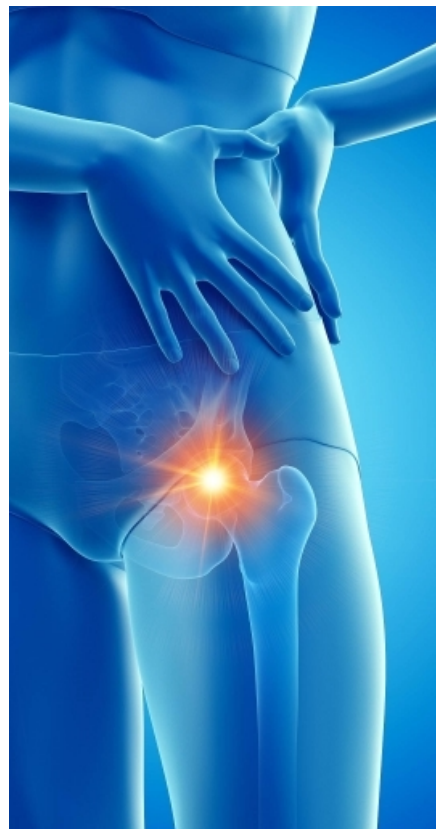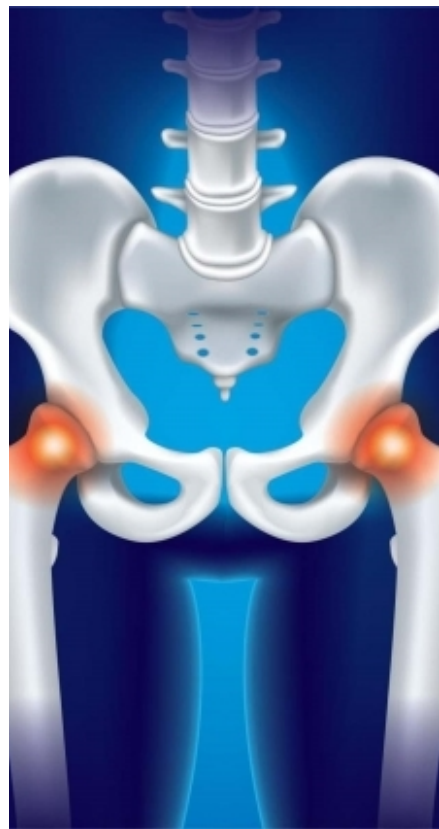对于隐匿性骨折或需要进一步了解骨折细节的患者，可进行CT扫描。

03

MRI检查

对于软组织损伤或关节内骨折，MRI有助于评估损伤程度。

鉴别诊断



髋关节骨关节炎

患者常有慢性髋关节疼痛病史，X线表现为关节间隙狭窄，关节边缘增生和骨赘形成。



髋关节滑膜炎

患者髋关节疼痛、肿胀，但无外伤史，X线检查无异常，实验室检查可见白细胞计数和血沉升高。



03

● 老年股骨近端骨折的治疗 ●



以上内容仅为本文档的试下载部分，为可阅读页数的一半内容。如要下载或阅读全文，请访问：
<https://d.book118.com/658072026077006063>