

骨筋膜室综合征

骨筋膜室综合症 (2)

一、定义

骨筋膜室综合症（**psteofascial compartment syndrome**）即由骨，骨间膜，肌间隔和深筋膜形成的骨筋膜室内肌肉和神经因急性缺血、缺氧而产生的一系列症状和体征。又称急性筋膜间室综合征、骨筋膜间隔区综合征。

骨筋膜室是指由骨、骨间膜、肌间隔和深筋膜所构成。

二、病因

由骨筋膜室内压力增高所致【前臂
8.7kpa（65mmHg），小腿
7.3kpa（55mmHg）】

- ❖ 骨筋膜室容积变小
- ❖ 骨筋膜室内内容物体积骤增

骨筋膜室容积变小

- ❖ 敷料包扎过紧
- ❖ 严重的局部压迫

骨筋膜室内内容物体积骤增

- ❖ 缺血后水肿
- ❖ 损伤
- ❖ 出血

三、病理

缺血—水肿—缺血的恶性循环

根据缺血的不同程度分为

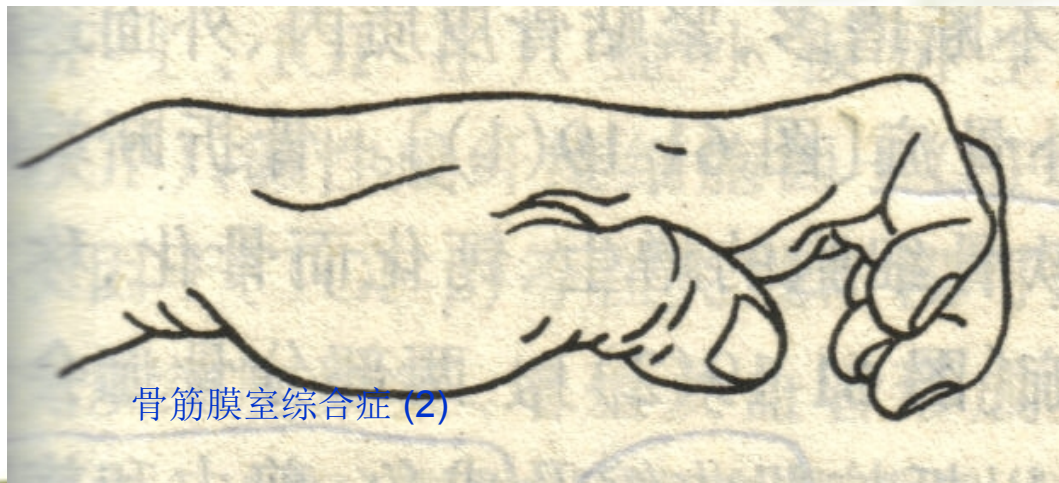- ❖ 濒临缺血性肌挛缩(早期)
- ❖ 缺血性肌挛缩
- ❖ 坏疽

濒临缺血性肌挛缩

严重缺血的早期，经积极处理，及时恢复血液供应，可不发生或仅发生极少量肌肉坏死。可不影响肢体功能。

缺血性肌挛缩

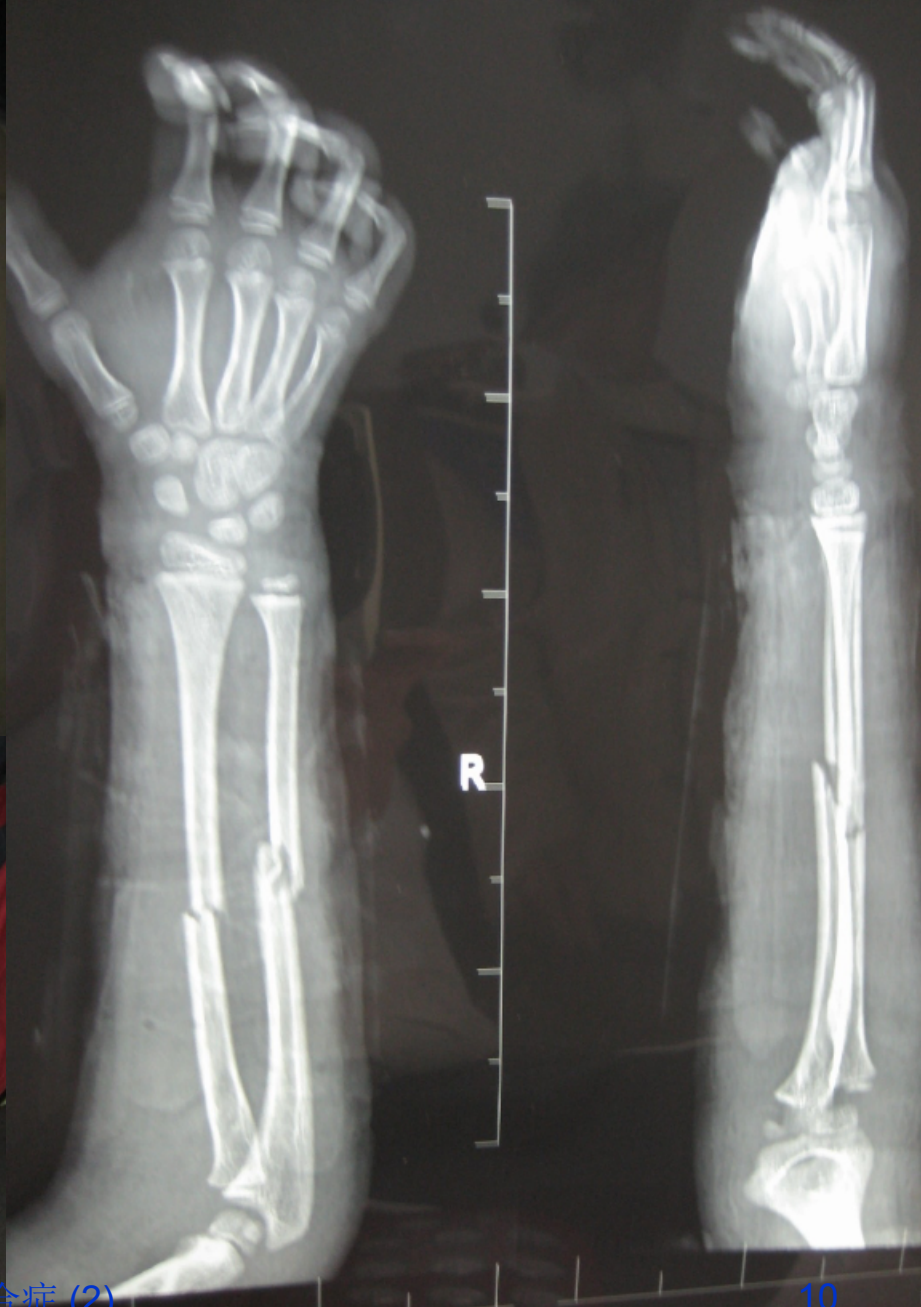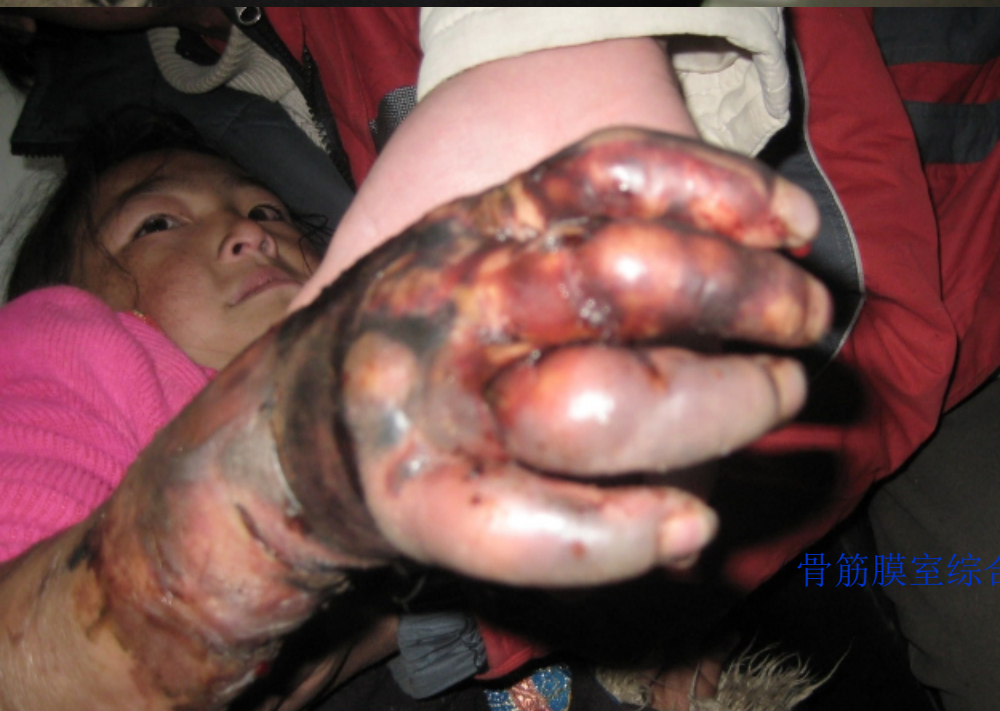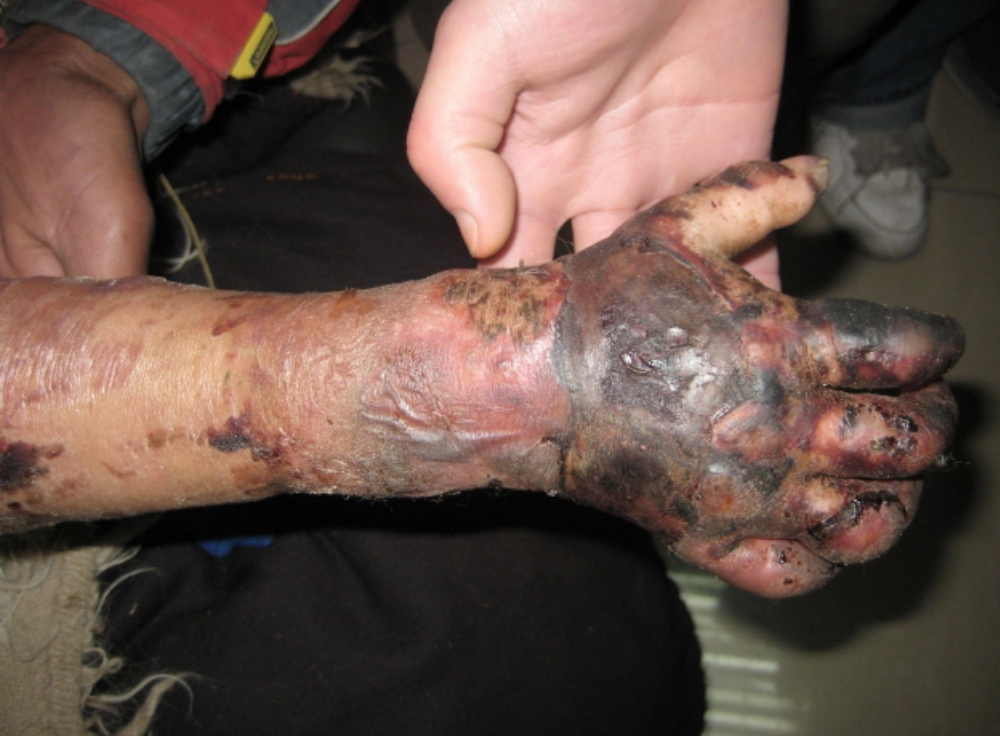较短时间或程度较重的不完全缺血，恢复血液供应后大部分肌肉坏死，由纤维组织修复，因瘢痕挛缩而形成特有的畸形，严重影响患肢功能。如：爪形手、爪形足




骨筋膜室综合症 (2)

坏疽

广泛、长时间完全缺血，大量肌肉坏疽，无法修复，如有大量毒素进入血液循环，还可导致休克心率不齐和急性肾功能衰竭。常需 **截肢**。



骨筋膜室综合症 (2)



10

缺血时间	神经	肌肉	肢体
30min	功能异常		感觉异常 主动无力 被动疼痛
2h		功能改变	
4h		肌红蛋白尿 部分坏死	
6h	不完全坏死		
12h	永久性功能丧失	永久性功能丧失	

骨筋膜室综合症 (2)

四、临床表现

早期临床表现以局部为主，只在肌肉缺血较久，已发生广泛坏死时，才出现全身症状。如体温升高、脉率增快、血压下降，血中白细胞增多，血沉加快，尿中出现肌球蛋白。

❖ 疼痛 为本征最早期的症状持续性剧烈疼痛，且进行性加剧

是骨筋膜室内神经受压和缺血的重要表现。

至晚期缺血严重，神经功能丧失后可无疼痛

- ❖ 指或趾呈屈曲状态，肌力减弱。被动牵伸指或趾时，可引起剧烈疼痛，为肌肉缺血的早期表现。
- ❖ 患肢表面皮肤略红，温度稍高，肿胀，有严重压痛，触诊可感到室内张力增高。

随着缺血加重，发展为缺血性肌挛缩和坏疽，可出现 **5 P** 征

- ❖ 疼痛转为无痛
- ❖ 苍白或紫绀、大理石花纹
- ❖ 感觉异常
- ❖ 麻痹
- ❖ 无脉

以上内容仅为本文档的试下载部分，为可阅读页数的一半内容。如要下载或阅读全文，请访问：<https://d.book118.com/766110045010010153>