

巨细胞病毒肺炎

免疫正常及免疫缺陷常见的病毒感染

1、免疫正常患者

流感病毒

汉坦病毒

EB病毒

腺病毒

2、免疫缺陷患者

单纯疱疹病毒

水痘-带状疱疹病毒

巨细胞病毒

麻疹病毒

腺病毒

巨细胞病毒肺炎 (CMP)

- **CMP**是免疫抑制患者最常见的致命性并发症之一, 其病原体**CMV**属**疱疹病毒亚科**, 为**双链DNA病毒**
- 可**通过体液传播**, 传播形式包括母婴垂直、性接触、输血、器官移植及院内交叉感染等。
- 感染可累及肺、肾、肝、肠道、视网膜等组织器官, 但以**CMP最为常见**。
- 人是人类**CMV (HCMV)**的唯一宿主, 人群中**CMV**感染率较高, 健康成人血清**CMV IgG**抗体阳性率可达**50%**以上, 但大多呈无症状的隐性感染。初次感染后可终身携带, 当机体免疫力低下时, **CMV**可被激活从而导致严重疾患, 一旦出现重症**CMP**, 死亡率**> 65%**, 早期治疗可明显降低病死率。

高发人群

- AIDS
- 实体器官移植或造血干细胞移植
- 免疫功能未发育成熟的胎儿

发病机制

- **CMV确切发病机制不明**

肺组织感染主要是肺泡细胞和巨噬细胞，感染后出现弥漫性肺间质水肿、纤维化、肺泡肿张，局灶性坏死、出血、增生

巨细胞病毒性肺炎

	致病机制	组织病理学特点
同种异体移植受体	T细胞介导抗原-抗体反应。即使抑制病毒复制时也可发生严重的坏死性肺炎。	坏死性炎症显著 感染巨细胞病毒的细胞相对较少
AIDS患者	免疫缺陷更严重 巨细胞病毒的细胞致病作用引起肺损害。	弥漫肺泡损害常较不患有 AIDS 的患者常见。 大量巨细胞病毒包涵体。

CMP主要病理表现

- (1) **弥漫性肺泡损伤**。CMV 仅侵犯成纤维细胞, 该细胞为肺泡壁结构的重要组成部分, 病毒在其内生长可导致细胞巨化、变性, 从而使肺泡壁结构的完整性破坏及通透性增加, 引起浆液、纤维素、红细胞及巨噬细胞等炎性渗出, 肺泡透明膜形成及肺泡内出血
- (2) **局灶性间质性肺炎**。炎症沿支气管、细支气管壁分布, 侵犯小叶间隔及肺泡间隔, 导致肺泡间隔增宽, 间质血管充血、水肿及炎细胞浸润。在CMP的演变过程中, 由于上述两种病变的分布与严重程度不同, 而使CMP的病理改变呈多样性, 从而致使其影像学也呈多样化表现

CMP影像学表现

CMP 的影像以病理学改变为基础：

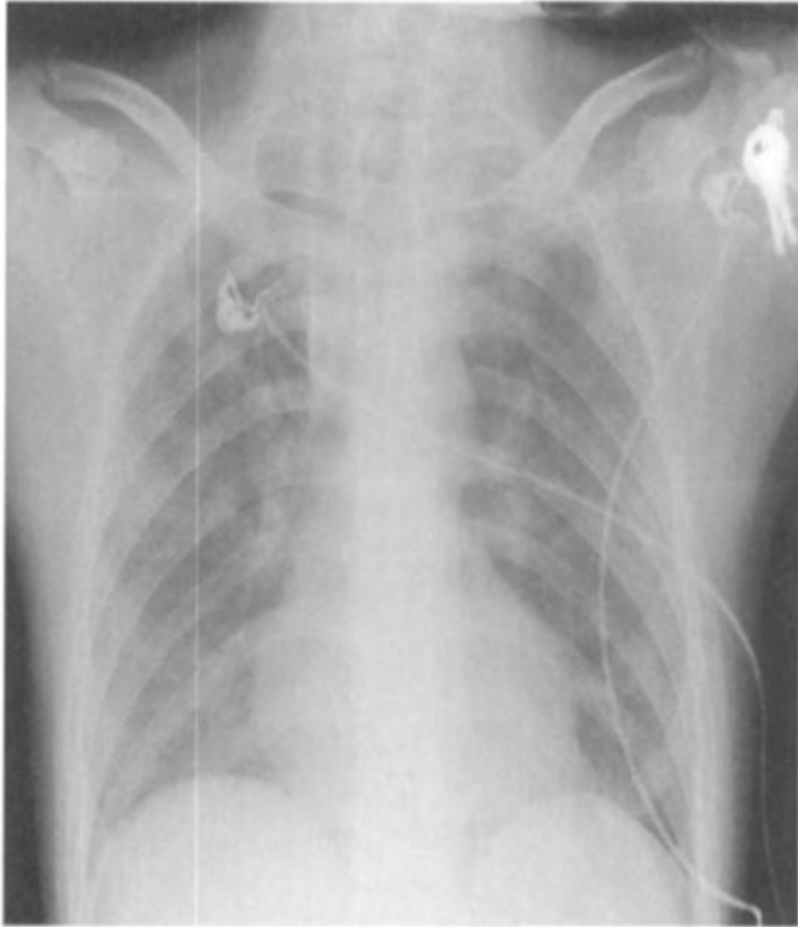
GGO 及**气腔样实变**对应病理上的弥漫性肺泡损伤、肺泡腔内渗出及透明膜形成

微小结节则为间质性肺炎的表现，主要为细支气管及其周围巨噬细胞、红细胞及纤维素的积聚。

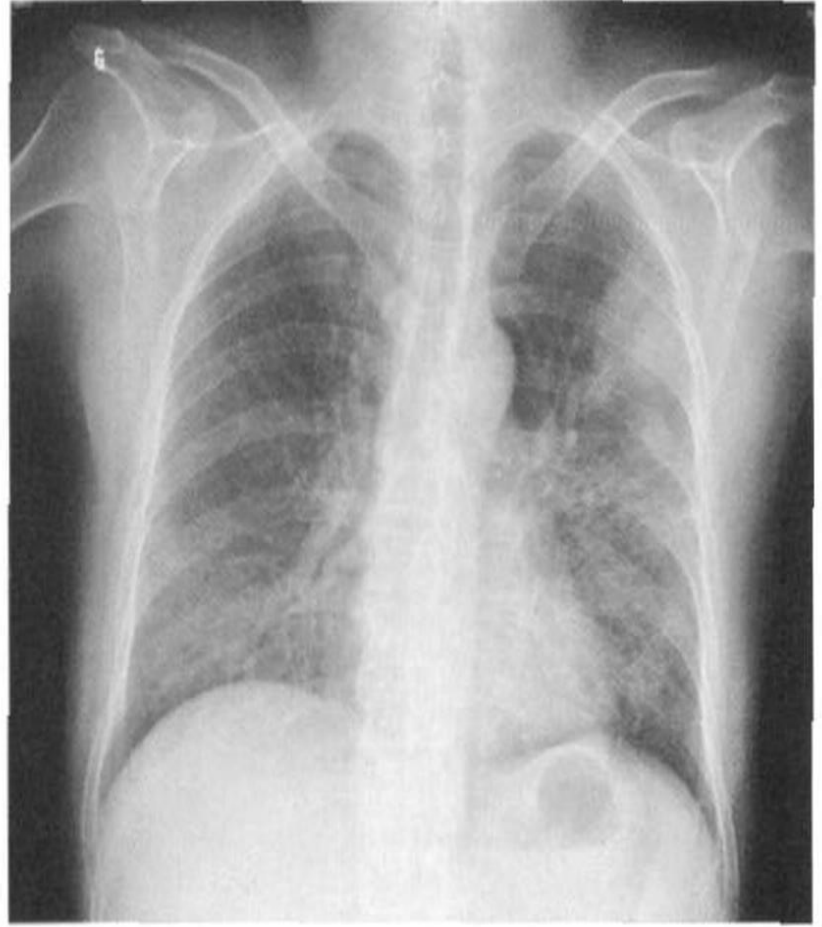
CMP---胸片

- 随病程的进展而呈动态变化
- (1) 早期胸片可无明显异常或仅表现为双肺纹理增粗;
 - (2) 随病变进展,X线可表现为起源于双肺中下肺野沿肺纹理分布的散在、多发、弥漫、大小不一的点片状阴影逐渐扩展至全肺,病灶边缘模糊,整个肺野透光度下降,呈磨砂玻璃样改变;
 - (3) 若治疗不当,部分病灶可融合成边界不清的大片状实变影。临床上,这些表现常交叉并存

胸片比较



CMP



PCP

CMP---CT

- (1) **GGO**, 为CMP最常见的CT表现,90% 以上的CMP在CT下可表现为双肺多发、呈片状或弥漫分布的**GGO**, 边界不清,可累及上中下肺野中至少两个肺野,**多以下肺为著**,因其密度介于正常肺组织与支气管血管束密度之间,故其内仍可见肺纹理
- (2)**多发性微小结节**, 60%以上CMP可出现此病变,结节直径通常< 10mm,以1~ 5mm者居多,边缘光滑或不规则,多位于两肺下野中内带,根据其分布特点可分为小叶中心型、支气管血管周围型、胸膜下型及随机型;

以上内容仅为本文档的试下载部分，为可阅读页数的一半内容。如要下载或阅读全文，请访问：<https://d.book118.com/795240331230011313>