

# 中医面诊

主讲：朱艳霞




# 面诊意义

面诊就是透过面部反射区知道脏腑疾病与健康情况诊法，从而快速治愈。这是一个简单有效发觉疾病方法，对于医学含有非常主要意义。

。



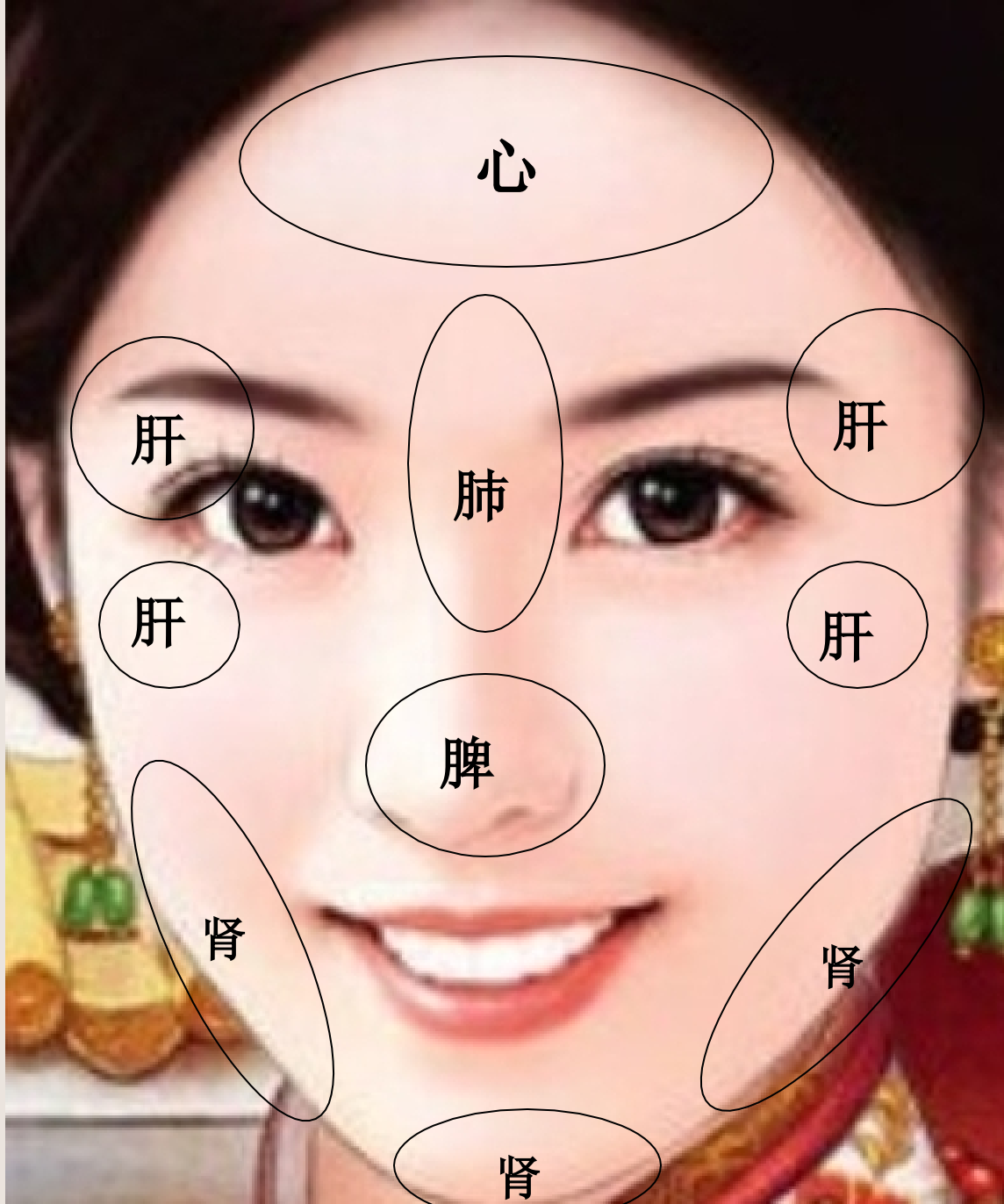
# 面诊分区



# 面部分区



# 面部五脏分区




# 面部六腑分区



# 面部其它分区



# 各区症状





◎肝区：长鱼尾纹和斑。

◎心区：长横纹多为心脏不好。鼻纹多为供血不足。

◎脾区：颜色异样（或红鼻头）多为脾胃不和。

◎肺区：发暗，下凹肺功效不好。


◎肾区：发暗肾虚。有红疙瘩是腰酸和全身有酸痛地方。



- ◎胆区：发青。
- ◎生殖区：颜色异常发青，多为内分泌失调。
- ◎大肠、小肠区：有斑和“沉色”红点位肝功效不好。
- ◎胸乳区：颜色发暗一边对应一边。
- ◎膀胱区：发暗、发乌，长痘；膀胱有问题。



# 面诊详细讲解





## 面 诊 总 概 括

- 1、脸上长痣、痞子；表示该部位脏器先天功效不足。
- 2、脸上长斑：表示该部位长久慢性耗损形成慢性疾病（3~5年形成）。
- 3、脸上长青春痘：表示该部位脏器现阶段正存在炎症病变（短期形成）。
- 4、全脸青春痘、斑：是内分泌失调或肝脏免疫功效下降。

# 面诊口诀

凡看病，望为先。精气神，最主要。  
脏腑位，要切记。多重影，应分清。  
病多端，起气血。面色青，主寒痛。  
面色泽，气血充。面色赤，定有火。  
赤如妆，乃虚火。面色黑，肝肾见。  
面晄白，主虚寒。白无华，是血虚。  
面黄泽，为湿热。面黄暗，病肝肾

。

# 面诊口诀

额头亮，精神爽。    额头暗，有灾殃。  
眼有神，无大病。    眼无神，精气虚。  
眼色红，内有火。    眼白黄，病肝胆。  
虹膜缺，主脑病。    胃环大，有中毒。  
黑纵线，是炎症。    黑凹陷，伤器质。  
皮炎痒，虹周灰。    血管硬，白圆环。  
虹膜诊，学问大。    同心圆，是关键。  
多节段，排成环。    环环扣，象全身。  
眼为鱼，贵明亮。

# 面诊口诀

鼻光泽，无大病。 鼻色青，主寒伤。  
。

鼻色白，主伤血。 鼻土偶，胃气绝。

鼻不正，病不轻。 鼻有痣，病陷危。

人中明，无大病。 泪堂下，宜饱满。

青黑干，主肾虚。 夜不寐，多伤神。

沟平坦，性无力。 人中疔，主胃火。

人中歪，命不长。


# 面诊口诀

唇淡红，无大病。    唇色白，主伤血。  
唇青紫，寒痛瘀。    面光亮，为水积。  
面黄黑，脂肪肝。    耳面焦，防癌症。  
面清瘦，宜小心。    如无病，必长肉。  
十步外，眉目清。    无重病，必长寿。  
部位明，五色清。    知色克，可万全。



# 压力区:

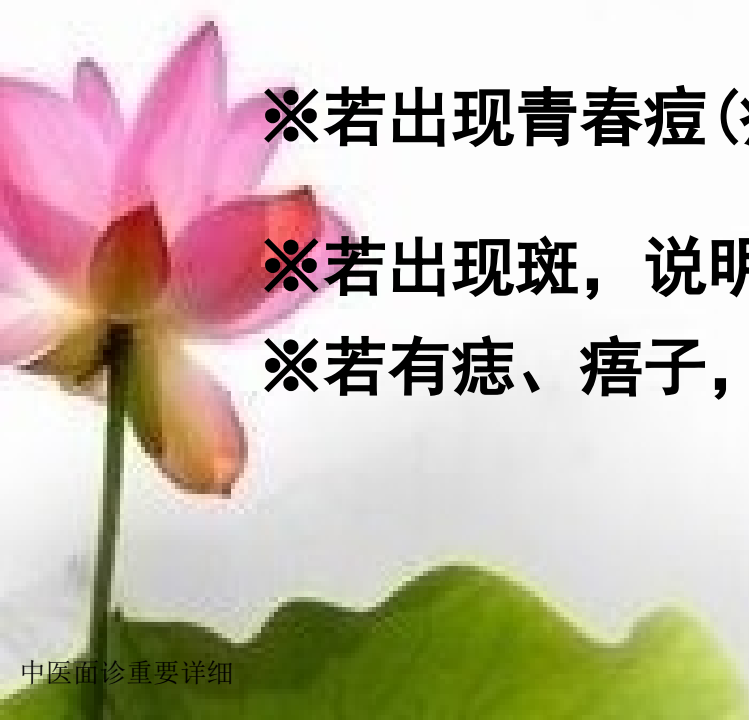在额上1 / 3至发际处(即发际一圈)



※若出现青春痘(疙瘩), 说明心理压力太大;

※若出现斑, 说明心脏有疾病(如: 心肌无力);


※若有痣、痞子, 说明心脏功效先天不足。



# 心脏区：

两眼之间鼻根处，代表心脑血管

- ※若出现横纹或横纹比较显著，证实心律不齐或心脏情况不好；
- ※若出现横纹深而且舌头上面也有很深竖纹(沟)，可能是有比较严重心脏病。



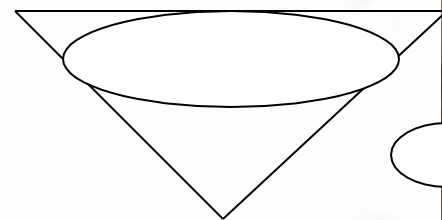
**肺区：**（呼吸系统、咽喉、气管、扁桃腺等）  
两眉1 / 2之间；额头1 / 3以下部位代表呼吸系统。

※若额头中间比较凹，且颜色晦暗、或发青、或有斑，说明此人肺部有疾病，呼吸不畅；

※如有粉刺，证实此人近期患过感冒或喉咙疼。

※若两眉头部位有痣、痞子或发白，则证实此人有咽喉炎、或扁桃体炎，或胸闷气短，或肺有病。

※眉头向上部有凸起，也是有肺疾。



## 胸(乳)区:


两眼角与鼻梁之间: 男代表胸腔、女代表乳腺

※若女性此部位晦暗或发青, 说明她经期时乳房胀痛:

※上眼皮内侧部位有痣、痞子说明女性乳房有小叶增生、男性胸膜炎:

※若女性眼角部位有小包, 说明女性乳腺增生或乳腺积瘤:

※若男性此部位晦暗或发青, 说明他胸闷气短。



# 肝区：

两眉1 / 2处至太阳穴以上，额头1 / 3以下部位，及鼻梁中段（即鼻梁最高处）

※若肝区发青暗或有斑，说明此人可能是脂肪肝。

※若肝区有青春痘（疙瘩），证实此人肝火旺。

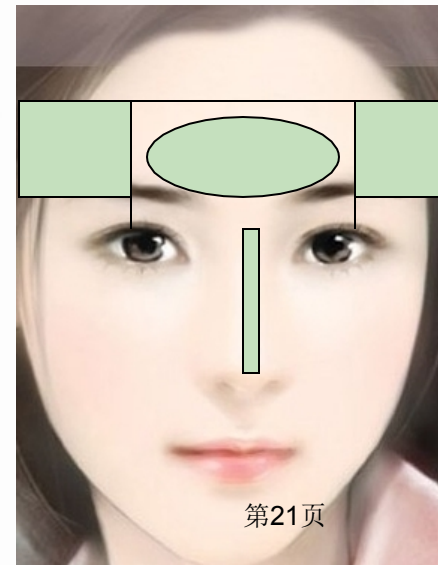
※若太阳穴处有斑，证实肝功效衰弱。

※若鼻梁高处有斑，可能是肝火大，情绪不稳定、更年期

※若这肝区都有显著斑，且脸色晦暗无华，人也比较清瘦，说明此人有肝病（肝炎或肝硬化）。

※眉中央有痣，眼球发黄，且面色非常黄是乙肝。

※若从鼻梁处一直青到鼻头可能是癌或瘤！



**胆区：**两眼下方，颧骨上方，  
在鼻梁高处外侧部位

※若胆区有红血丝状、青春痘，或早晨起床后嘴里发苦，  
说明胆部较微炎症；


※若胆区有斑，可能有胆囊炎。

※若此部位有竖褶子，说明此人胆囊有问题。

※若此部位有痣、痞子，证实胆功效先天不足。

※眼下面胆区有一对显著斑或有痣、  
痞子，是胆结石。

※眼袋晦暗亦证实胆不好。



以上内容仅为本文档的试下载部分，为可阅读页数的一半内容。如要下载或阅读全文，请访问：<https://d.book118.com/828025122033006102>