

The background is a traditional Chinese ink wash painting. It depicts a serene landscape with misty, layered mountains in shades of green and blue. A calm body of water reflects the scene. In the lower left, a small red boat with a person is on the water. Several birds are shown in flight, including two large white cranes with black wings and a smaller bird. A large, bright red sun or moon is positioned in the upper left corner.

蛛网膜下腔出血A8-005

汇报人：李老師

XX



目录

- 引言
- 病因和病理生理
- 临床表现和诊断
- 治疗和预防
- 并发症和风险管理
- 研究与展望



01

引言



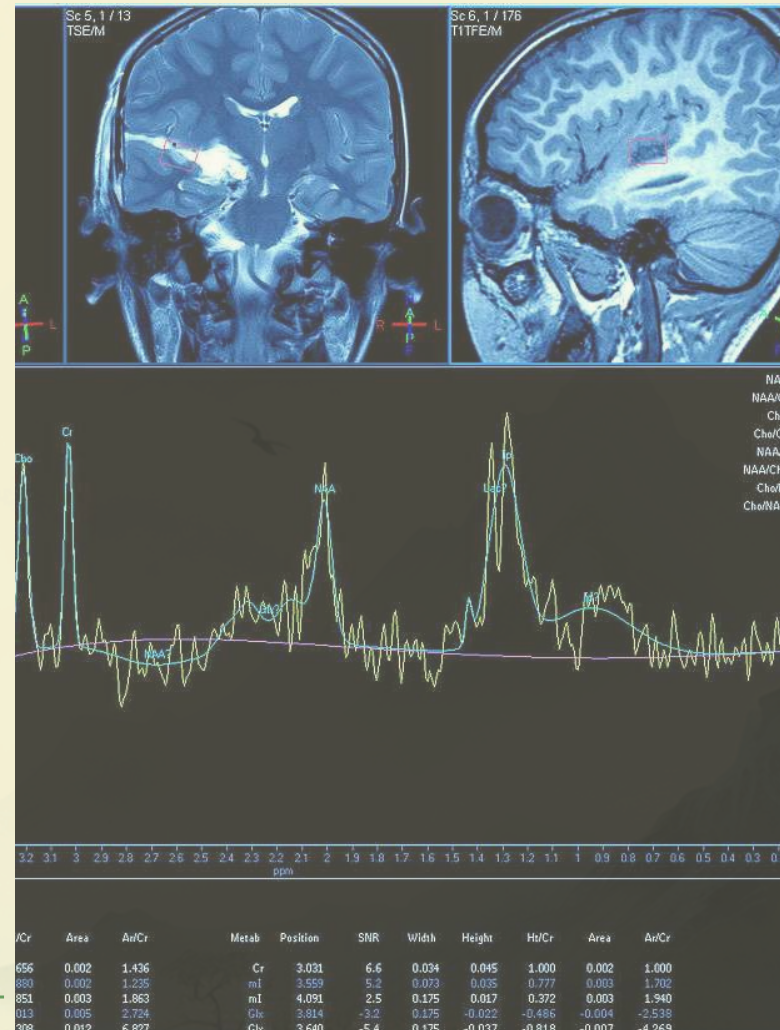


目的和背景



目的

探讨蛛网膜下腔出血的病因、临床表现、诊断和治疗等方面的内容，提高对该疾病的认识和诊疗水平。



背景

蛛网膜下腔出血是一种常见的脑血管疾病，具有高发病率、高死亡率和高致残率的特点，严重威胁人类健康。因此，深入了解蛛网膜下腔出血的相关知识，对于提高患者的生存率和生活质量具有重要意义。



定义和分类



定义

蛛网膜下腔出血是指颅内血管破裂，血液流入蛛网膜下腔引起的综合征。主要表现为剧烈头痛、脑膜刺激征和眼部症状等。

分类

根据病因不同，蛛网膜下腔出血可分为外伤性和非外伤性两大类。其中非外伤性蛛网膜下腔出血又可分为原发性和继发性两种。原发性蛛网膜下腔出血通常与颅内动脉瘤破裂有关，而继发性蛛网膜下腔出血则可能由多种病因引起，如脑血管畸形、高血压动脉硬化等。

以上内容仅为本文档的试下载部分，为可阅读页数的一半内容。如要下载或阅读全文，请访问：
<https://d.book118.com/828132140131006110>