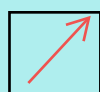







SOLD

@备考首选

通关无忧 轻松拿下考试

-  基础阶段—专业知识
-  刷题阶段—重点题库
-  冲刺阶段—押题点睛
-  考点覆盖—精编习题
-  紧扣考纲—直击考点
-  历年真题—押题抢分

本封面内容仅供参考，实际内容请认真预览本电子文本

祝您考试顺利

一、A1

1. 小腿创伤后所致的慢性溃疡原因中，最主要的是

- A. 血供较差，愈合能力欠佳
- B. 下肢静脉循环回流受阻
- C. 动脉供血减少
- D. 神经性失用
- E. 血糖高

2. 肩周炎是自限性疾病，一般恢复时间需要

- A. 一个月左右
- B. 3 个月左右
- C. 1 年左右
- D. 2 年左右
- E. 5 年左右

3. 下列哪项不是导致下腰痛的诱因

- A. 急慢性损伤
- B. 感染
- C. 骨质疏松、代谢紊乱
- D. 高位截瘫
- E. 下肢不等长、扁平足

4. 确诊膝关节滑膜结核时，以下哪项最可靠

- A. 膝关节肿胀、疼痛、功能受限
- B. 血沉增快
- C. X 线检查膝关节骨质疏松
- D. 滑膜病理检查
- E. 低烧、盗汗、食欲差

5. 创伤性连枷胸是指

- A. 双肋骨骨折
- B. 多根肋骨骨折
- C. 多处肋骨骨折
- D. 两侧胸部多根肋骨骨折

- E. 多根多处肋骨骨折
6. 开放性气胸首要的急救措施是
- A. 纠正休克
 - B. 封盖伤口
 - C. 清创缝合
 - D. 胸膜腔穿刺
 - E. 胸膜腔引流
7. 在处理急性心脏压塞时，下列哪项不正确
- A. 快速输血输液
 - B. 立即心包穿刺
 - C. 紧急手术切开心包
 - D. 修补心脏裂开
 - E. 清除心包内积血
8. 血胸活动性出血的征象不包括
- A. 穿刺液涂片红细胞与白细胞之比为 100: 1
 - B. 闭式引流量连续 3h，每小时超过 200ml
 - C. 持续脉搏加快、血压降低，补液后血压仍不稳定
 - D. 血红蛋白量、血细胞积压进行性降低
 - E. X 线胸片阴影逐渐增大
9. 进行性血胸的诊断依据不包括
- A. 持续性脉快血压下降
 - B. 胸腔引流连续 3 小时总量 300ml
 - C. Hb、RBC 反复测定呈持续性下降
 - D. 胸膜腔穿刺抽不出血，但 X 线示胸内阴影增大
 - E. 经输血补液后血压不回升逐渐下降
10. 膈下脓肿的临床表现不包括
- A. 持续发热
 - B. 呃逆
 - C. 脓肿部位间歇性刺痛

- D. 局部皮肤凹陷性水肿
- E. 患侧胸部下方呼吸音减弱或消失

11. 肺鳞癌的特点是

- A. 发病年龄较小
- B. 起源于段支气管以下
- C. 生长速度快, 病程短
- D. 对放疗和化疗较敏感
- E. 较早出现血行和淋巴转移

12. 周围型肺癌阻塞支气管腔后, X 线检查常见

- A. 气管明显移位
- B. 气管分叉角度增大
- C. 全肺不张
- D. 肺叶不张
- E. 节段性肺炎或肺不张

13. 判断心跳骤停的指标中, 错误的是

- A. 瞳孔散大
- B. 对光反射消失
- C. 心音消失
- D. 呼吸频率突然加快
- E. 测不到血压

14. 高度怀疑自发 SAH (蛛网膜下腔出血), 而 CT 检查为阴性时应选择

- A. MRI
- B. MRA
- C. 腰穿
- D. 核素扫描
- E. 头部 X 线检查

15. 下述表现中, 诊断颅内高压可靠依据是

- A. 视乳头水肿
- B. 剧烈头痛

C. 频繁呕吐

D. 癫痫发作

E. 双外展神经麻痹

16. 不属于原发性颅脑损伤的是

A. 弥漫性轴索损伤

B. 脑挫裂伤

C. 颅骨骨折

D. 创伤性脑水肿

E. 丘脑下部损伤

17. 高血压脑出血最常见的部位

A. 小脑

B. 脑干

C. 脑叶

D. 丘脑

E. 基底节

18. 高血压脑出血, 如果单从病情演变角度考虑, 下列哪种情况最应积极采取手术治疗

A. 出血后病情进展迅猛, 短时间内即陷入深昏迷, 生命体征不稳定

B. 经保守治疗, 病情稳定

C. 经保守治疗, 病情趋于好转

D. 经保守治疗, 病情仍逐渐加重, 脑疝表现尚不明显

E. 以上都不是

19. 高血压脑出血考虑手术禁忌证不包括

A. 脑疝, 双瞳孔散大, 去脑强直, 病理呼吸, 脑干继发性损害

B. 丘脑、丘脑下部和脑桥出血, 深昏迷

C. 小脑出血, 出血量 10ml 左右, 病情进行加重, 昏迷

D. 年龄在 70 岁以上, 深昏迷, 瞳孔散大

E. 严重的冠状动脉供血不足或肾功能衰竭者

20. 良性前列腺增生症因残余尿过多, 膀胱过度充盈, 使少量尿液自尿道口溢出, 属于

A. 压力性尿失禁

- B. 完全性尿失禁
- C. 遗尿
- D. 充溢性尿失禁
- E. 漏尿

21. 下列不是膀胱损伤常见临床表现的是

- A. 休克
- B. 排尿不能和血尿
- C. 腹痛
- D. 尿痿
- E. 尿频

22. 一般排泄性尿路造影检查不能显示的是

- A. 肾盂积水和输尿管扩张
- B. 肾盂受压、拉长变形
- C. 肾盂及输尿管的充盈缺损
- D. 肾功能状态
- E. 膀胱尿液的输尿管反流

23. 治疗急性前列腺炎的方法不应包括

- A. 前列腺按摩
- B. 热水坐浴
- C. 抗生素应用
- D. 如有急性尿潴留，应导尿
- E. 卧床休息

24. 有症状的淋菌性尿道炎诊断的最可靠方法是

- A. 尿道分泌物做普通培养
- B. PCR 查淋球菌基因片段
- C. RPR 试验
- D. 尿道分泌物染色涂片找淋球菌
- E. 尿道分泌物涂片有大量白细胞

25. 下列哪种结石在 X 线检查中不显影

以上内容仅为本文档的试下载部分，为可阅读页数的一半内容。如要下载或阅读全文，请访问：<https://d.book118.com/838114073110006075>