

脑出血护理查房 ICU



病例

- 患者陈红生，男，51岁，因“发现意识不清二小时。”于2012-09-08 00:30由急诊收入院。入室时深昏迷，GCS4分，鼾声呼吸，双瞳不等大，右侧1.5mm，左侧1.0mm，对光反射迟钝，双眼向右侧凝视。颈部无抵抗，四肢肌力无法检出，右侧Babinski征阳性，左侧未引出。测体温37.0℃，脉搏87次/分，呼吸18次/分，血压200/140 mmHg。
- 辅助检查：CT扫描（2012-09-08本院）：1. 左侧基底节区脑出血；2. 两侧基底节区腔梗。



病例

- 入室后予心电监护，吸氧，保持呼吸道通畅，开放静脉通路，遵医嘱予脱水、降压等对症支持治疗。
- 09-09 18:00患者体温39.3，呼吸急促，频率45次/分，予气管插管。
- 09-11 患者骶尾部皮肤有1*1cm黑色血泡，09-12血泡破损。
- 09-17 患者因间歇性拔管效果欠佳，行气管切开术。
- 09-20 患者血气示：Na167mmol/L。
- 09-23 00:30患者血饱下降，呼吸费力，予呼吸机辅助呼吸。
- 09-23 08:00患者家属放弃治疗，签字出院。



提问

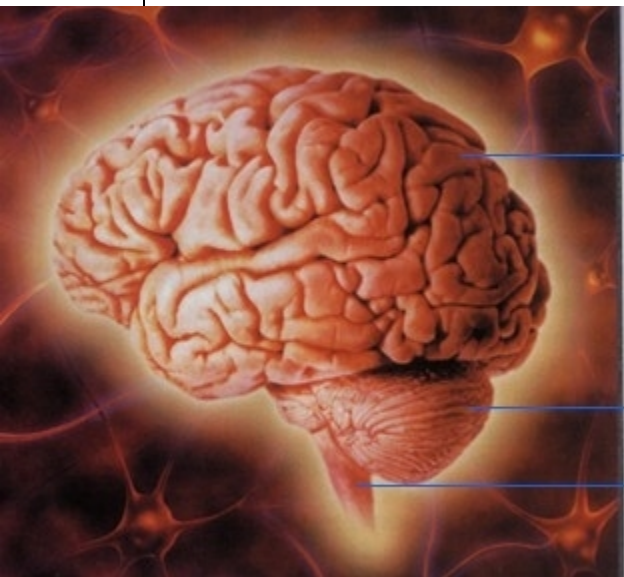- 脑出血的部位不同，相对应的临床表现你能回忆出几点？
- 就上述病例，你能列出哪些护理诊断？
- 参与过整体护理的你针对诊断实施过哪些护理措施？效果怎样？
- 体会



一、概述

1、脑出血是指原发性非外伤性脑实质内出血，占急性血管病的20%-30%其中大脑半球出血占80%，小脑和脑干占20%

2、病因：高血压并发细小动脉硬化（最常见）



大脑

小脑

脑干

颅内动脉瘤

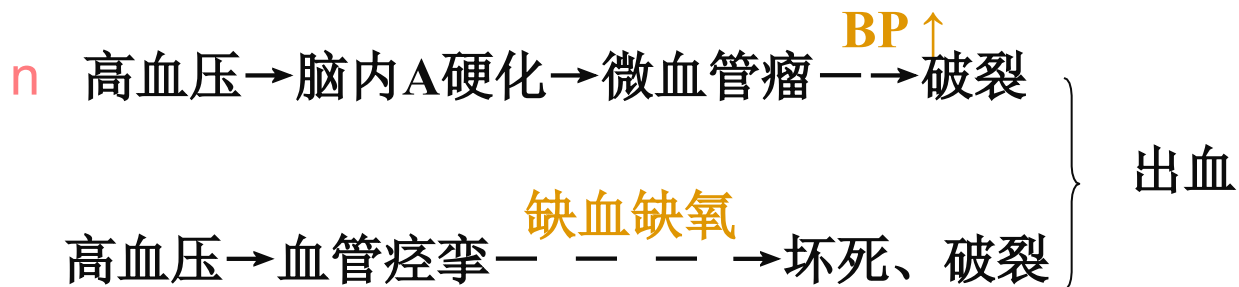
脑动静脉畸形

其他：脑动脉炎、血液病、肿瘤等

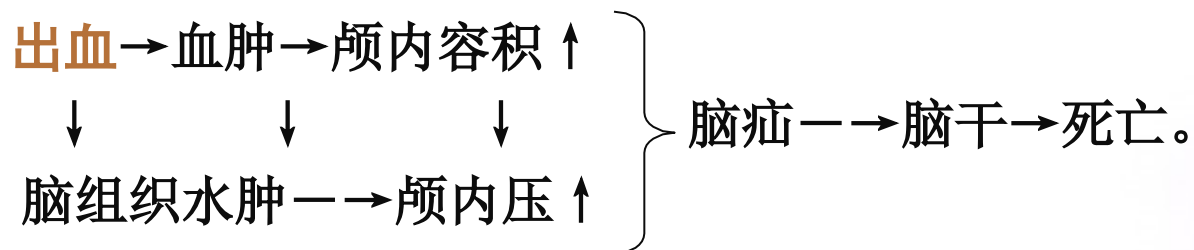


概述

3、机制：



70%脑出血发生于基底节区的壳核及内囊区。



概述

4、临床表现：

- n 多见于50岁以上有高血压病史者；发病时血压明显高于平时血压
- n 体力活动或情绪激动时发病，多无前驱症状；
- n 突然的头痛头晕，伴呕吐多伴有不同程度的意识障碍、偏瘫、失语、大小便失禁；
- n 出血量大和累及脑干者，还可出现瞳孔不等大，呼吸深慢、脑强直等症状
- n 上述症状体征可在数小时内发展至高峰



二、常见出血部位及临表

- n **基底节区（内囊）出血** 是大脑的中心灰质核团，包括杏仁核、纹状体和屏状核。纹状体又分为：尾状核和豆状核，豆状核又可分为：壳核和苍白球。壳核是高血压脑出血好发部位。
- n 量 $<30\text{ml}$ 为轻型，
- n 壳核出血 { 三偏、失语、口角歪斜、半身感觉障碍。
- n 临床症状轻，预后好



n 基底节区（内囊）出血

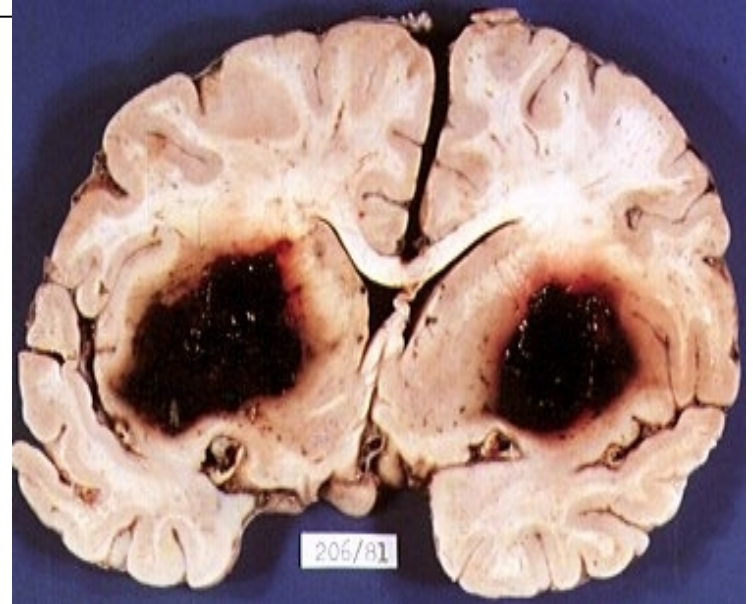
重型

壳核出血达30-160ml

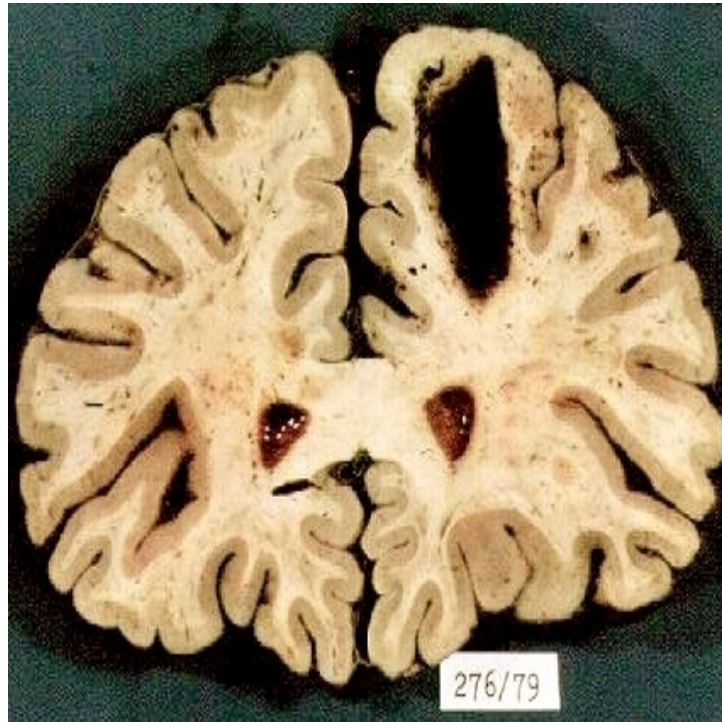三偏症状，失语

高热、昏迷、瞳孔改变

脑疝形成，死亡



- n 脑叶出血：定位体征，意识障碍轻。
- n 占5%-10%，年轻人多由血管畸形，血管病变等，老年人由于动脉硬化。通常顶叶出血最常见。以后依次为颞、枕、额，40%为跨叶性。



- **额叶：**前额痛、呕吐，癫痫性发作，对侧轻度偏瘫，精神障碍，优势半球出血可出现失语。
- **顶叶：**偏瘫较轻，对侧感觉障碍较重（如手部运用）；对侧下象限盲，优势半球出血有混合性失语。
- **颞叶：**同侧耳痛，对侧中枢性面舌瘫及以上肢为主的瘫痪；对侧上象限盲；优势半球出血有感觉性和混合性失语；有颞叶癫痫、幻嗅、幻视。
- **枕叶：**同侧眼区头痛，对侧偏盲，可有一过性黑蒙和视物变形，多无肢体瘫痪。

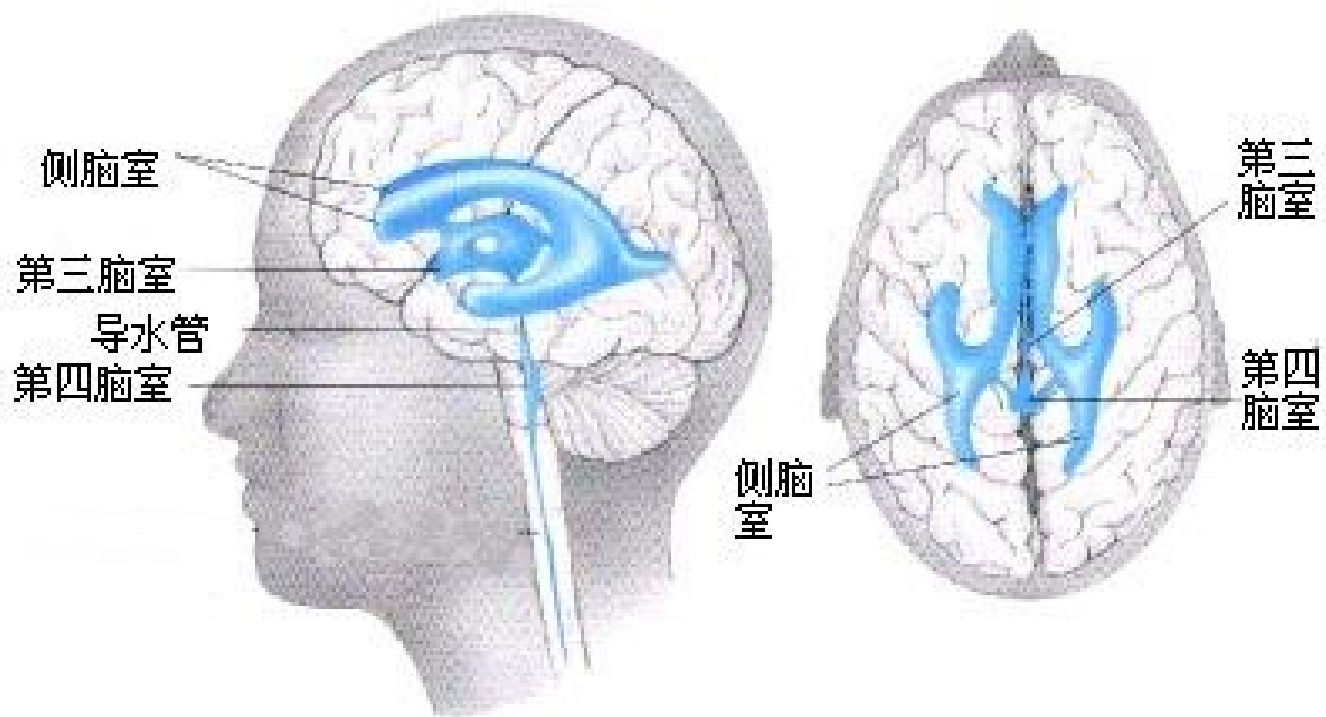


脑室出血

脑内部的腔隙称为脑室。在大脑两个半球内有侧脑室，间脑内有第3脑室；小脑和延脑及脑桥之间有第4脑室，各脑室之间有小孔和管道相通。脑脊液在各脑室与蛛网膜下腔之间循环，如脑室的通道发生阻塞，则脑室中的脑脊液越来越多，并扩大形成脑积水。



脑室侧视图和上视图



以上内容仅为本文档的试下载部分，为可阅读页数的一半内容。如要下载或阅读全文，请访问：<https://d.book118.com/856114134143010112>