

# 关于肢动物性皮肤 病

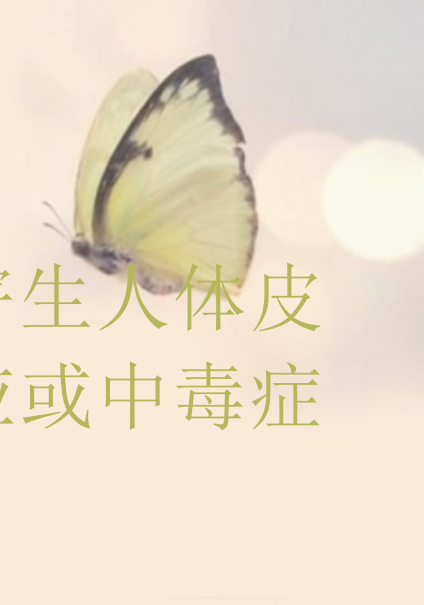

- 动物性皮肤病：
- 伤害人体皮肤的动物有很多种，最常见的是节肢动物，如蚊、虱、蚤、臭虫、疥虫、螨等，其次是蠕虫和原虫类，如血吸虫、钩虫等。



- 引起皮肤病的方式有：
- 机械性损伤：如蚊、蠓、臭虫叮咬等；
- 毒性刺激：如隐翅虫及桑毛虫等的分泌物、排泄物、刺毛等刺激皮肤，蜈蚣、蝎等毒液刺激均可引起局部或全身反应。
- 变态反应：有些昆虫的毒液和唾液内含抗原性物质可引起 I 型变态反应。
- 异物反应：昆虫的口器留在组织内可引起持久的肉芽肿性反应。

# 节肢动物性皮肤病



- **定义：**致病性节肢动物叮咬、刺蛰、寄生人体皮肤后，引起局部机械性损伤、变态反应或中毒症状成为节肢动物性皮肤病。


# 第一节 疥 疮



## 一、定义：

疥疮是由疥螨寄生于人体表皮引起的一种接触性传染性皮肤病。

## 二、疥疮病因病理



1、疥螨在皮肤角质层内掘隧道引起的机械性刺激

2、疥螨分泌的毒液及排泄物刺激皮肤引起的变态反应

3、疥螨滞留在表皮角质层内引起异物反应

·可通过握手、同卧等密切接触传播，易在集体和家庭中流行。

## 三、临床表现



### 1、疥疮主要症状：

(1) 自觉剧痒，夜间尤甚。

(2) 手缝可见疥虫掘的隧道，长约2~4mm，呈灰褐色不规则曲线。此为疥虫钻行的痕迹。

(3) 皮疹好发于皮肤薄嫩部位，尤其是在手指缝、腕屈侧、小腹部、乳房、腋窝、脐周、下腹部、腹股沟、阴部等。头和掌跖不易累及。皮损主要为粟米大小的丘疹或丘疱疹。有时表面可见鳞屑、血痂和隧道。

# 临床表现



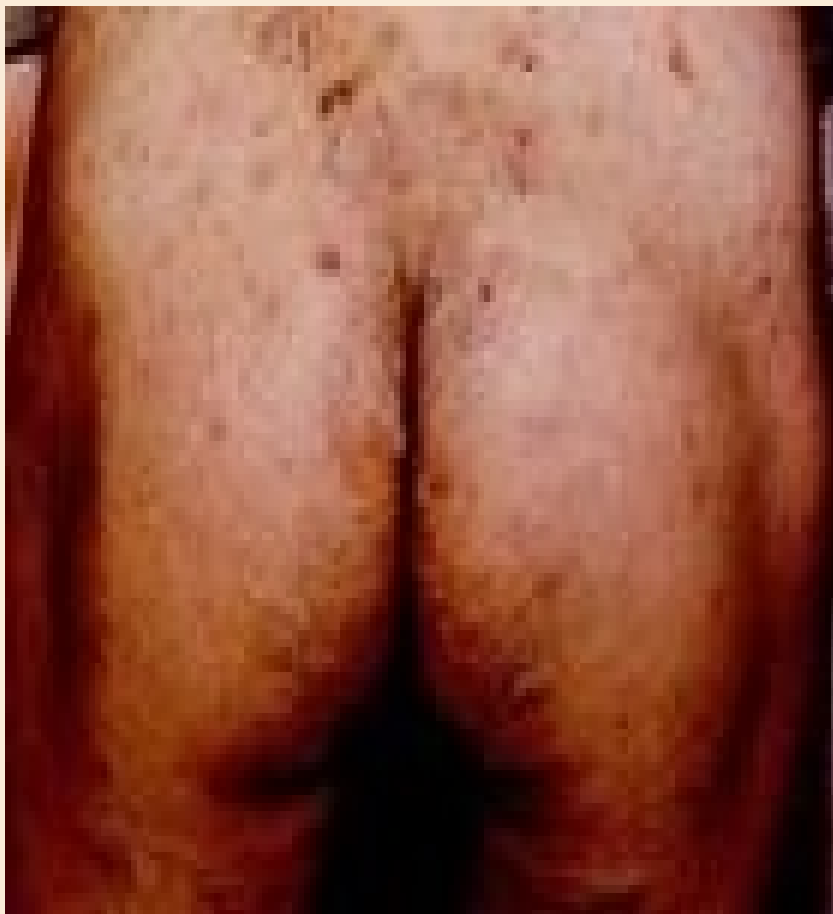## 2、疥疮患者常有的伴随症状：

(1)抓痕血痂 由于疥疮患者，瘙痒剧烈，患者不自觉地搔抓，常常出现皮肤的抓痕和血痂。

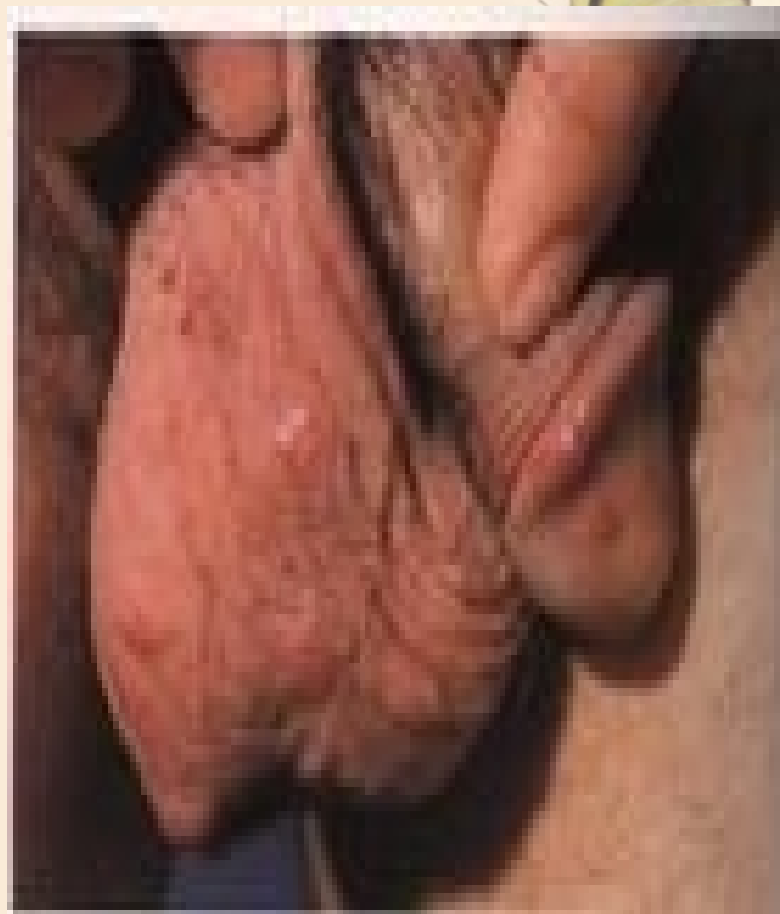(2)继发湿疹化 由于疥虫的分泌物刺激皮肤，加上搔抓等因素，皮肤出现红斑、丘疹、水疱等损害，这就是继发湿疹化，往往加重瘙痒。

(3)继发感染 由于搔抓，卫生条件差，或气候炎热，出汗多等原因，皮肤很容易继发感染，出现继发性脓疱疮、毛囊炎、疖病、浅表淋巴结肿大的症状。





疥疮皮损



阴部疥疮结节

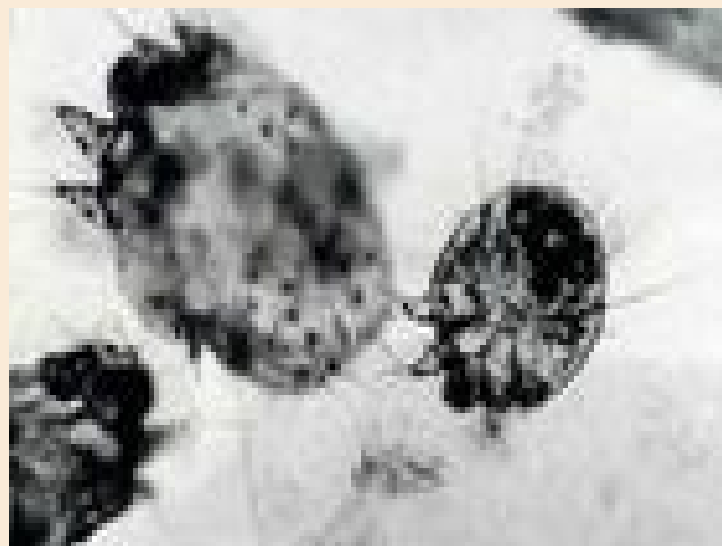
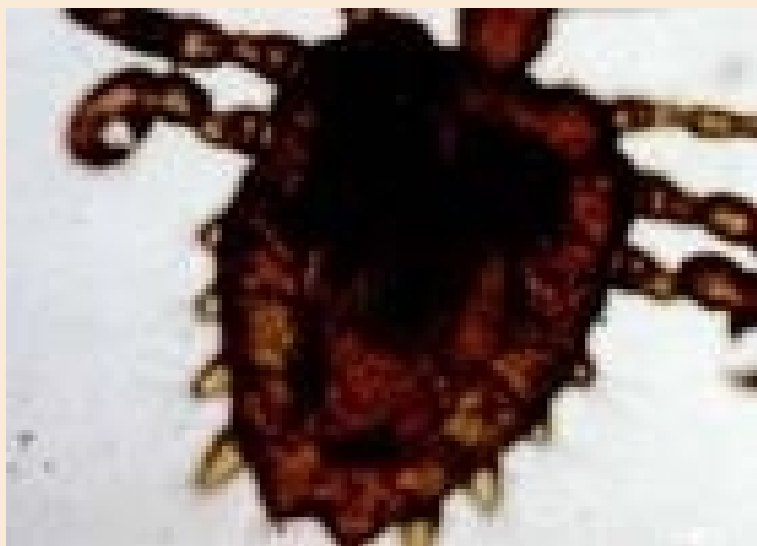## 四、实验室检查：



- 刮取患处丘疹、水疱等的皮屑，在显微镜下发现疥虫或虫卵。
- 如果发现隧道，可用针尖挑破直达闭端，挑取肉眼可看到的针头大灰白色小点，显微镜下可发现疥虫。

## 五、诊断和鉴别诊断

- 结合接触史、临床表现、实验室检查可诊断



鉴别诊断：与痒疹、虱病、丘疹性荨麻疹、皮肤瘙痒症鉴别。



## 六、预防与治疗

- 1、预防：个人卫生，勤换内衣，隔离患者，同时治疗。
- 2、局部治疗：
  - (1) 10%硫磺软膏，2次/d，连用4天。
  - (2) 1%r-666霜外擦，涂药24h后换干净内衣。
- 3、10%优力肤霜、25%苯甲酸卞脂霜
- 4、疥疮结节：液氮冷冻、曲安奈德封闭  
贴肤疾宁、外用糖皮质激素

## 第二节 螨虫皮炎

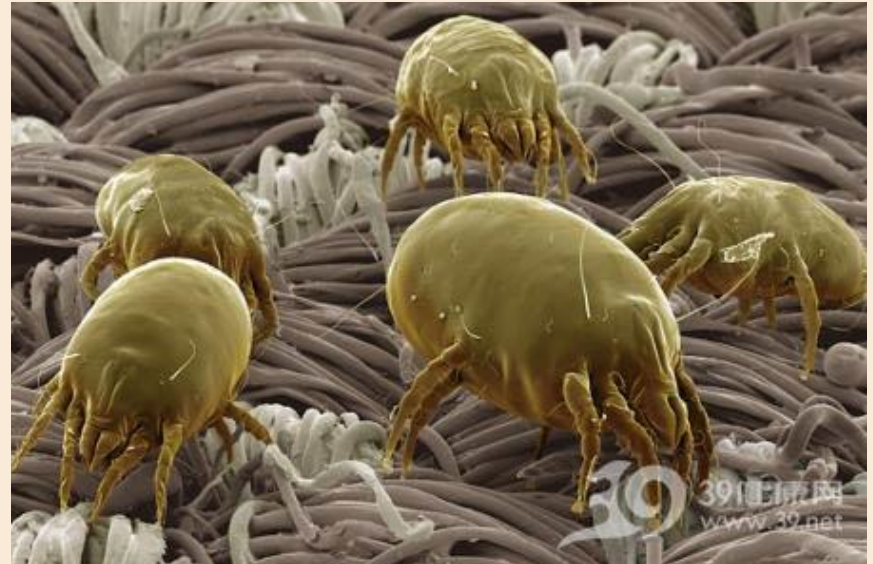

### 一、定义：

由螨虫叮咬引起的急性皮炎，又称谷痒症。

### 二、病因：

- (1) 蒲螨科虱状蒲螨
- (2) 粉螨科粗足粉螨





### 三、临床表现

1、夏秋季 接触

2、皮疹：

好发于暴露部位：水肿性红斑、丘疹、丘疱疹、  
风团等

数目不定，不对称，剧烈瘙痒

搔抓可致抓痕、血痂、湿疹样变→继发感染

全身症状

约1周 色素沉着斑



## 四、预防与治疗

加强个人防护与劳动保护，局部对症治疗为主。

### 1、局部治疗：

外用炉甘石洗剂、2%樟脑醑、止痒酊、2%百部酊、糖皮质激素霜

### 2、全身疗法：

抗组胺药：赛庚啶、酮替芬

辅以维生素B、钙片等

全身症状者短期口服泼尼松片

继发感染口服或外用抗生素

# 第三节 毛虫皮炎



## 一、定义：

由某些毛虫的毒毛刺激人体皮肤后局部出现的急性炎症反应。

## 二、病因：

- 1、体表刺毛刺入皮肤引起急性炎症反应；
- 2、间接接触受到毒毛污染的衣物用品。



### 三、临床表现

常见毛虫：桑毛虫、松毛虫、刺毛虫。

#### 1、桑毛虫皮炎：

皮疹：面、颈、胸、背及四肢

剧痒→水肿性红斑、丘疹、风团

毒毛刺入点为中央针头大小瘀点或小水疱

数目不定，奇痒或刺痛

结膜炎或角膜炎

一周渐消退



## 三、临床表现

### 2、松毛虫皮炎：


皮疹：十分钟内

水肿性斑疹、丘疹、丘疱疹、水疱、风团

剧痒或烧灼感 3~7天消退

关节肿胀疼痛

一周渐消退



## 三、临床表现

### 3、刺毛虫皮炎：

皮疹：面、颈、四肢等

刺痒或灼痛→丘疹、水肿性红斑

红斑消退，丘疹奇痒，抓触疼痛

1~2周消退

一般无全身症状

急性结膜炎、角膜炎、口唇肿胀



以上内容仅为本文档的试下载部分，为可阅读页数的一半内容。如要下载或阅读全文，请访问：<https://d.book118.com/876202002044010240>