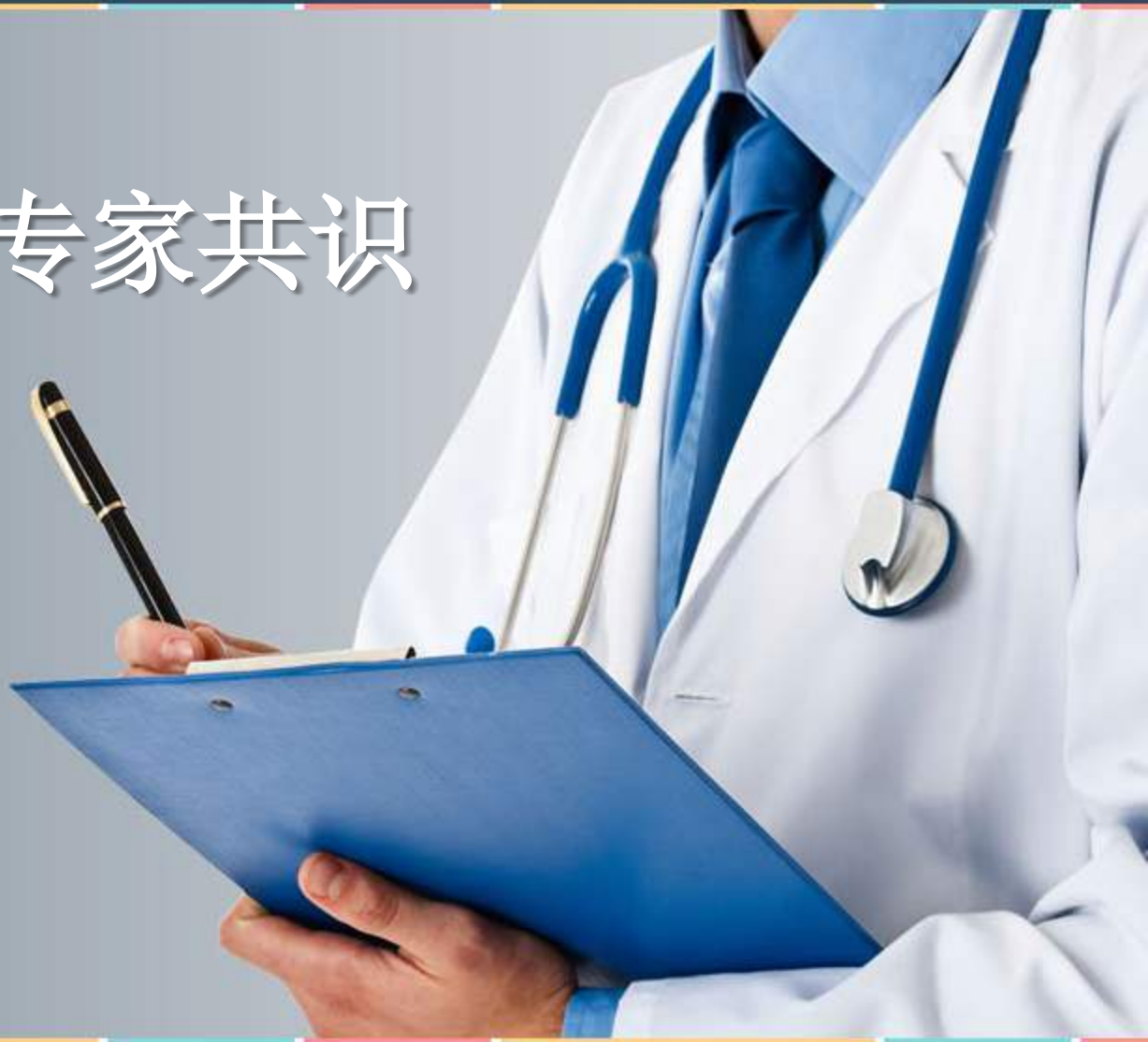

卵巢黄体破裂诊治中国专家共识 (2024 年版)

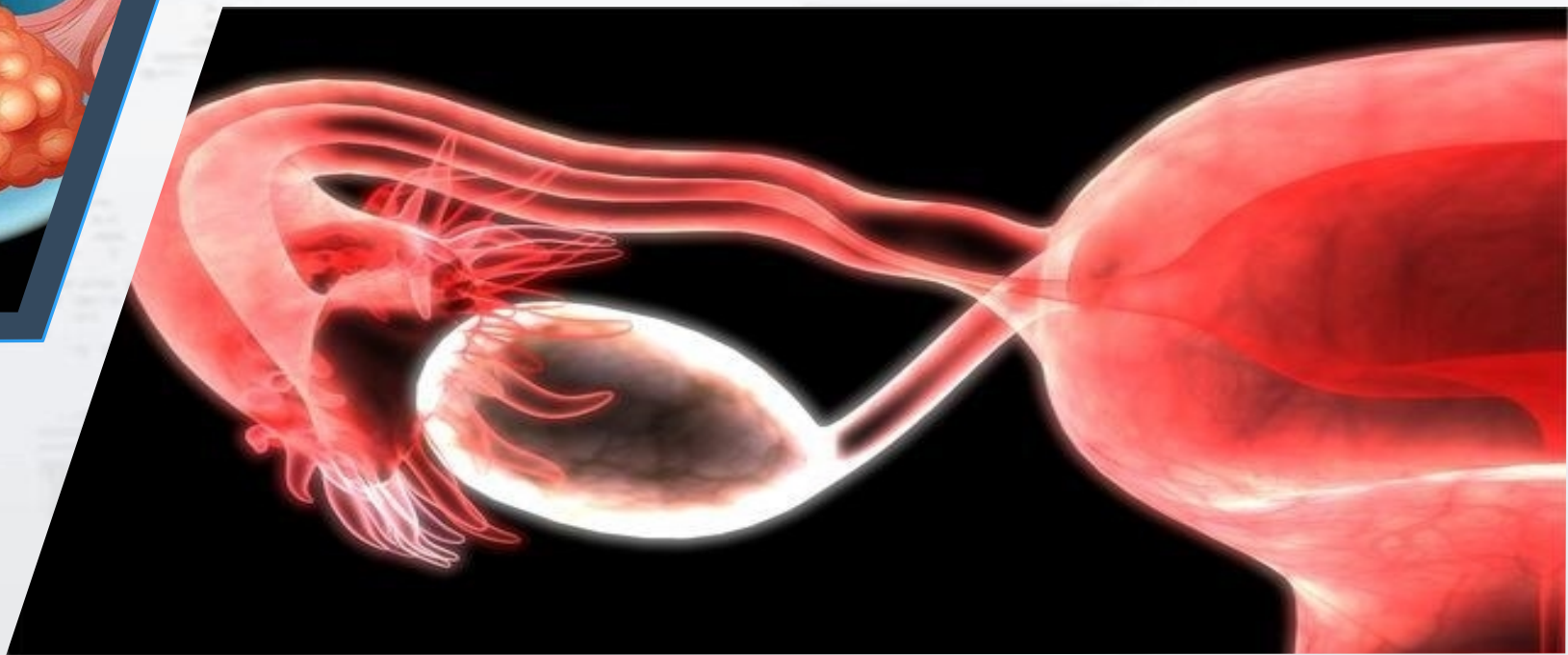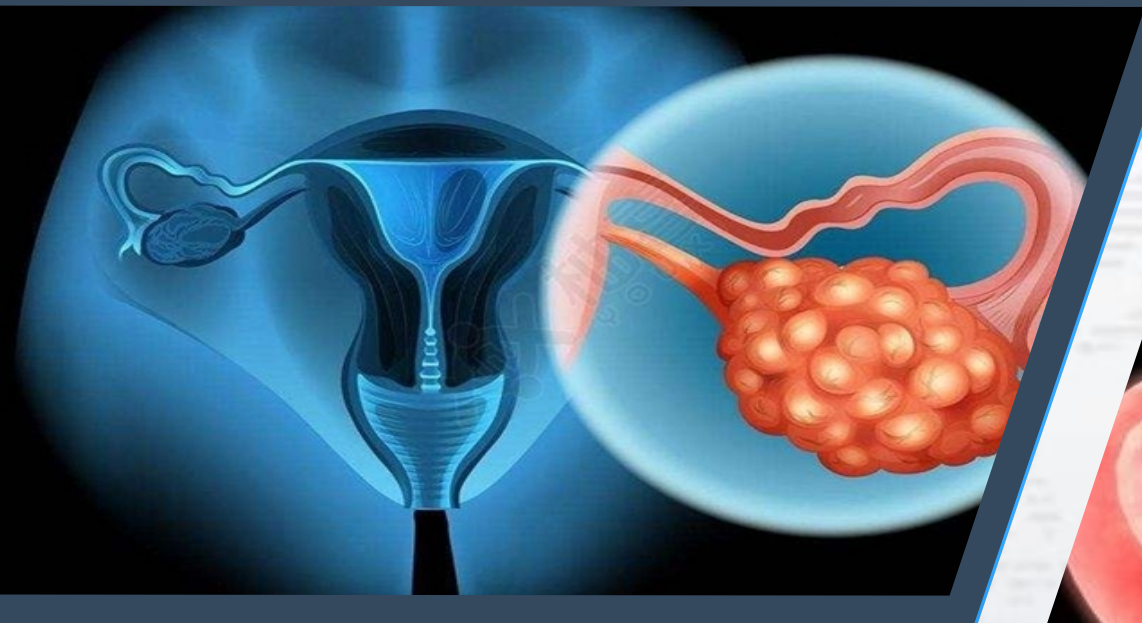
推荐意见

讲解人：XXX 2024.6.22



前言

黄体是卵巢排卵后形成的正常生理结构。若卵巢黄体破裂，则会导致腹腔内出血。卵巢黄体破裂出血量多少不一，若出血较少，破口可自行闭合；若出血多，可导致晕厥，甚至休克，危及生命。目前对卵巢黄体破裂的诊治，尚缺乏一致性共识。



为此，中华预防医学会生殖健康分会及中华医学学会科学普及分会组织国内妇产科、急诊科、放射科、超声科、病理科及方法学专家检索文献，结合现有循证医学证据，集体讨论制定本共识，以期规范化诊治卵巢黄体破裂提供临床思路。

目录页

PAGE OF CONTENT

1

临床表现



2

诊断与鉴别诊断



3

治疗



4

卵巢黄体破裂的急诊管理流程



5

预防复发及生育力保护





Part 1

临床表现

推荐意见

卵巢黄体破裂诊治中国专家共识 (2024 年版)

临床表现

推荐意见 1

卵巢黄体破裂的典型临床表现为黄体期急性下腹痛，多为单侧，患者常能明确疼痛开始的时间，且破裂时疼痛最明显，就诊时可有不同程度缓解。腹腔内出血时可伴有恶心、呕吐等消化道症状（推荐级别：2A 类）。

临床表现

推 荐 意 见 2

先天性凝血功能异常或口服抗凝血药物的患者容易出现卵巢黄体破裂，且易复发（推荐级别：2A 类）。



Part2

诊断与鉴别诊断

推荐意见

卵巢黄体破裂诊治中国专家共识（2024年版）

诊断与鉴别诊断

推 荐 意 见 3

卵巢黄体破裂的诊断主要依据典型临床表现及影像学检查，如黄体期，剧烈活动或性生活后，突发的局限于一侧的急性下腹痛，超声表现为患侧附件区壁厚的无回声，有典型的「火环征」表现。卵巢黄体破裂伴有腹腔内出血时，子宫周围可见液性暗区（推荐级别：2A 类）。

诊断与鉴别诊断

推 荐 意 见 4

影像学检查首选妇科超声检查，必要时可行盆腔 CT 检查。盆腔 MRI 只适用于血流动力学稳定的患者，不作为常规推荐检查。对于不能明确诊断者，行腹腔镜探查是诊断卵巢黄体破裂的金标准（推荐级别：2A 类）。



Part3

治 疗

推荐意见

卵巢黄体破裂诊治中国专家共识 (2024 年版)

以上内容仅为本文档的试下载部分，为可阅读页数的一半内容。如要下载或阅读全文，请访问：
<https://d.book118.com/917151110020006124>