



喀什地区第一人民医院



Pilon骨折

创二科：杨青坡

由来

- Pilon骨折是波及负重关节面与干骺端的胫骨远端骨折。占下肢骨折的1%，胫骨骨折的3%—10%。1911年首先由法国放射学家Destotti提出“tibial Pilon”一词，他把胫骨远端干骺端的形状描述为象药剂师的杵棒（Pilon），胫骨远端关节面形似屋状（ceiling），1950年Bonin称之为“tibial Platfond”，因此Pilon骨折又称为Platfond骨折
- 干骺端不同程度的压缩、粉碎性骨折，其高度的不稳定、关节软骨的原发性损伤是Pilon骨折的特征。治疗难度大，并发症多，病残率高，是最具挑战性的骨科难题之一

Pilon 骨折

- 定义:

----- 涉及踝关节穹隆顶的胫骨
下1/3骨折

损伤机制

- 胫骨Pilon骨折最常发生于高处坠落、车祸骤停、滑雪或绊脚前摔
- 胫骨轴向暴力或下肢的扭转暴力是胫骨远端关节面骨折的主要原因

损伤机制

- 两种不同的损伤机制导致Pilon骨折，其预后亦不同
- 受伤时踝关节的位置与骨折类型密切相关

损伤机制

- ◆引起Pilon骨折的轴向作用力是高能量暴力，造成关节面内陷、破碎分离，干骺端骨质粉碎，软组织损伤，大部分同时有腓骨骨折，预后不佳，主要见于高处坠落、车祸

损伤机制


- ◆ 低能量的扭转暴力使胫骨远端骨折呈螺旋形，关节面破坏较轻，干骺端粉碎性骨折及软组织损伤较小，腓骨骨折不一定发生，多见于滑雪或绊脚前摔，预后较好

损伤机制



- **跖屈**时为胫骨后方骨折块较大
- **中立**位时，垂直轴向暴力使整个关节面破坏或前、后踝为大游离骨块的“Y”型骨折

损伤机制



- **背伸**位时距骨宽大的前部刚好进入踝穴内，使胫骨前部和腓骨骨折;外翻位时，扭转暴力可使胫骨远端外侧骨折
- **内翻**位时可出现内侧骨折

损伤机制

- 当轴向暴力和扭转暴力联合作用，踝关节可脱位，关节面嵌插，同时，伴有干骺端粉碎性骨折，关节变得极不稳定



骨折分类

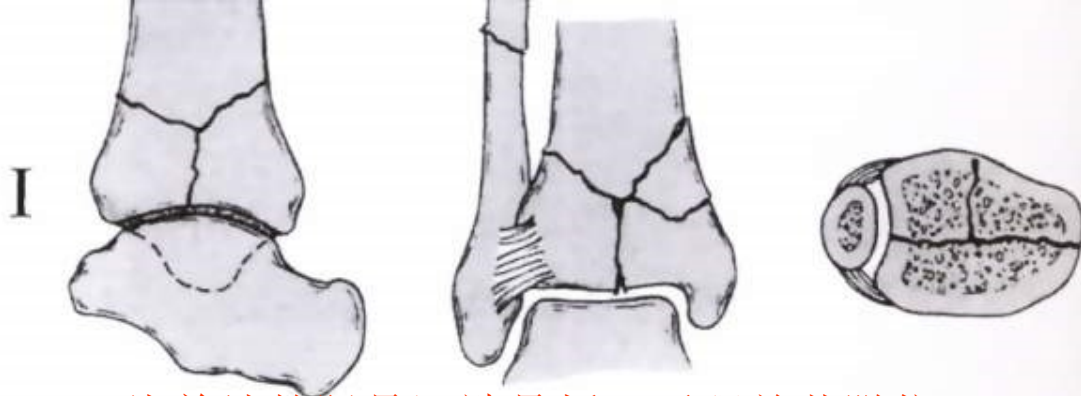
- ◆ 主要目的是在于指导治疗及提示预后情况
- ◆ Ruedi-Allgower分类系统
- ◆ AO分类系统

Ruedi-Allgower分类系统

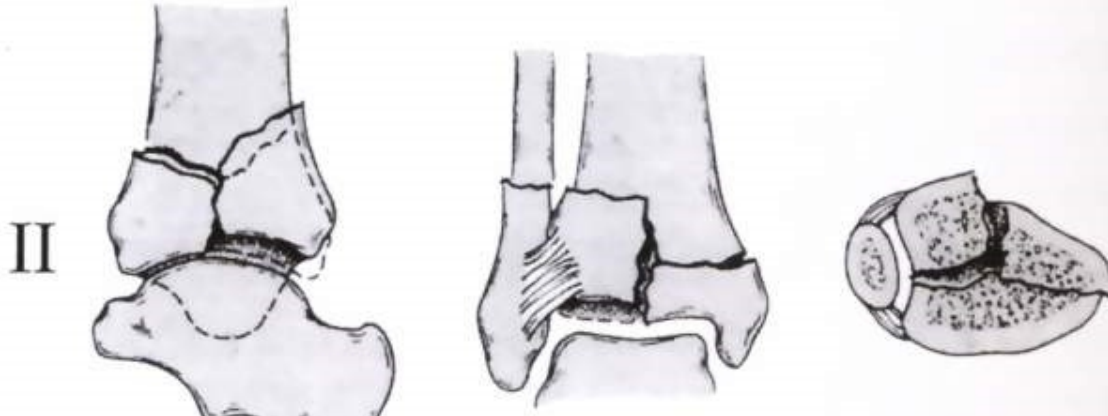- ✓ I 型为累及关节面无移位的劈裂骨折
- ✓ II 型为累及关节面并有移位的劈裂骨折，但骨折粉碎度较轻
- ✓ III型为累及干骺端及关节面的严重粉碎性骨折

Rüedi-Ailigower 分类方法

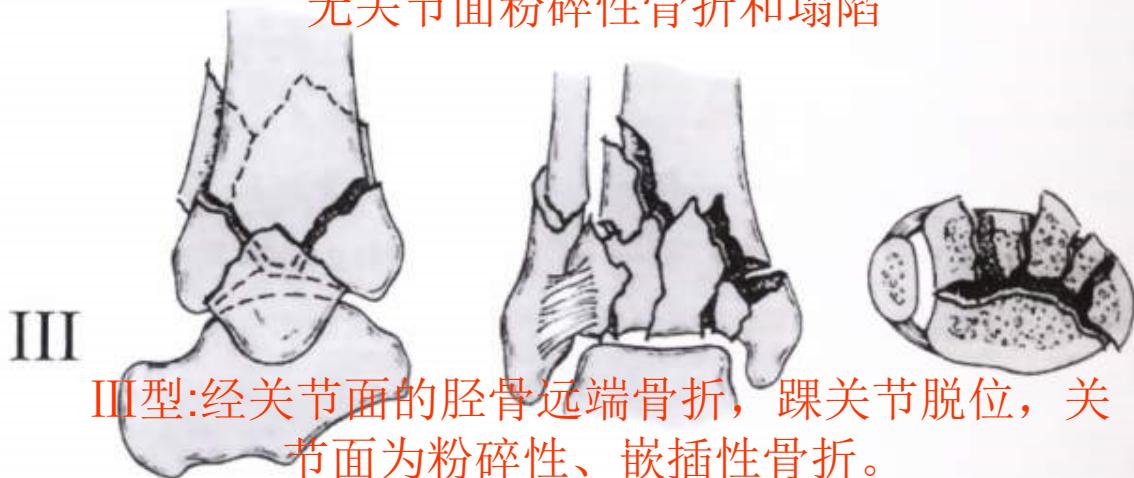
2021/11/16



I 型:单纯的胫骨远端骨折, 无踝关节脱位



II 型:经关节面的胫骨远端骨折, 有踝关节脱位,
无关节面粉碎性骨折和塌陷



III 型:经关节面的胫骨远端骨折, 踝关节脱位, 关
节面为粉碎性、嵌插性骨折。

Ovadia和 Beals

在此基础上则增加两种类型:

- IV型:关节面骨折伴有几个骨折块, 同时还有一个较大的干骺端骨缺损
- V型;关节面严重移位及骨质严重粉碎

AO分类系统

- ✓ **A型骨折**是指胫骨下端的关节外骨折
- ✓ **B型骨折**是指部分关节内骨折，一部分关节面仍与胫骨干相连
- ✓ **C型骨折**是指关节面与干骺端之间的完全性骨折

A型亚型



- ✓ A1型:单纯的胫骨远端骨折
- ✓ A2型:粉碎性胫骨远端骨折
- ✓ A3型:严重的粉碎性胫骨远端骨折

B型亚型



- ✓ **B1型**:单纯的经关节面劈裂骨折
- ✓ **B2型**:经关节面劈裂骨折, 伴有轻微的压缩骨折
- ✓ **B3型**:经关节冠状面劈骨折, 后踝有大的游离骨折块

C型亚型



- ✓ C1型:单纯关节面和干骺端骨折
- ✓ C2型:单纯关节面骨折伴有干骺端粉碎性骨折
- ✓ C3型:关节面和干骺端粉碎性骨折

AO分类

43-

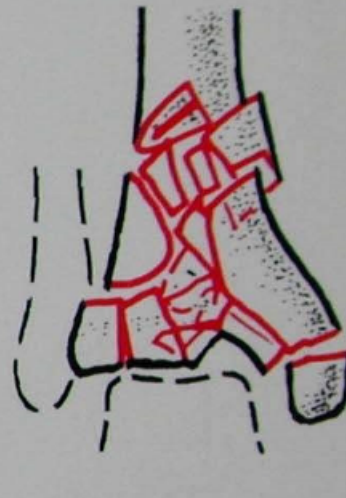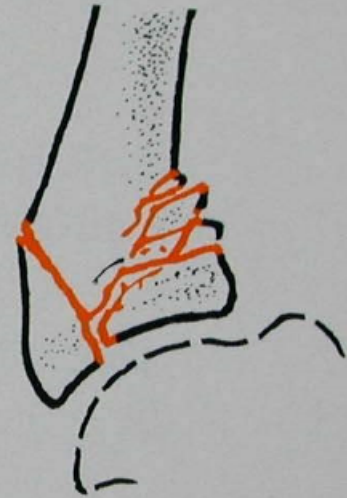
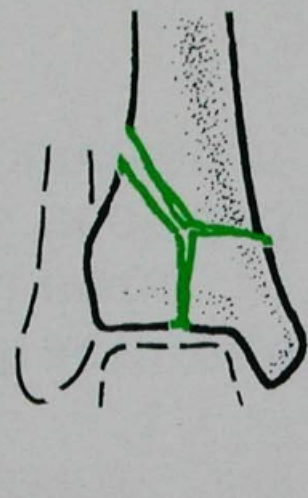
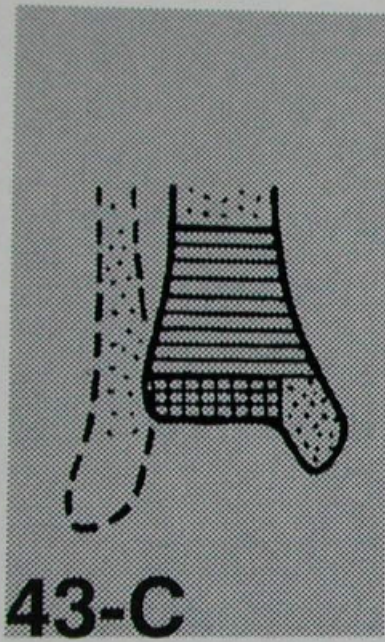
43

43-C

C1

C2

C3



治疗原则

- ✓ 修复关节面
- ✓ 有效维持骨折复位稳定
- ✓ 早期关节活动
- ✓ 恢复关节功能
- ✓ 预防并发症

治疗方法

■ 非手术治疗

■ 手术治疗



保守治疗

- 1. 适应证：(1)骨折移位不明显或关节囊保持完整，(2)关节面解剖形态正常的严重粉碎骨折，(3)全身情况不允许手术治疗的患者。
- 2. 方法：(1)石膏固定，(2)跟骨牵引。

手术治疗

- 适应证：pilon骨折的手术指征包括：
(1)开放性骨折；(2)骨折伴有血管损伤；
(3)骨折移位 $>2\text{ mm}$ ，或关节面台阶 $>2\text{mm}$ ；(4)不能接受的下肢力线改变。
- 切开复位的禁忌证包括：(1)出现软组织肿胀或张力性水疱，(2)有周围血管疾病，(3)出现或可能出现局部感染。

手术时机

- 正确的掌握手术时机，能降低切开复位内固定术后软组织并发症的危险性。开放性骨折与出现骨筋膜室综合征的患者，均应按急诊手术处理。
- 而对于闭合性骨折的手术时机存在争议，有人建议应急诊手术或12—13天后再手术；也有人提出应保持距骨中立位，7—12天内手术；还有人认为应急诊行腓骨固定，择期再行胫骨复位固定。应根据受伤时间、患者的全身情况、软组织条件等来考虑。对于就诊时间早、无身体其他重要脏器损伤、软组织肿胀不甚严重的患者，应于**急诊8—10小时内**手术。而对于受伤后因各种原因延误就诊时间，软组织肿胀明显，伴有水泡形成的患者，主张先行跟骨牵引，或石膏托固定，抬高患肢，也可行有限切开钢板内固定腓骨并外固定支架固定胫骨，待局部水泡愈合或肿胀基本消退后再行手术内固定，一般需要**7—14天**。若手术推迟超过**3周**，血肿机化，手术操作困难，很难解剖复位，远期效果不佳。

手术方法

- 参照Pilon骨折的Rüedi—Allgöwer分型，分别采用不同的手术方法：
- **I型骨折** 有时为了避免单纯石膏外固定可能发生的骨折再移位，缩短外固定时间，采用有限切开简单内固定加石膏外固定。
- **II型骨折** 关节面虽有移位，但并未粉碎和压缩，所以仍以有限切开复位内固定为主。
- **III型骨折** 关节面严重粉碎，干骺端明显压缩，其高度的不稳定，使复位后很难维持对位，对闭合性骨折主要采用切开复位内固定术。而对于严重粉碎，伴有大块骨缺损或严重的软组织损伤，开放骨折的Gustilo II、III型患者，外固定架是较好的选择

手术治疗

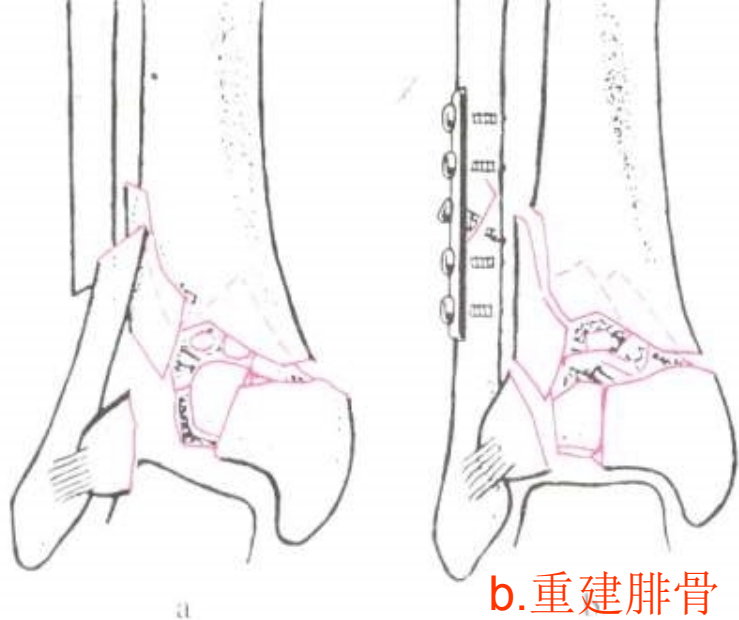
- ✓ 切开复位内固定术（ORIF）
- ✓ 有限内固定结合外固定支架
- ✓ 分步延期ORIF（两步法）
- ✓ 踝关节融合术
- ✓ 截肢术

切开复位内固定

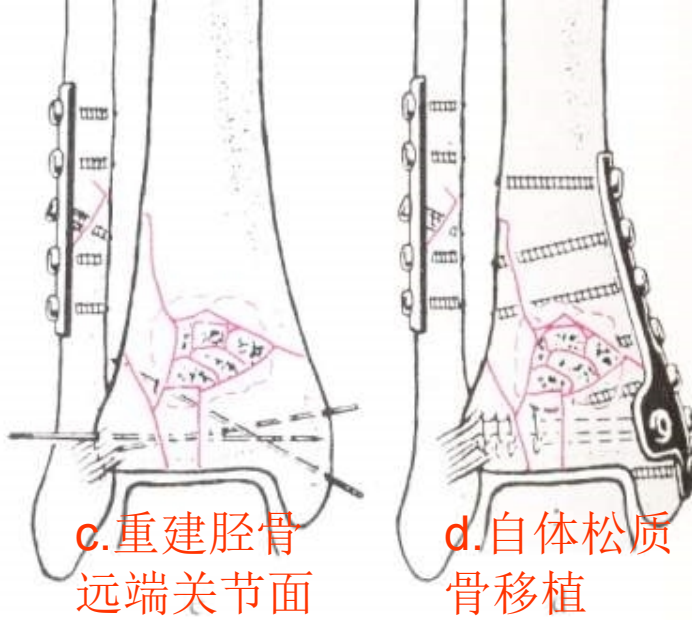
一期手术重建四项传统的原则

- ◆ 切开复位腓骨并做内固定
- ◆ 重建胫骨下关节面
- ◆ 干骺端骨质缺损处植骨
- ◆ 连接胫骨干骺端和骨干

重建胫骨远端四个步骤

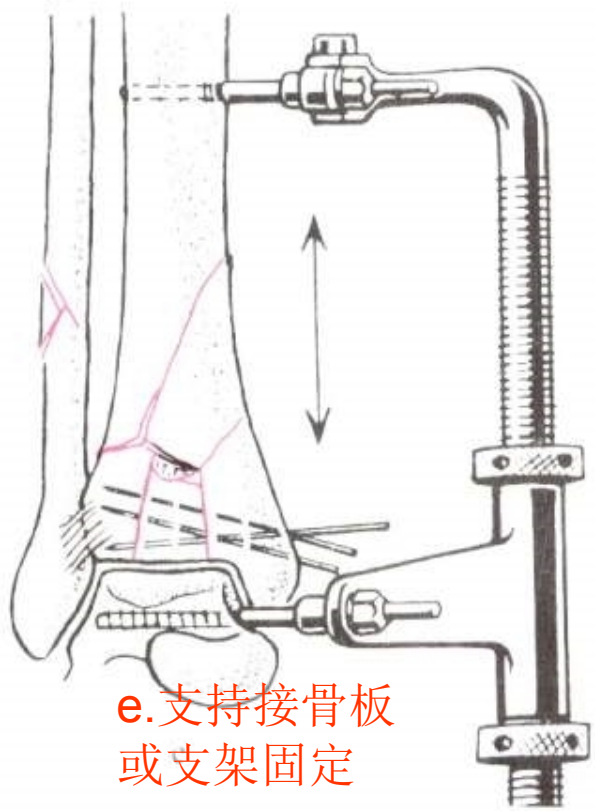


b.重建腓骨

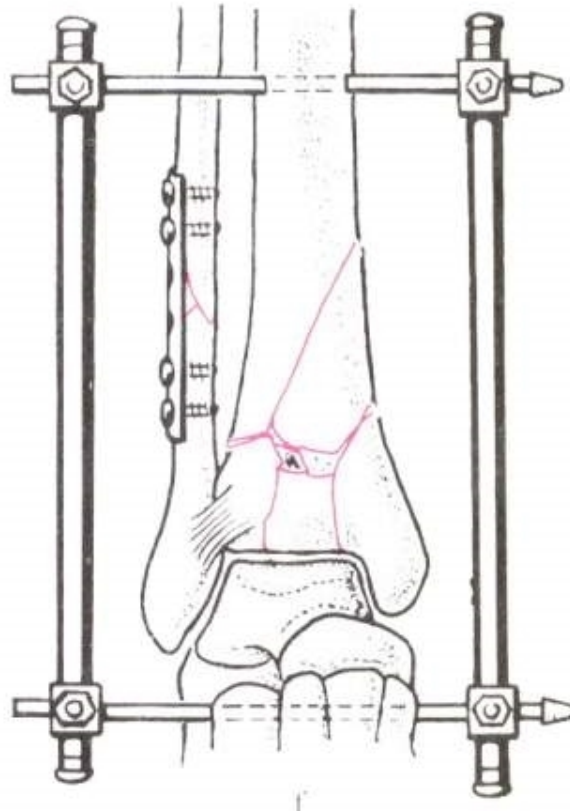


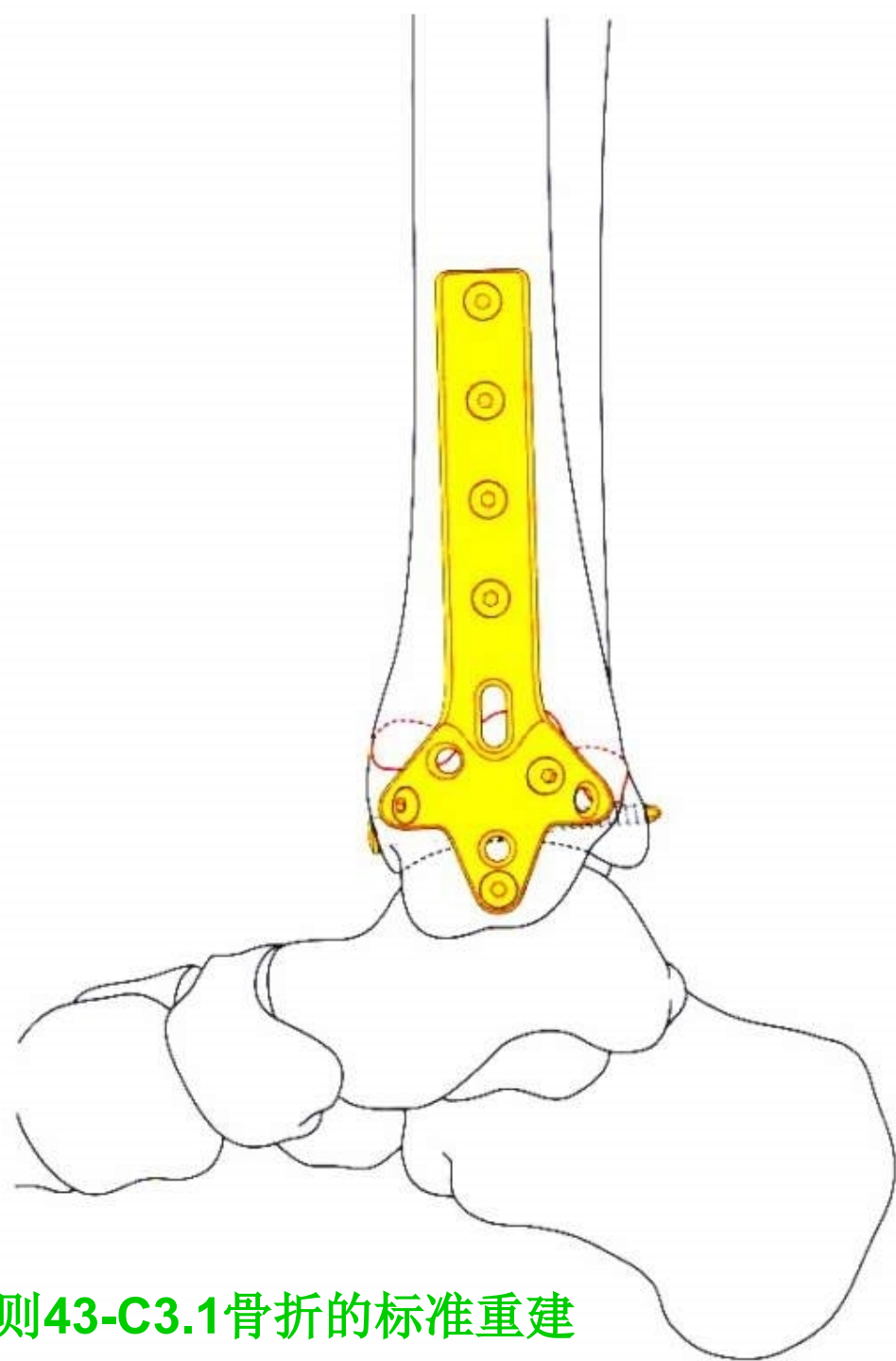
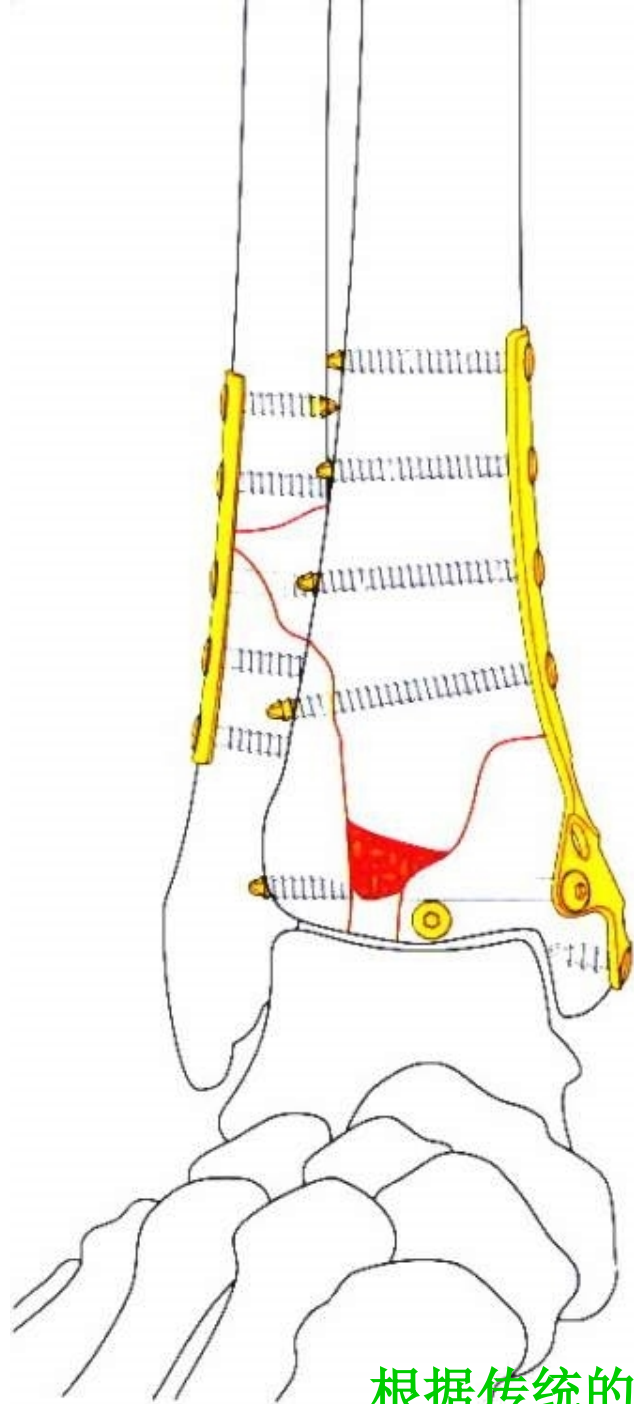
c.重建胫骨远端关节面

d.自体松质骨移植



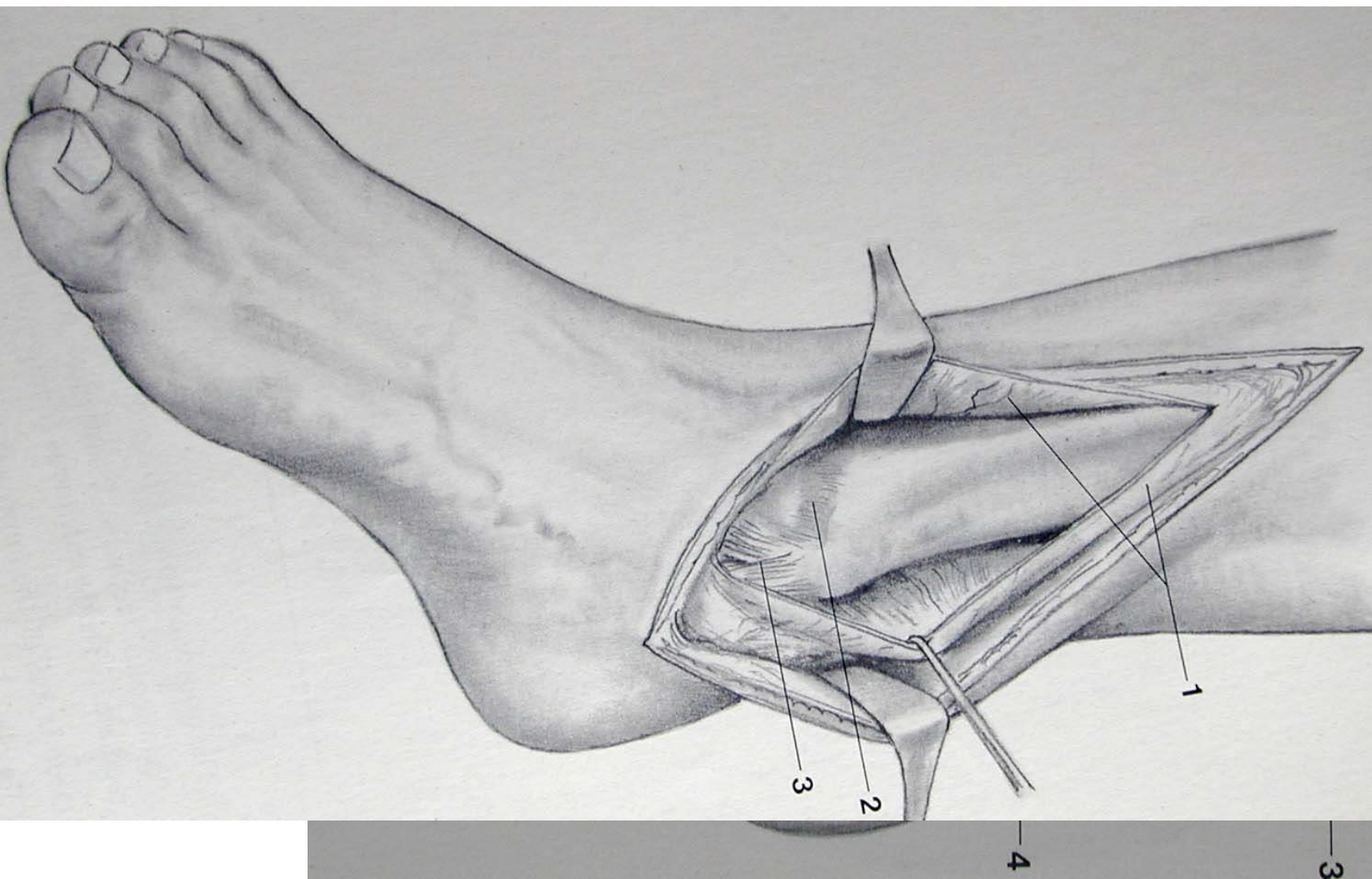
e.支持接骨板或支架固定

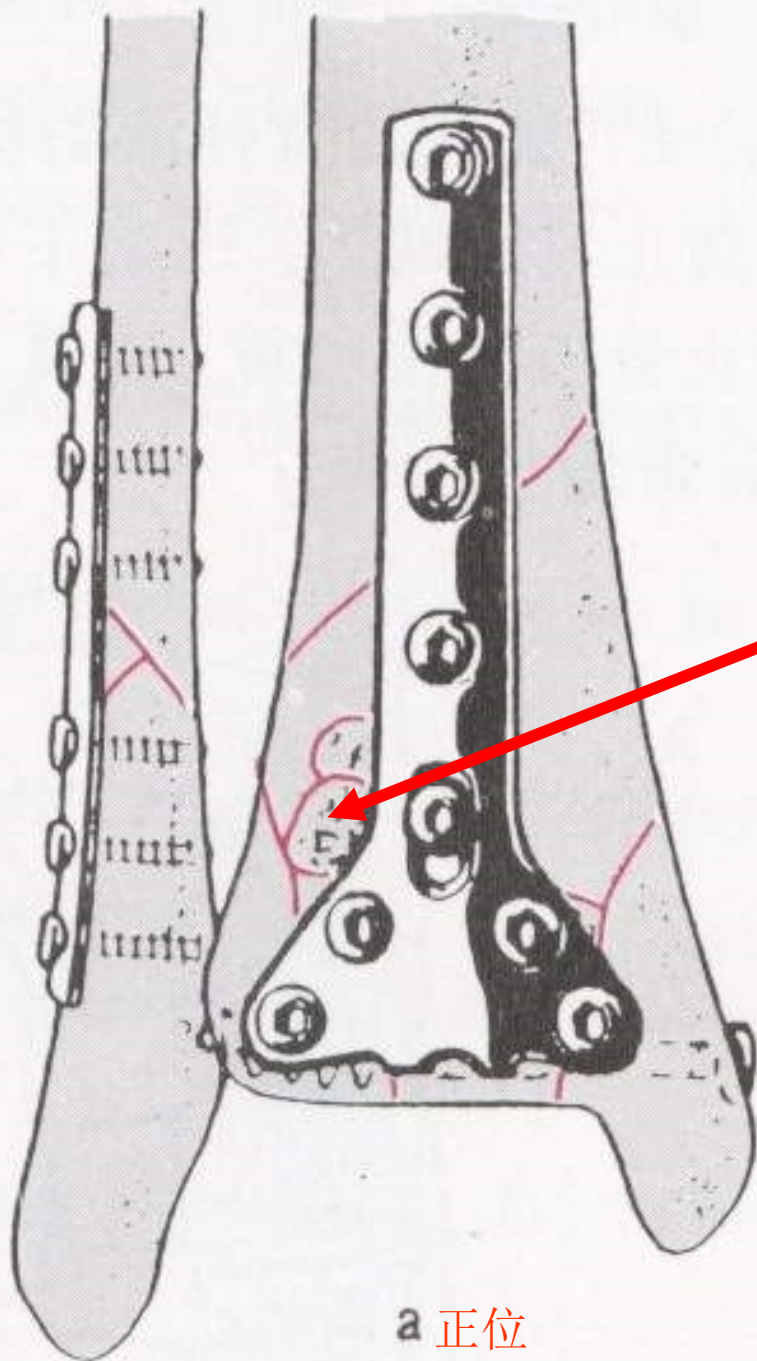




根据传统的四项原则43-C3.1骨折的标准重建

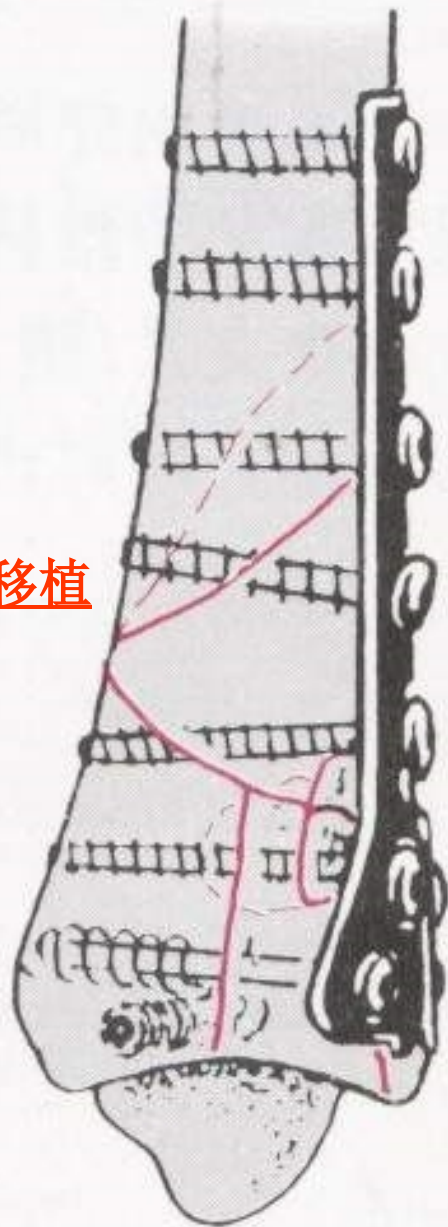
切口选择





a 正位

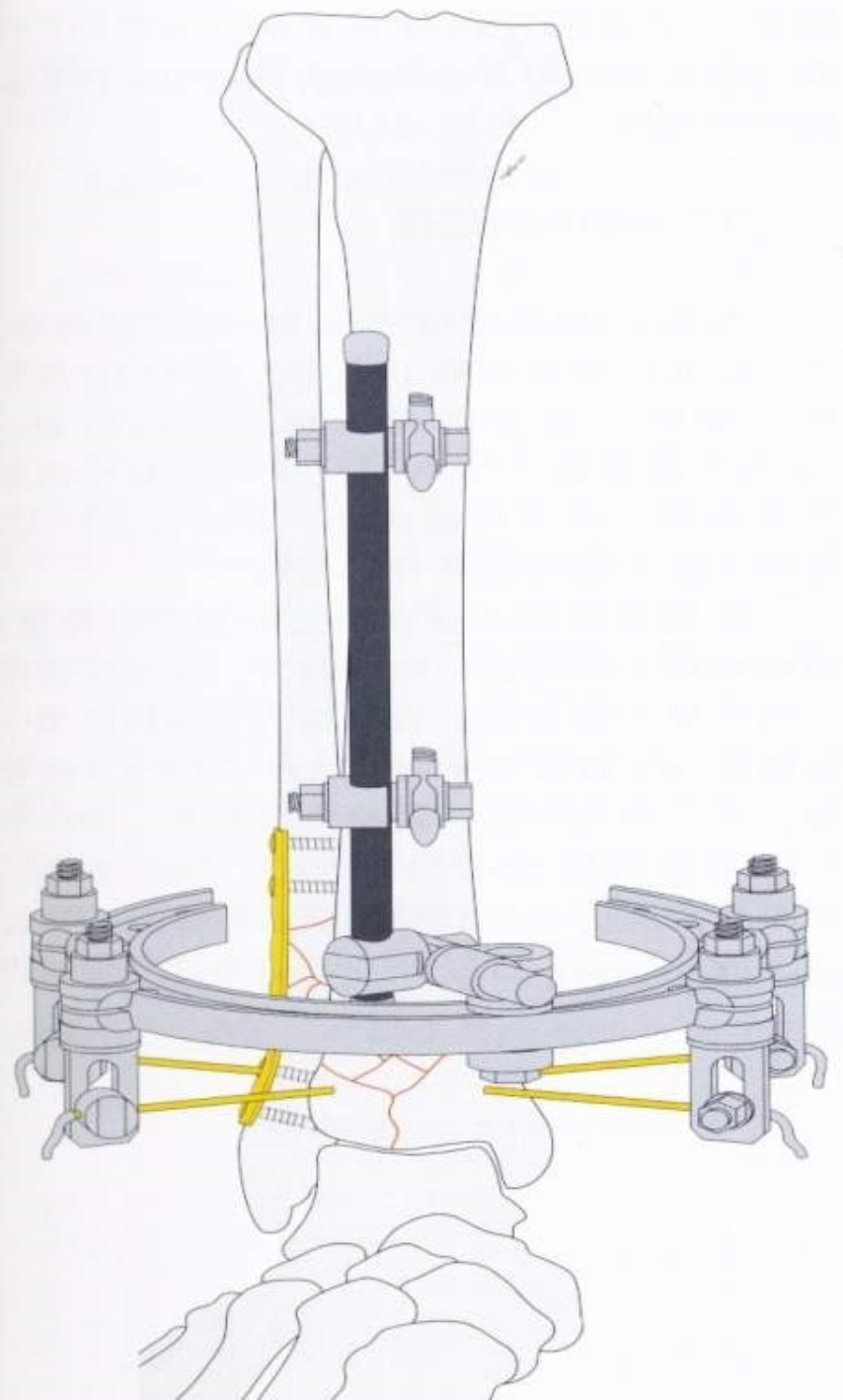
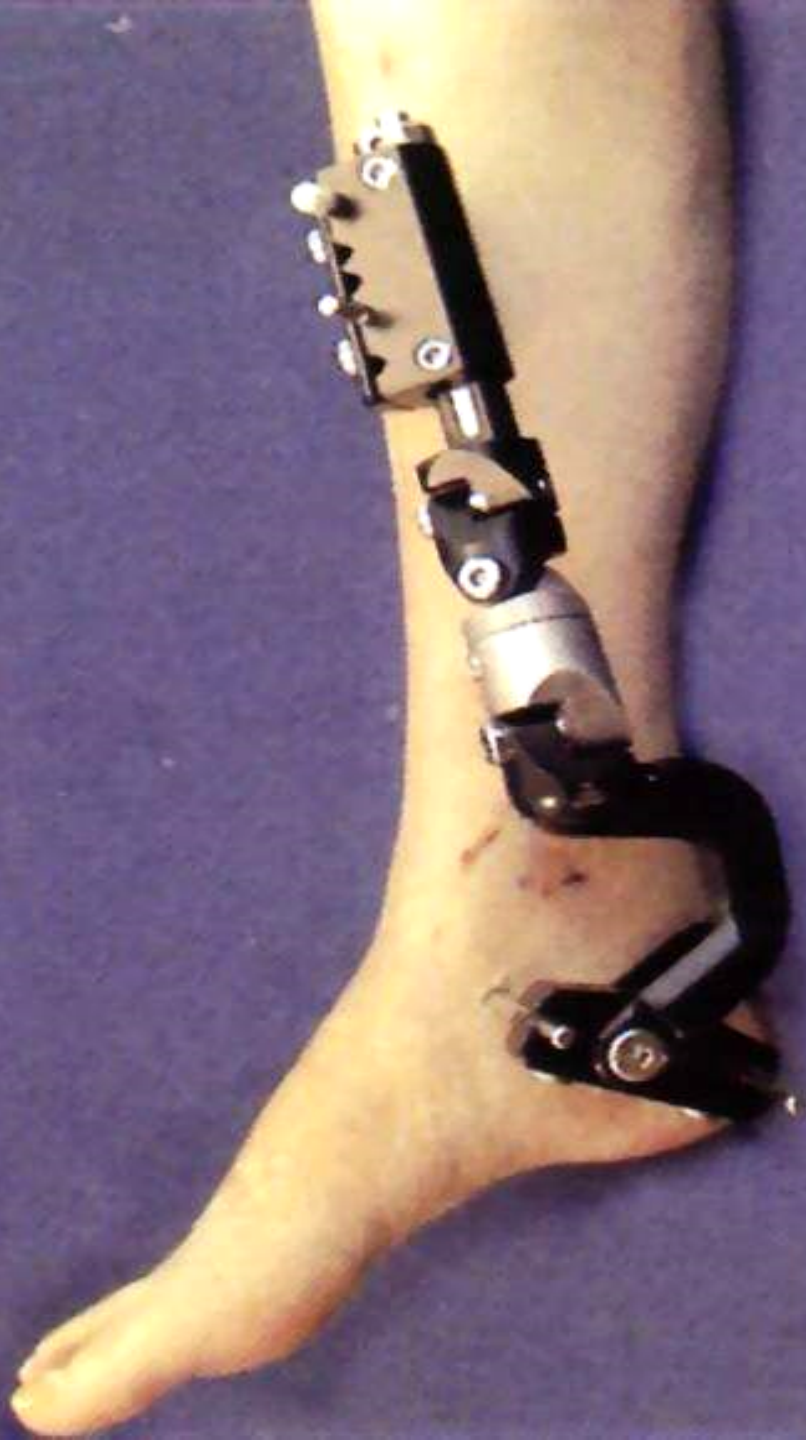自体松质骨移植



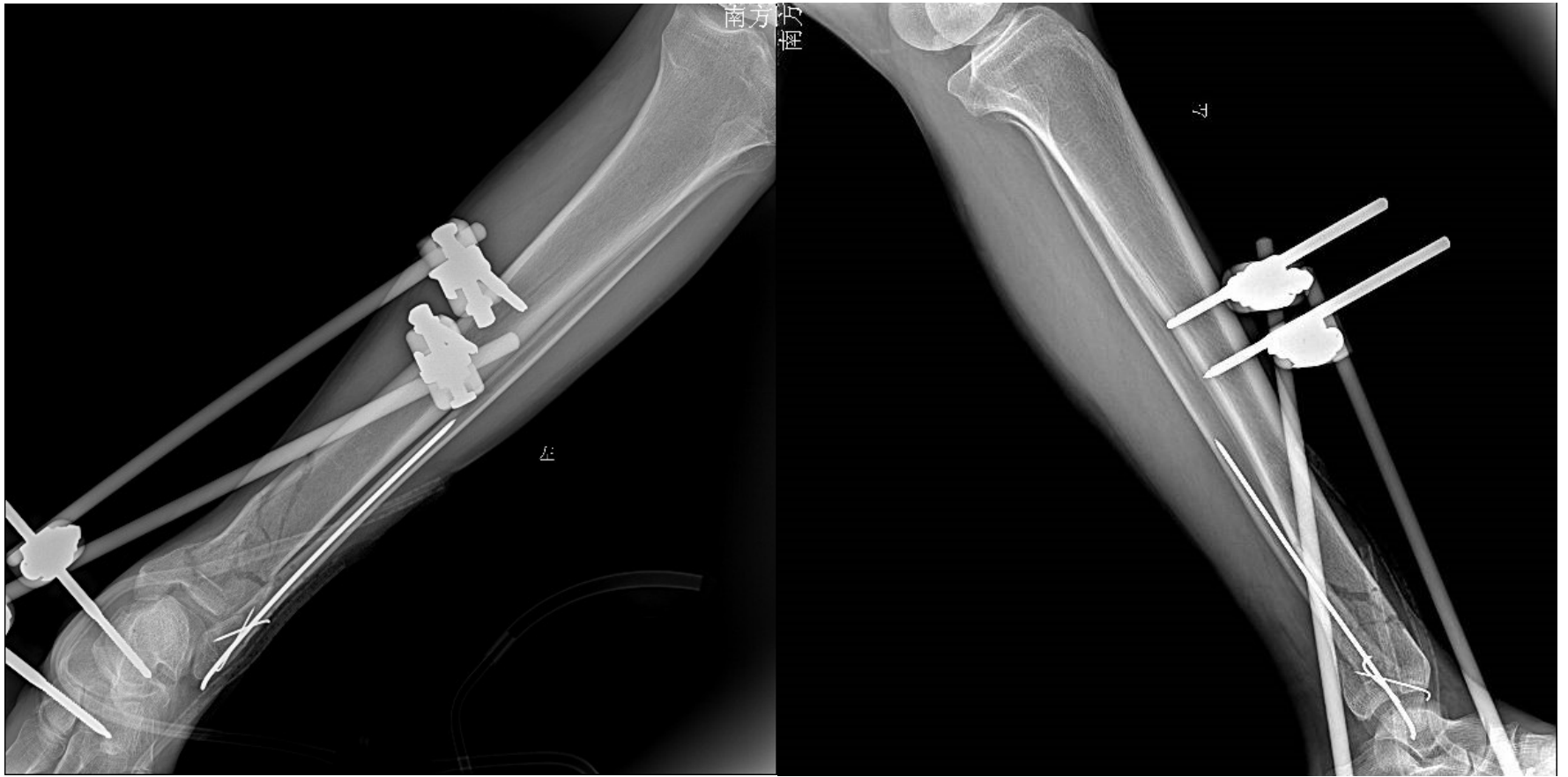b 侧位

有限内固定结合外固定支架

- ◆先用外固定架使骨折间接复位，可同时固定腓骨
- ◆软组织恢复后，有限切开复位，拉力螺钉或小支持钢板稳定骨折块



of



分步延期ORIF（两步法）

- ◆ 第一步是稳定软组织，在创伤后就应行外固定支架安置及腓骨骨折切开复位内固定术或跟骨牵引，抬高患肢
- ◆ 第二步是对胫骨远端骨折行内固定治疗（一般在伤后5~14天）

以上内容仅为本文档的试下载部分，为可阅读页数的一半内容。如要下载或阅读全文，请访问：<https://d.book118.com/988040141123006123>