

最外囊出血个案护理

汇报人：刀客特万

目录

01

患者基本信息

02

最外囊出血症状及体征

03

护理措施

04

护理效果评价

01

患者基本信息

患者姓名

患者姓名：张三

职业：公司职员

性别：男

婚姻状况：已婚

年龄：35岁

家庭状况：有一子一女

年龄

患者年龄：25岁

性别：男性

职业：学生

婚姻状况：未婚

家庭背景：独生子女，父母健在

性别

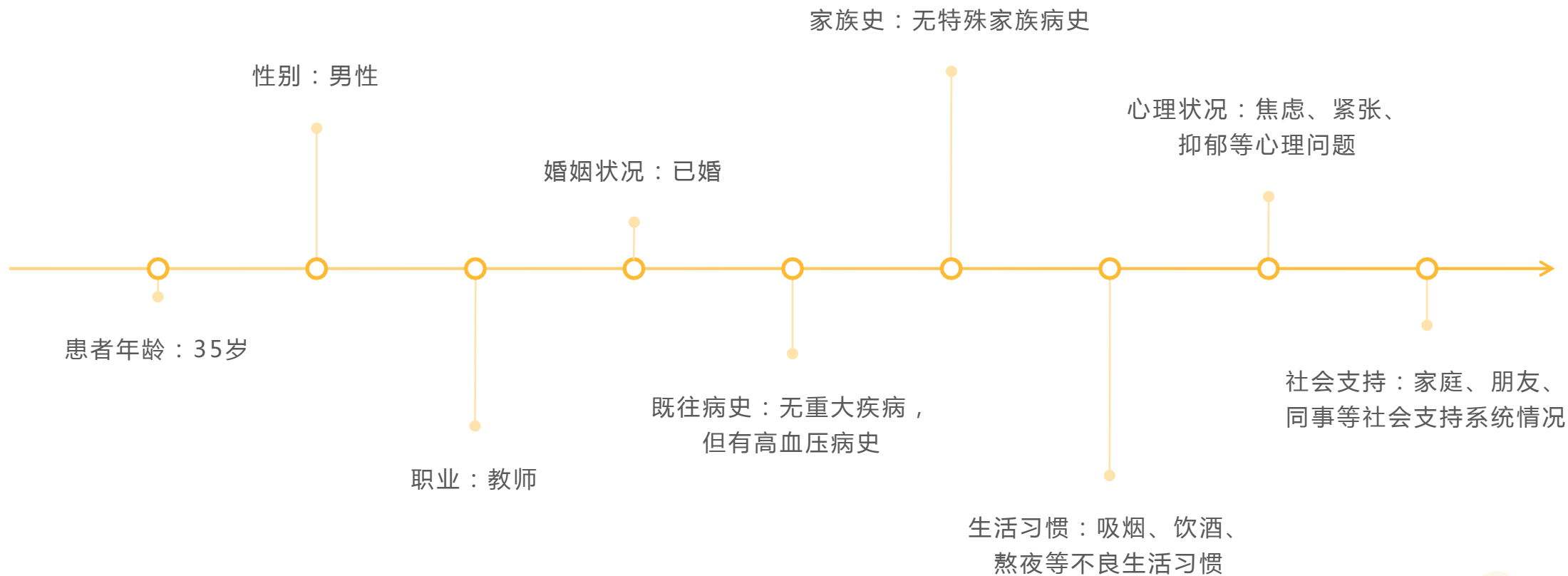
男性

女性

其他

未知

病史



02

最外囊出血症状及体征


出血部位及程度




出血部位：最
外囊
(Subarachnoid Space) ，
位于大脑和脊
髓周围



出血程度：轻
度、中度和重
度，根据出血
量不同进行分
级



症状：头痛、
呕吐、意识障
碍、肢体无力、
感觉异常等



体征：脑膜刺
激征、病理反
射等

伴随症状

瞳孔变化：可能出现瞳孔扩大、对光反射消失等症状

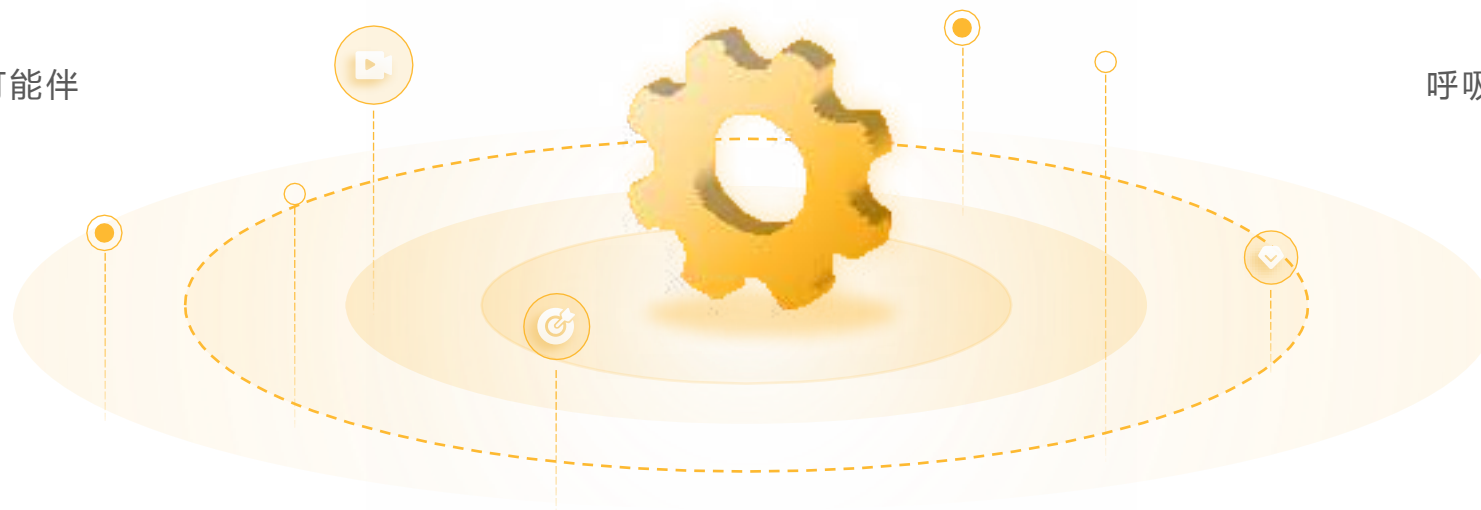肢体活动障碍：可能出现肢体无力、活动受限等症状

意识障碍：可能出现意识模糊、昏迷等症状

语言障碍：可能出现语言不清、表达困难等症状

头痛：剧烈的头痛，可能伴有恶心、呕吐等症状

呼吸困难：可能出现呼吸急促、呼吸困难等症状



诊断结果

症状：头痛、恶心、呕吐、意识模糊、颈项强直等

体征：脑膜刺激征、视乳头水肿、颅内压增高等

辅助检查：CT、MRI、DSA等

诊断依据：临床表现、辅助检查结果、病史等

以上内容仅为本文档的试下载部分，为可阅读页数的一半内容。如要下载或阅读全文，请访问：
<https://d.book118.com/998104103023006054>